HamaMed-Repository
浜松医科大学学術機関リポジトリ
浜松医科大学
Hamamatsu University School of Medicine

小児期発症の不全型Susac症候群の1例

メタデータ	言語: Japanese 出版者: 浜松医科大学小児科学雑誌編集部 公開日: 2021-03-15 キーワード (Ja): Susac症候群, 中枢神経血管炎, 脳症, 網膜動脈分枝閉鎖症, 難聴 キーワード (En): 作成者: 伊藤, 祐介, 石垣, 英俊, 漆畑, 伶, 平出, 拓也, 杉江, 秀夫, 鈴木, 寛子, 佐藤, 美保, 福田, 冬季子 メールアドレス: 所属:
URL	http://hdl.handle.net/10271/00003797

症例報告

小児期発症の不全型 Susac 症候群の 1 例

A Case Report of Childhood Onset Incomplete Susac Syndrome

1）浜松医科大学小児科教室、2）葵町こどもクリニック、3）浜松赤十字病院小児科、4）浜松医科大学眼科教室

伊藤祐介[1)]、石垣英俊[1)]、漆畑伶[1)]、平出拓也[1)]、杉江秀夫[2), 3)]、鈴木寛子[4)]、佐藤美保[4)]、福田冬季子[1)]

1) Department of Pediatrics, Hamamatsu University School of Medicine,
2) Aoicho Children's Clinic, 3) Department of Pediatrics, Hamamatsu Red Cross Hospital, 4) Department of Ophthalmology, Hamamatsu University School of Medicine

Yusuke ITO[1)], Hidetoshi ISHIGAKI[1)], Rei URUSHIBATA[1)], Takuya HIRAIDE[1)], Hideo SUGIE[2) 3)], Hiroko SUZUKI[4)], Miho Sato[4)], Tokiko FUKUDA[1)]

2021 年 1 月 13 日 受付 2021 年 2 月 12 日 受理
Corresponding Author: 伊藤祐介
〒431-3192 静岡県浜松市東区半田山 1-20-1
TEL 053-435-2312 FAX 053-435-2311
E-mail: ito11553@hama-med.ac.jp

浜松医科大学小児科学雑誌 (ISSN 2436-2433)

2021 年 第 1 巻 第 1 号 30

小児期発症の不全型 Susac 症候群の 1 例

A Case Report of Childhood Onset Incomplete Susac Syndrome

1）浜松医科大学小児科教室、2）葵町こどもクリニック、3）浜松赤十字病院小児科、4）浜松医科大学眼科教室

伊藤祐介[1)]、石垣英俊[1)]、漆畑伶[1)]、平出拓也[1)]、杉江秀夫[2) 3)]、鈴木寛子[4)]、佐藤美保[4)]、福田冬季子[1)]

1) Department of Pediatrics, Hamamatsu University School of Medicine, 2) Aoicho Children's Clinic, 3) Department of Pediatrics, Hamamatsu Red Cross Hospital, 4) Department of Ophthalmology, Hamamatsu University School of Medicine

Yusuke ITO[1)], Hidetoshi ISHIGAKI[1)], Rei URUSHIBATA[1)], Takuya HIRAIDE[1)], Hideo SUGIE[2) 3)], Hiroko SUZUKI[4)], Miho Sato[4)], Tokiko FUKUDA[1)]

キーワード：Susac症候群、中枢神経血管炎、脳症、網膜動脈分枝閉鎖症、難聴

〈概要〉

Susac症候群は自己免疫的機序により頭蓋内、内耳、網膜の微小血管に炎症を来し、脳症、難聴、視力障害を生じる稀な症候群である。Susac症候群の多くは20～40歳で発症する。2歳10か月と若年で発症した不全型Susac症候群の1例を経験したので報告する。2歳10か月時に失調症状が出現し、経過中に脳梁と大脳深部白質に散在する頭部MRIT2強調像高信号の病巣、左網膜血管の微小炎症を認めた。頭痛や四肢の痺れを反復し、8歳7か月時髄液蛋白上昇と頭部MRIで白質新規病変を認めた。本例では聴力低下を認めず、不全型Susac症候群と診断した。mPSLパルスとPSL内服で治療するも再燃した。シクロフォスファミドパルス、月1回の免疫グロブリン大量療法（IVIG）、ミコフェノール酸モフェチルを併用し、12か月間再燃なく経過している。Susac症候群は、診断を確実に行うとともに、約60％で後遺症を呈するため、十分な免疫抑制療法による再燃防止が必要である。

〈緒言〉

Susac症候群は自己免疫的機序により頭蓋内、内耳、網膜の微小血管に炎症を来す稀な症候群である[1)]。細胞障害性CD8+T細胞が中枢神経の微小血管に接着し、グランザイムBを放出することで血管内皮細胞を障害することにより発症すると考えられている[2)]。Susac症候群は脳症、網膜動脈分枝閉塞症（branch retinal artery occlusion; BRAO）による視力障害、感音性難聴の臨床的三徴で特徴づけられる[3)]。頭部MRIでは脳梁優位に白質に多発する3-7 mm程度の小病変を呈する。また、脳梁に微小病変“snow balls”や嚢胞状病変“punched out”、“icicle”や“spoke”、“callosal septal interface lesion” となどの特殊な形態を呈す病変を示すことが特徴的である[4)]。これらは脳梁部の虚血や微小梗塞を反映しているとされている[5)]。Susac症候群の発症年齢は7～72歳の報告があるが[6)]、多くは20～40歳で発症する[7)]。当初は脳症症状が主で難聴や視力障害は気づかれにくいことが多く、3徴を満たすまで数週間～2年ほどかかるとされている[1)]。単相性、多相性、持続性の経過に分類される[1)]。単相性の経過を示す症例は、半年～5年（多くは2～4年、中央値46.7か月）で軽快するが、多相性の経過を呈する症例では、寛解と再燃を繰り返し、その期間は多岐に及ぶ。持続性の症例では明確な寛解を認めない。初回の脳症の重症度によらず、60～70%に認知機能障害、難聴、視力障害といった後遺症を来す[1)]。

我々は2歳10か月と若年で発症し、8歳の再燃時にSusac症候群と診断して治療を行った女児例を経験した。2歳10か月で歩行や言語表出がしにくいといった失調症状で発症し、経過中に眼科検査で網膜の血流障害を疑う所見を認めていた。8歳に頭痛と軽度意識障害で再燃した。その際に髄液蛋白の増加、頭部MRIで脳梁の嚢胞性病変やT2WIで高信号を呈する白質病変を認めた。以上の経過と所見から不全型Susac症候群と診断した。当初mPSLパルスと後療法としてPSL内服を行い症状は消失したが、PSL減量中に再燃し、急性期治療としてmPSLパルス、シクロフォスファミドパルス、IVIGを行い、症状は軽快した。その後PSLおよびミコフェノール酸モフェチル内服で再燃なく経過している。本例の

経過について報告する。
なお、報告に際して患児および保護者から同意を得ている。

〈症例〉
症例：8歳7か月、女児
主訴：頭痛、目がチカチカする、四肢の痺れ
家族歴：特記事項なし
既往歴：花粉症、アトピー性皮膚炎
現病歴：2歳10か月時、発熱2週間後に歩行不安定の後、歩行不能となった。スプーンを使えない、言葉が表出しにくい、まっすぐに歩行できず座位も不安定となり、近医で急性小脳失調の診断を受けた。小脳失調の精査の頭部MRIで脳梁膨大部に拡散強調像で高信号、脳梁と大脳深部白質にT1強調像で低信号、T2強調像で高信号を示す病巣が多数散在していた（図1）。MRIで特徴的な脳梁病変を認めたことから、その後定期的なMRI検査を継続した。
4歳5か月時に首を右に傾けてテレビを見ることがあり、近医眼科を受診した。右上斜視、右視力低下（0.4）を認め、当院眼科を紹介受診した。その後右視力低下が0.02まで進行した。4歳9か月の定期検査で頭部MRIを再検し、脳梁に神経線維に沿って、短径2～4 mm、長径約1 cmまでの嚢胞状病変を多数認めた。また、光干渉断層計（OCT）で、右眼優位に両眼で網膜の内層が菲薄化しており(図2)、血流障害が疑われた。蛍光眼底検査では左眼の網膜血管で軽度の漏出を認めた（図3）。
その後四肢の痺れ、頭痛をしばしば繰り返したが、MRI所見に変化はなかった。
8歳6か月、入院25日前に左上下肢の痺れ、脱力感、左目の違和感を訴えた。8歳7か月時に精査目的で入院となった。
身体所見（8 歳 7 か月）：体温、心拍数、血圧、呼吸数、経皮酸素飽和度に異常なし、全身状態良好、胸腹部に特記すべき異常所見なし。
神経学的所見：右視力低下の他、上肢の軽度筋緊張低下を認めたが、左右差は認めなかった。筋力低下や腱反射の異常は指摘できなかった。
入院時検査所見（表 1）：血算、生化学検査一般は異常なし。可溶性 IL2 受容体が 592 U/ml と高値であった。髄液検査で細胞数増加はないが、蛋白は 219 mg/dl と高値であった。
頭部 MRI 検査で既知の脳梁の嚢胞性病変に加え、深部白質や基底核に散在する T2 延長域を認めた(図 1)。同病変は拡散強調像および ADC で高信号であり、血管性浮腫を示唆する所見であった。小脳には造影効果を伴う微小病変が散在していた。
視野検査で右視野欠損を認めた（図 4)。また、眼底検査で右後極部に向かう血管に狭小化が指摘された（図 5)。純正聴音検査では異常を認めなかった。
経過（図 6）：
入院後に羞明感と、左側頭部の極めて激しく、数時間持続する拍動性頭痛が再燃した。同日の頭部MRIでは脳内の異常信号域に拡大を認めた。脳血管の微小血管炎を疑い、既知の網膜病変と合わせてSusac症候群と診断した。同日よりmPSLパルス療法1,000 mg/kgを3日間行い症状は消失した。その後、後療法としてPSL 1 mg/kg/dayを開始した。PSLは1 mg/kg/dayを4週間継続し、その後0.8 mg/kg/dayに減量したが症状の再燃はみられなかった。2週間後にPSL 0.6 mg/kg/dayに減量したが、側頭部の頭痛と左手指の痺れが出現し、原病の再燃を疑われ再入院となった。頭部MRIでは左後頭部から側頭部にかけて広範な血流低下を認め（図1）、髄液蛋白が80 mg/dlと上昇していた。また、激しい拍動性頭痛、声かけへの反応が鈍い、指で提示した数字を間違える、知っている人を見ても誰か認識できないといった意識障害、右半身の不全麻痺が出現した。エダラボン、ミトコンドリア救済（フルスルチアミン、酢酸トコフェロール、ユビデカレノン、ビタミンC）、アスピリン100 mg（4 mg/kg/day）、mPSLパルス療法を実施して、症状は改善した。
mPSLパルス療法終了後から月1回の免疫グロブリン大量静注療法（IVIG、2g/kg/dose）、初回のIVIG終了後にシクロフォスファミドパルス療法（500 mg/m^2）を施行した。シクロフォスファミドパルスは2週間感覚で2回施行した。また、再燃防止のためにPSLに併用してミコフェノール酸モフェチル（MMF）500 mg/dayの内服を開始した。
再燃後、mPSLによる治療から10日後の髄液検査で蛋白19 mg/dlと改善を認めた。頭部MRIで両側大脳白質に散在する微小なT2延長域や脳梁の微小嚢胞は残存するが、左小脳半球の粒状造影効果や左側頭葉～後頭葉の血流低下は改善し、新規病変も認めなかった。なお、8歳9か月時の蛍光眼底検査で右網膜動脈の一部に狭窄と周辺の側副血行路の発達を認めている（図7）。純音聴力検査は経過中異常を認めていない。
その後PSLは0.2 mg/kg/dayまで漸減、MMF内服、月1回のIVIGを併用して9歳3か月まで再燃なく経過している。

〈考察〉
我々は今回、幼少期から頭痛を繰り返し、意識障害、網膜動脈の閉塞によると思われる右視

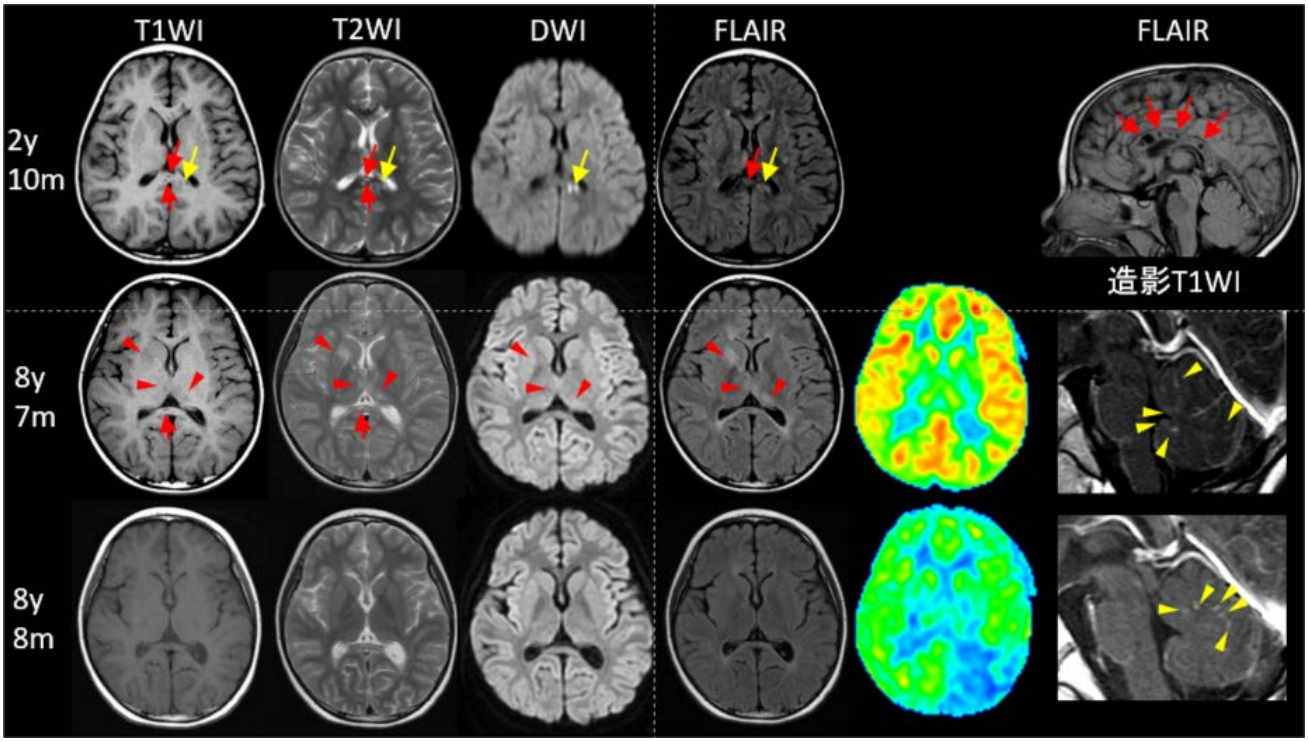

図1. 頭部MRI所見の経過
赤矢印：脳梁の“punched out”病変、黄矢印：脳梁の急性期病変“snow balls”
赤矢頭：急性期の血管性浮腫、黄矢頭：造影効果を認める小脳病変化

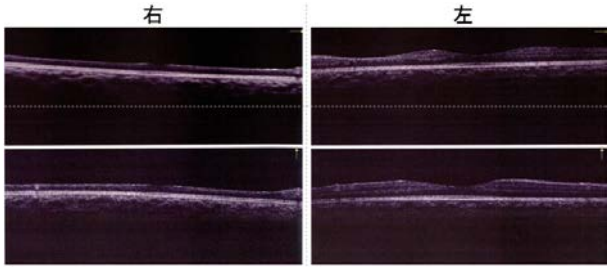

図2. 4歳9ヵ月時　光干渉断層計検査
右眼：後極部網膜の菲薄化。黄斑は消失。
左眼：一部網膜の菲薄化。

図3. 4歳9か月時　左眼蛍光眼底検査
赤矢印：軽度漏出



図4. 8歳7か月時　視野検査
右眼：青塗部：絶対暗点
左眼：イソプターの沈下を認める。

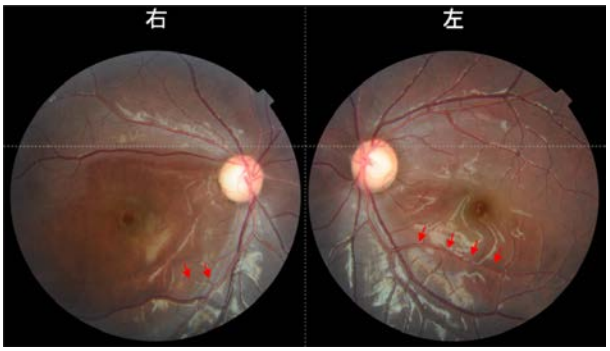

図5. 8歳7か月時　眼底検査
網膜の菲薄化がみられる。後極部に向かう動脈（赤矢印）が右眼で狭小化している。

血算			血液生化学・免疫・ウイルス学的検査								
WBC	8620	/μl	Na	143	mEq/l	IgG	1317	mg/dl	EBVCAIgG	<10	倍
RBC	531	×10⁴/μl	K	4.8	mEq/l	IgA	155	mg/dl	EBVCAIgM	<10	倍
Hb	14.1	mg/dl	Cl	104	mEq/l	IgM	184	mg/dl	EBNA	<10	倍
Ht	41.9	%	TP	7.8	g/dl	CH50	50	U/ml	抗核抗体	<40	倍
Plt	34.2	×10⁴/μl	Alb	4.5	g/dl	C3	114	mg/dl	抗dsDNAIgG	<10	U/ml
髄液検査			BUN	11,9	mg/dl	C4	20	mg/dl	抗サイログロブリン抗体	<10	U/ml
細胞数	3	/μl	Cre	0.40	mg/dl	ｱﾐﾛｲﾄﾞA	<2.5	μg/ml			
多核球	0	/μl	T-Bil	0.4	mg/dl	β2MG	1.8	μg/ml	抗CLB2GP1	≦1.2	U/ml
単核球	3	/μl	LDH	255	U/l	sIL2R	592	U/ml	抗CCP抗体	<0.6	U/ml
蛋白	219	mg/dl	AST	26	U/l	FT3	3.4	pg/ml	抗AQP4抗体	(-)	
糖	51	mg/dl	ALT	16	U/l	FT4	1.4	ng/dl	抗ｶﾙｼﾞｵﾘﾋﾟﾝ抗体	≦8	U/ml
Lactate	12.1	mg/dl	CK	94	U/l	TSH	2.56	μU/ml			
Pyruvate	0.59	mg/dl	ALP	913	U/l	TRAb	<0.8	IU/l	ﾙｰﾌﾟｽｱﾝﾁｺｱｸﾞﾗﾝﾄ	1.01	対正常比
Alb	138	mg/dl	γ-GT	17	U/l						
IgG	25.2	mg/dl	CRP	0.05	mg/dl	VZV-IgG	(±)		PR3-ANCA	<1.0	U/ml
IgG index	0.62		BS	91	mg/dl	VZV-IgM	(-)		MPO-ANCA	<1.0	U/ml
ミエリン塩基性蛋白	≦40	pg/ml	Lactate	23.3	mg/dl	CMV-IgG	(+)		抗SM抗体	(-)	
オリゴクローナルバンド	(-)		Pyruvate	0.33	mg/dl	CMV-IgM	(-)		血沈 (1h)/ (2h)	8/21	mm

表1. 8歳7か月時 血液・髄液検査

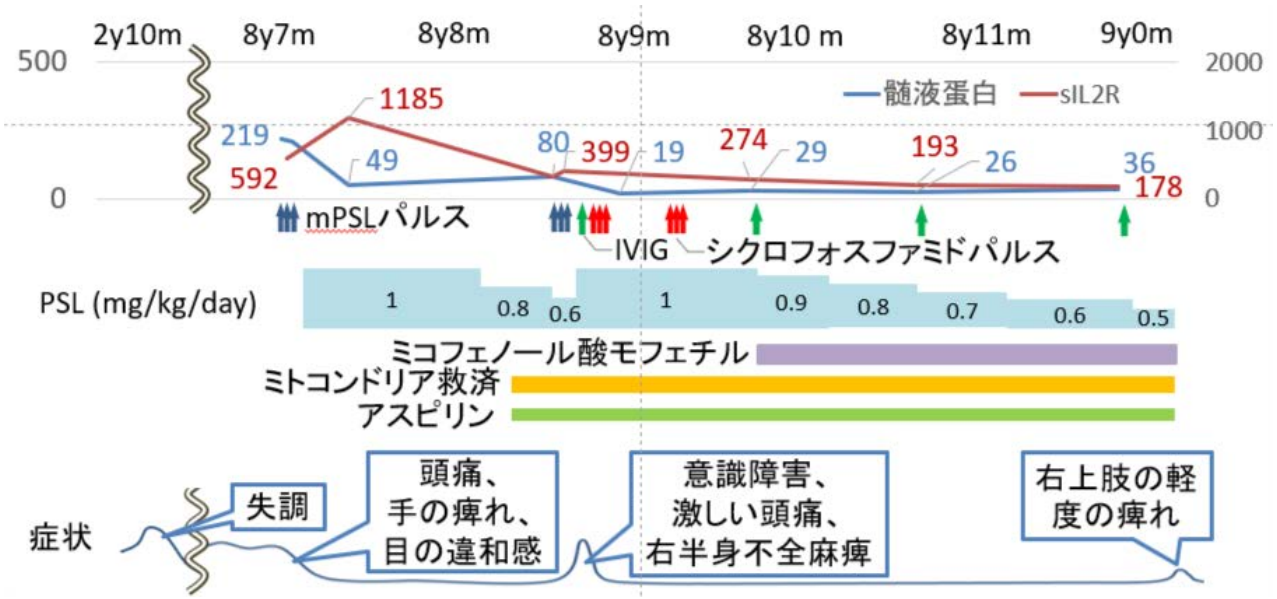

図6. 症状及び治療の経過

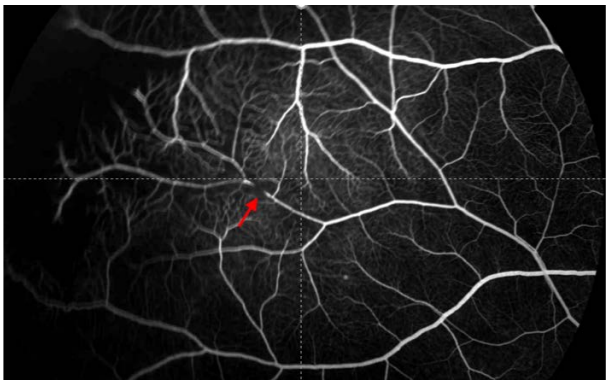

図7. 8歳9か月時 右眼蛍光眼底検査
赤矢印：網膜動脈の狭窄、周囲に網目状の側副血行路が発達

力低下とそれを支持する蛍光眼底検査結果、頭部MRIで寛解期に脳梁部の嚢胞状病変、急性期に血管性浮腫を疑うT2強調像で高信号、diffusion weighted image (DWI) とapparent diffusion coefficient (ADC) でも高信号の病変を認めた症例を経験し、Susac症候群と診断し、治療を行った。血液検査上は可溶性IL-2受容体高値、髄液所見では細胞増多を伴わない蛋白上昇が特徴的であった。Susac症候群の症状として小脳失調を来したとの報告はない。本症例では失調で発症し、当初小脳失調と診断されたが、本症例の失調が小脳病変由来であったかの確定が困難であった。2歳10か月時の頭部MRIですでにSusac症候群に特徴的な脳梁病変を認

めていたことから、2歳10か月初発と考えた。

Susac症候群は頭蓋内、内耳、網膜の微小血管に炎症を来す稀な症候群である[1]。Susacが1979年に脳症、網膜血管障害を来した女性2症例を報告したことに始まり[8]、1994年にSusac症候群という疾患概念が提唱された[6]。Susac症候群の病因はいまだ不明だが、自己免疫的機序によると考えられている。細胞障害性CD8+T細胞が中枢神経の微小血管に接着し、グランザイムBを放出することで血管内皮細胞を障害することで発症すると考えられている[2]。

典型例では、脳症、網膜動脈分枝閉塞症（branch retinal artery occlusion; BRAO）による視力障害、感音性難聴の臨床的三徴が出現する[6]。診断基準では、3徴全てを満たすものは完全型、2つまでを満たすものは不全型とされる[3]。発症時に3徴すべてがそろうことは少なく、多くは脳症で気づかれる。脳症は片頭痛ないし緊張性頭痛に類似した激しい頭痛が先行することが多く、記憶障害や注意/遂行機能障害などの認知機能障害、行動異常や人格変化といった精神的異常、仮性球麻痺、無言、失調、昏睡といった多彩な症状を示す。時にけいれんを来すこともある。 BRAOは網膜の血管内皮障害の結果として生じる網膜動脈の分枝の閉塞である。閉塞部位により無症候から両側の重篤な視力障害まで来しうる。診断には蛍光眼底検査が必須である。難聴は虚血に対して脆弱な蝸牛の障害によるものと考えられている。急性期のみ難聴を来し自然回復する例もあるが、後遺症として残存し人工内耳を必要とする例もある。Susac症候群では血液検査に特異的な所見はない。髄液所見では蛋白上昇と細胞数増加を来しうるが、必須ではない[9]。

頭部MRIでは脳梁優位に白質に多発する3～7mm程度の小病変を呈する。脳梁病変はT2強調像およびFLAIRで高信号を呈する微小病変 “snow balls”、T1強調像で嚢胞状の病変 “Punched out”、側脳室壁から垂直方向に広がる“Icicle、spoke”ないし“Callosal septal interface lesion”の所見を呈することが特徴的である。

Susac症候群の鑑別疾患には、多発性硬化症（MS）や視神経脊髄炎（NMO）、急性散在性脳脊髄炎（ADEM）などがある。本症例では、脳梁の特徴的なMRI所見を認めること、髄液細胞数正常、抗AQP4抗体陰性、脊髄病変を認めない、網膜動脈の閉塞といった特徴から、Susac症候群と診断した。診断に至るまで6年間の経過中に難聴を来しておらず、古典的3徴は満たしていない。診断基準に照らすと、3徴のうち2つを満たす本症例は不全型Susac症候群と考えられた[3]。難聴は急性期のみ認める例があり、本症例でも過去に一過性の難聴を来していた可能性は否定できない。

Susac症候群の多くは20～40歳で発症する[7]と報告されている。Dörrらが既報のSusac症候群の症例304例をまとめたレビューで、発症年齢は8～61歳と幅があるものの、81%は16～40歳で初発症状を認め、特に21～35歳での発症が多かった（59%）と報告している[10]。本症例のような小児例の報告は極めて稀である（表2）[11][12]。小児期発症の特徴を明らかにするには、今後の症例の蓄積が重要である。

本疾患に現在確立された治療法はないが、免疫抑制療法（mPSLパルス、IVIG、血漿交換など）や抗血小板薬（アスピリン、チクロピジン、クロピトグレルなど）による治療が報告されている[13]。Rennebohmらは重症度に応じてmPSLパルスとPSL内服、IVIG、シクロフォスファミド、MMF、リツキシマブなどを組み合わせた治療ガイドラインを提唱している[9]。筆者らは当初mPSLパルスとPSL内服で治療を行った。しかしPSL減量中に再燃を認めたため、Rennebohmらのガイドラインを参考にmPSLパルス、PSL、IVIG、シクロフォスファミド、MMFを併用した治療を行った。

Susac症候群の経過は単相性、多相性、持続性の3つに分類される[1]。単相性の経過を示す症例は、半年～5年（多くは2～4年、中央値46.7か月）で軽快する。多相性の経過を呈する症例では、寛解と再燃を繰り返し、その期間は多岐に及ぶ。持続性は症状の重症度は変化するが明確な寛解を認めないものである。初回の脳症の重症度によらず、60～70%に認知機能障害、難聴、視力障害の後遺症を来すとされている[1]。

本症例では、治療開始後から症状の改善を認め、右視力低下を残すのみとなった。現在月1回のIVIG、MMFおよびPSL内服を行って再燃なく経過している。経過からは多相性であると考えられること、PSL漸減中であることから、長期の治療経過及び予後についてはさらなる観察が必要である。また、過半数で後遺症を残す疾患であり、多剤併用による十分な免疫抑制により再燃を防ぐことが重要である。

〈結論〉

我々は2歳10か月と若年で発症し、8歳の再燃時に不全型Susac症候群と診断して治療を行った症例を経験した。Susac症候群は稀であるが認知機能障害、難聴、視力障害といった重篤な後遺症を来しうる症候群であり、MRIで脳梁の嚢胞性病変や白質病変を認めた際には本疾患も鑑別に挙げて耳鼻科及び眼科的精査を行うこと、治療に際しては多剤併用で免疫抑制を行い、再燃防止に努めることが必要である。

報告者	年齢	性別	脳症症状	BRAO	難聴	血液・髄液所見	治療
Prakash G ら[11]	2y 6m	F	頭痛、嘔気、無気力、意識障害	+	+	特記すべき異常所見なし	PSL静注、内服
Eluvahingal Muttikkal TJら[12]	9y	F	間欠的頭痛、強直間代発作、意識障害、構音障害、嘔吐、霧視、眼痛	−	−	髄液蛋白上昇	アシクロビル、IVIG、mPSL静注
本症例	2y 10m	F	失調、頭痛、目の違和感、右上肢の痺れ、意識障害、右半身不全麻痺	+	−	髄液蛋白219 mg/dl sIL2R 592 U/ml	mPSLパルス療法、PSL内服、IVIG、CPAパルス療法、MMF内服、アスピリン内服

表2. 小児期発症のSusac症候群の既報告症例
F: female、BRAO: branch retinal artery occlusion、PSL: prednisolone、IVIG: intravenous immunoglobulin、mPSL: methylprednisolone、CPA: cyclophosphamide、MMF: mycophenolate mofetil

〈参考文献〉

1. Mario García-Carrasco, César Jiménez-Hernández, Mario Jiménez-Hernández, et al. Susac syndrome:An update. Autoimmun. Rev. 2011;10:548-552.
2. Catharina C Gross, Céline Meyer, Urvashi Bhatia, et al. CD8+ T cell-mediated endotheliopathy is a targetable mechanism of neuro-inflammation in Susac syndrome. Nat Commun 2019;10:57-79.
3. Vicktoria Vishnevskia-Dai, Joav Chapman, Roee Sheinfeld, et al. Susac syndrome: clinical characteristics, clnical classification, and long-term prognosis. Medicine 2016;95:e5223.
4. J O Susac 1, F R Murtagh, R A Egan, et al. MRI finding in Susac's syndrome. Neurology 2003;61:1783-1787.
5. Mariano Marrodan, Jorge Correale, Lucas Alessandro, et al. Susac Syndrome: a differential diagnosis of white matter lesions. Mult Scler Relat Disord 2017;15: 42-46.
6. Susac JO. Susac's syndrome: the triad of microangiopathy of the brain and retina with hearing loss in young women. Neurology 1994; 44:591-3.
7. Mario García-Carrasco, Claudia Mendoza-Pinto, Ricard Cervera. Diagnosis and classification of Susac syndrome. Autoimmun Rev 2014;13:347-50.
8. J O Susac, J M Hardman, J B Selhorst. Microangiopathy of the brain and retina. Neurology 1979;29:313-316.
9. Robert M Rennebohm, Negar Asdaghi, Sunil Srivastava, et al. Guidelines for treatment of Susac syndrome - An update. Int J Stroke 2020;15:484-494.
10. Dörr J, Krautwald S, Wildemann B, et al. Characteristics of Susac syndrome: a review of all reported cases. Nat Rev Neurol. 2013;9:307-316.
11. Prakash G, Jain S, Gupta M, et al. Susac's syndrome: first from India and youngest in the world. Indian J Ophthalmol 2013;61:772-773.
12. Eluvathingal Muttikkal TJ, Vattoth S, Keluth Chavan VN, Susac syndrome in a young child. Pediatr Radiol 2007;37:710-713.
13. Mario García-Carrasco, Claudia Mendoza-Pinto, Ricard Cervera. Diagnosis and classification of Susac syndrome. Autoimmun. Rev. 2014;13:347-350.