HamaMed-Repository
浜松医科大学学術機関リポジトリ
浜松医科大学
Hamamatsu University School of Medicine

術前に鑑別し得た骨盤腹膜子宮内膜症性嚢胞の1例

メタデータ	言語: Japanese 出版者: 静岡産科婦人科学会 公開日: 2022-03-23 キーワード (Ja): キーワード (En): extra ovarian endometrioma, laparoscopic surgery, diagnosis 作成者: 向, 亜紀, 成味, 恵, 中山, 毅, 菊池, 卓 メールアドレス: 所属:
URL	http://hdl.handle.net/10271/00004092

静岡産科婦人科学会雑誌 (ISSN 2187-1914)
2022 年 第 11 巻 第 1 号 51頁

術前に鑑別し得た骨盤腹膜子宮内膜症性嚢胞の 1 例

A case of pelvic peritoneal endometrioma predicted before surgery

JA 静岡厚生連 静岡厚生病院 産婦人科 1)，浜松医科大学産婦人科学教室 2)
菊池レディースクリニック 3)
向 亜紀 1)、成味 恵 2)、中山 毅 1)、菊池 卓 3)
Department of Obstetrics and Gynecology, Shizuoka Kosei Hospital1)
Department of Obstetrics and Gynecology, Hamamatsu University School of Medicine2)
Kikuchi Ladies clinic3)
Aki MUKAI1), Megumi NARUMI2), Takeshi NAKAYAMA1), Suguru KIKUCHI3)

キーワード：extra ovarian endometrioma、laparoscopic surgery、diagnosis

〈概要〉
子宮内膜症が卵巣外で嚢胞形成することは稀である。今回、術前検査で内膜症性嚢胞が疑われ、腹腔鏡下摘出術により骨盤腹膜子宮内膜症性嚢胞と診断された症例を経験した。【症例】35 歳、2 妊 0 産。挙児希望で近医を受診し骨盤内腫瘤を指摘され、精査目的に当院紹介となった。経腟超音波検査上両側卵巣は正常で、それらとは別に 5 cm 大の腫瘤が子宮背側にあり、MRI 検査上変性子宮筋腫あるいは内膜症性嚢胞が疑われた。確定診断目的の腹腔鏡下摘出術を施行すると、子宮・両側付属器は肉眼的に正常で、腫瘤は骨盤腹膜子宮内膜症性嚢胞と診断された。【結論】両側卵巣と離れて描出された骨盤内腫瘤であっても、MRI で典型的な内膜症性嚢胞の信号を示すものは卵巣外内膜症性嚢胞も鑑別の一つである。

Abatract
It is unusual for endometriosis to form an extra-ovarian endometrioma. We presented a case of pelvic peritoneal endometriotic cyst, which pre-operatively was thought to be an extra-ovarian endometrioma. After a laparoscopic surgery, pathological examination revealed the mass to be a pelvic peritoneal endometrioma. [Case] A 35-year-old G2P0 woman visited a clinic hoping to get pregnant. She was diagnosed of a peritoneal cyst and came to our hospital for a detailed examination. Using sonography, a mass of about 5 cm was detected in the posterior uterus, and both ovaries were normal. The MRI study suggested that the mass was either a denaturing myoma of the uterus or a secondary-ovarian endometrioma. We performed a laparoscopic operation for excision of the mass and sent it for a pathological examination. We did not detect any abnormal finding in the uterus and both adnexa. A diagnosis of an endometriotic cyst was made following the pathological examination. [Conclusion] We finally reached a definitive diagnosis by laparoscopic

operation. This suggested that extra-ovarian endometrioma may be considered when a pelvic mass that is far from both ovaries is found, and MRI showed a typical endometriotic sign.

〈緒言〉

子宮内膜症は女性の 5-10 %に生じる良性疾患であり [1]、日常診療で比較的見ることの多い疾患である。月経困難症の主原因であり、不妊症の原因になることも多い [2]。子宮内膜症は様々な部位に生じ、卵巣や腹膜、腸管にも病変を有することがある。しかし、卵巣以外で嚢胞性腫瘤を形成することは稀であり、術前に卵巣外内膜症性嚢胞と診断することは困難である。今回、子宮背面の骨盤内腫瘤に対し、卵巣外内膜症性嚢胞も鑑別診断の一つと考え腹腔鏡下手術を行った結果、骨盤腹膜子宮内膜症性嚢胞と診断された症例を経験した。過去の卵巣外内膜症性嚢胞 10 例についてまとめた考察を加えて報告する。

〈症例〉

35 歳、2 妊 0 産

主訴：挙児希望、骨盤内腫瘤

妊娠歴：人工妊娠中絶 1 回、自然流産 1 回

月経歴：初経 12 歳、月経周期 27 日・整、月経量少

既往歴：特記すべきことなし

現病歴：挙児希望にて不妊クリニックを受診したところ、経腟超音波検査上 5 cm 大の骨盤内腫瘤影を指摘され、精査加療目的に当院紹介となった。

初診時所見

腟鏡診：子宮腟部に異常所見なし

内診：子宮は鶏卵大、前屈、可動性は不良

血液検査：LDH 124 U/L, CEA 0.8 ng/mL, CA19-9 5.3 U/mL, CA125 12.1 U/mL

経腟超音波検査上、子宮背側に 5 cm 大の腫瘤を認めるが、両側正常卵巣を確認することができた。境界明瞭な腫瘤の内容は均一、低輝度であり、充実部分はみられなかった（図 1）。両側卵巣と腫瘤の連続性はないと考えられた。

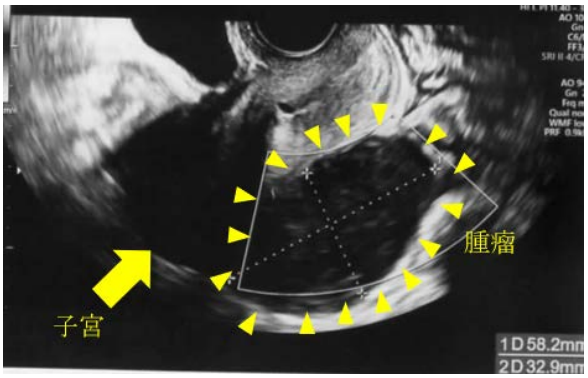

図 1 超音波断層法検査
子宮背側に腫瘤を認めた。

精査のため MRI 検査を行った。子宮背側に境界明瞭な約 52 mm の腫瘤が存在し、T1 強調やや高信号を呈し、T2 強調画像では不均一な高信号で描出された。脂肪抑制効果はなく、拡散強調画像は高信号であった（図 2）。左正常卵巣は確認できたが、右卵巣は不明瞭であった。

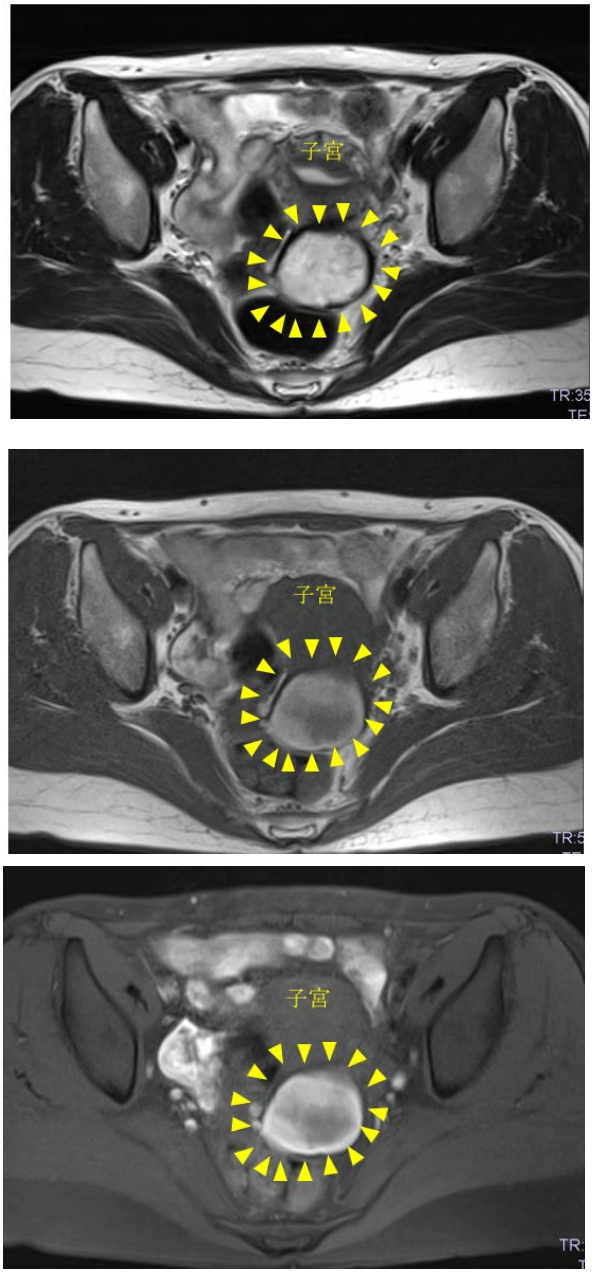

図 2 MRI 画像 子宮背側の腫瘤
上: T2 強調画像 不均一な高信号を呈した
中: T1 強調画像 淡い高信号を呈した
下: T1 強調画像（脂肪抑制）

MRI 検査上は変性子宮筋腫あるいは内膜症性嚢胞の疑いであった。確定診断には摘出術が必要であったが、月経困難症症状はなく、腫瘤の大きさも茎捻転予防を必要とする大きさではなく、腫瘤が卵巣由来であった場合の手術による卵巣予備能低下が危惧された。そのため、前医不妊クリニックにおける卵胞刺激と採卵、凍結卵保存を施行後に再度腫瘤を評価することとなった。

クエン酸クロミフェンによる卵胞刺激と採卵、により凍結卵 5 個を得て、当院初診時より 5 か月後に当院再診となった。再度施行した MRI 検査では、腫瘤は約 34 mm に縮小していた（図 3）。信号強度は初回検査と同様であり、両側卵巣は腫瘤と離れた場所に正常に描出され、変性子宮筋腫あるいは副卵巣の内膜症性嚢胞が疑われた。妊娠前に確定診断行うことが妥当と考え、本人の強い希望もあり、腹腔鏡下手術の方針となった。

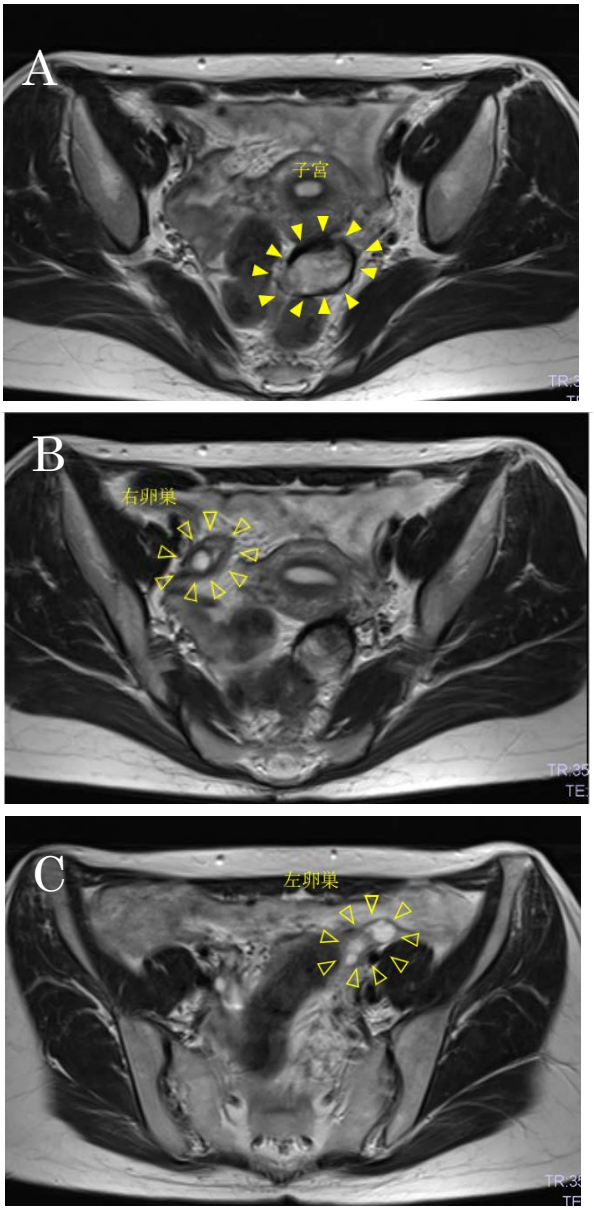

図 3 不妊治療後、再診時の MRI 画像
A: T2 強調画像 腫瘤は縮小した。
B: T2 強調画像 腫瘤と離れた部位に右卵巣を認めた。
C: T2 強調画像 腫瘤と離れた部位に左卵巣を認めた。

手術所見：全身麻酔下に、載石位をとり、臍正中に縦切開を行い、オープン法で 12 mm トロッカーを挿入した。気腹を開始し、ダイアモンド位に 5 mm ポートを配置した。腹腔内所見は、子宮および両側卵巣は正常大であり、子宮漿膜下筋腫や卵巣内膜症性嚢胞の所見は認めなかった。子宮背面と S 状結腸腸間膜が癒着しており、左卵管峡部はその癒着に巻き込まれて直角に引き連れていた。腸間膜を剥離すると、黄色で表面円滑の腫瘤が子宮背面に付着していた。腫瘤周囲に明らかな栄養血管は認めず、腫瘤と左卵巣とは近接していたが、連続性は認めなかった（図 4）。腫瘤の子宮背面からの剥離は容易であったが剥離の際に腫瘤の一部が破綻し、チョコレート様の内容液が漏出した。腫瘤核出を行い、腫瘤を臓器収容袋に収容し、臍部より体外へ回収した。手術時間は 1 時間 15 分、出血量 12 g であった。骨盤内に摘出した嚢胞以外に、明らかな内膜症病変は認めず r-ASRM 分類 8 点であった。病理組織学的検査は、子宮内膜症性嚢胞であった。
術後 4 日目に術後合併症を認めず、退院となった。前医にて凍結融解胚移植によって妊娠が成立した。

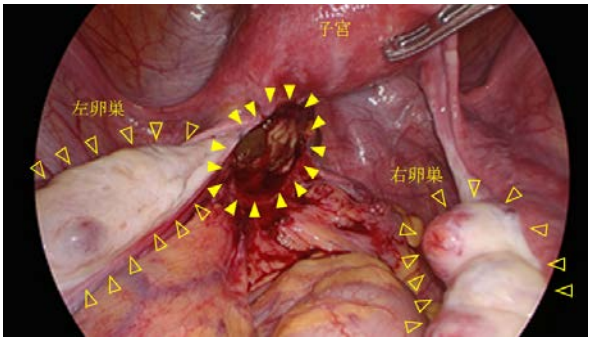

図 4 腹腔内所見
塗りつぶした▲で囲まれた部位に腫瘤は両側卵巣とは離れた部位に存在し、内溶液はチョコレート様であった。

〈考察〉

子宮内膜症の発症機序は、子宮内膜移植説、体腔上皮化生説など様々な説が唱えられているが、いまだ十分に解明されてはいない。Nisolle ら [3]は、子宮内膜症病変の発症機序は卵巣、骨盤腹膜、直腸腟中隔でそれぞれその発症機序が異なるという説を提唱しており、その中で骨盤腹膜は子宮内膜移植説にて子宮内膜症が発症し、卵巣子宮内膜症性嚢胞は体腔上皮仮性説により発症すると考察されている。本症例と同様に卵巣外で内膜症性嚢胞を生じた症例においては、その嚢胞形成という特徴から、卵巣内膜症性嚢胞と同様に体腔上皮仮性説を支持する文献が多い [4)-6)]。本症例も骨盤腹膜に生じているが嚢胞形成をした内膜症性嚢胞であり、上皮化生説の可能性も考えられるが、本症例からその確定は不可能である。今後の卵巣外内膜症性嚢胞症例の蓄積とその特徴の解明が待たれる。

子宮内膜症は卵巣以外に腫瘤を形成することは一般的ではないことから、術前に卵巣外内膜症性嚢胞を積極的に疑うことは困難である。その発症頻度を示した報告は見当たらず、医学中央雑誌での「卵巣外子宮内膜症性嚢胞」「骨盤

腹膜子宮内膜症性嚢胞」を検索語として用いた検索によれば、卵巣外内膜症性嚢胞の報告は 9 文献 10 症例であった。本症例も術前の MRI 検査で典型的な内膜症性嚢胞の信号を呈していたが、正常卵巣が腫瘤と離れて位置していたことから、鑑別疾患の一つとなっていたが内膜症性嚢胞を強く疑うことは困難であり、確定診断を目的として手術を施行した。術前に内膜症性嚢胞を積極的に疑うことができれば、手術の回避も可能となるかもしれない。

術前に卵巣外内膜症性嚢胞を強く疑う因子があるかを検討するために、術前検査結果の詳細の記載を確認できた卵巣外内膜症性嚢胞 9 文献 10 症例の詳細をまとめ（表 1)、特に MRI 検査所見に着目した。年齢は 34～63 歳であり、過去の報告中、術前に内膜症性嚢胞を積極的に疑われた症例はなく、確定診断目的に全例で摘出術を施行されていた。また、内膜症性嚢胞以外に子宮内膜症病変が指摘されていない症例が 9 例と多かった。MRI 検査において、全症例で T1 強調高信号、T2 強調で低信号から高信号と様々な信号強度を示し、脂肪抑制では、記載のあった 4 症例すべてで脂肪抑制を認めず、6 症例では記載がなかった。MRI 画像の信号強度を記載してあった 9 例中 8 例で術前の MRI 検査では腫瘤内容液が血液成分の信号を示す典型的な内膜症性嚢胞の信号を呈していた。典型的な血液像を示さなかった 1 例は子宮内膜症由来の粘液性癌症例であった [7]。本症例でも、術前の MRI 検査にて T1 強調、T2 強調ともに高信号で、脂肪抑制効果なしの典型的な内膜症性嚢胞を示す MRI 検査所見であった。また腫瘤は両側卵巣とは離れていた。以上から、MRI 検査にて内膜症性嚢胞の特徴を有している腫瘤は、両側卵巣と連続性がなくとも、また子宮内膜症による臨床症状がなくとも術前に卵巣外内膜症性嚢胞を鑑別に挙げることができると考えられた。

卵巣外内膜症性嚢胞に対する外科的摘出の適応のコンセンサスはない。しかし卵巣内に発生する内膜症性嚢胞と同様に、嚢胞を形成することから異型・悪性化の発生母地となる可能性が推測される [13]。過去の卵巣外内膜症性嚢胞報告例のうち、竹内ら [8] と Marchand ら [10] は悪性転化した症例を報告しており、柳らは異型を伴う症例を報告している [5]。術前検査で異型や悪性腫瘍が疑われる場合や確定診断を必要とする場合は、外科的摘出による病理組織学的検査が必要であると考えられる。卵巣外内膜症性嚢胞は、卵巣とは離れているため外科的手術により妊孕性を低下させる可能性は無く、むしろ手術による子宮内膜症腹膜病変の除去が妊孕性を改善させる可能性もある [14]。報告された 10 症例のうち報告年の新しい 7 例では腹腔鏡下あるいは腹腔鏡補助下手術を施行されていた。腹腔鏡下手術は低侵襲で十分な腹腔内検索が可能であるため、卵巣外内膜症性嚢胞症例にも有用である。

結論

卵巣外内膜症性嚢胞は稀であるが、腫瘤が正常卵巣と連続性のないものでも MRI 検査にて典型的な内膜症性嚢胞の特徴を示す場合は、鑑別疾患の一つと考えるべきである。確定診断には腹腔鏡下手術が有用である。

表 1 卵巣外子宮内膜症性嚢胞 10 症例の詳細（医学中央雑誌データベースより抽出）

症例	年齢 妊産	MRI画像所見				術前診断	術式	発症部位	他の腹腔内内膜症	R-ASRM スコア	術後病理診断	著者
		T1/T2	脂肪抑制	充実部分	腫瘤径							
1	51歳 2妊2産	高/高	記載なし	なし	記載なし	卵巣悪性腫瘍 子宮内膜症	開腹手術	大網	あり	記載なし	ポリープ状 子宮内膜症	高田ら[7] 2009年
2	44歳 2妊2産	低/高	記載なし	あり	9cm	左卵巣腫瘍 （悪性疑い）	開腹手術	左後腹膜腔	なし	記載なし	子宮内膜症由来の 粘液性腺癌	竹内ら[8] 2010年
3	42歳 0妊0産	高/高	記載なし	あり	15cm	左卵巣悪性腫瘍	開腹手術	左後腹膜腔	なし	0 点	内膜症性嚢胞	尾崎ら[6] 2011年
4	45歳 0妊0産	高/高	なし	なし	4cm	漿膜下筋腫 嚢胞性子宮腺筋症	腹腔鏡下 手術	骨盤腹膜	なし	6 点	内膜症性嚢胞	高橋ら[9] 2012年
5	45歳 0妊0産	高/低	なし	なし	4cm	変性子宮筋腫 子宮内膜症性嚢胞	腹腔鏡下 手術	漿膜下筋腫 の漿膜	なし	6 点	内膜症性嚢胞	高橋ら[9] 2012年
6	63歳 0妊0産	記載 なし	記載なし	あり	10cm	右卵巣悪性腫瘍	腹腔鏡下 手術	ダグラス窩	なし	記載 なし	類内膜腺癌	Marchandら[10] 2013年
7	34歳 0妊0産	高/低	記載なし	あり	30cm	左卵巣腫瘍 （境界悪性～悪性）	腹腔鏡 補助下手術	膀胱子宮窩腹膜	なし	記載 なし	内膜症性嚢胞	浜口ら[4] 2014年
8	50歳 2妊2産	高/等～低	なし	なし	8cm	左卵巣内膜症性嚢胞	腹腔鏡下 手術	膀胱子宮窩腹膜	なし	0 点	内膜症性嚢胞	福岡ら[11] 2014年
9	38歳 1妊1産	高/高	なし	なし	10cm	子宮内膜症性嚢胞	腹腔鏡下 手術	右仙骨子宮靭帯	なし	10 点	内膜症性嚢胞	長尾ら[12] 2017年
10	34歳 1妊1産	高/低	記載なし	なし	6cm	傍卵巣腫瘍 子宮内膜症性嚢胞	腹腔鏡下 手術	腹壁腹膜	なし	6 点	異型を伴う 内膜症性嚢胞	柳ら[5] 2021年

〈参考文献〉

1) 平田哲也. 第 2 章 生殖内分泌 2. 子宮内膜症, 希少部位子宮内膜症. 産と婦 2021; 88 増刊号: 202-209

2) Minici F, Tiberi F, Tropea A, et al. Endometriosis and human infertility: a new investigation into the role of eutopic endometrium. Hum Reprod 2008; 23: 530—537

3) Nisolle M. Donnez J. Peritoneal endometriosis, ovarian endometriosis, and adenomyotic nodules of the rectovaginal septum are three different entities. Fertil Steril 1997; 68: 585-596

4) 浜口大輔, 荒木裕之, 吉田至幸, 他. 膀胱子宮窩腹膜から発生したと考えられた巨大内膜症性嚢胞の 1 例. 日エンドメトシオーシス会誌 2014; 35: 174-178

5) 柳絢子, 竹重諒子, 田中舞, 他. 異型を伴う骨盤腹膜子宮内膜症性嚢胞の 1 例. 関東産婦誌 2021 ; 58 ; 87-91

6) 尾崎景子, 山本晃人, 峯克也, 他. 後腹膜に発生した子宮内膜症性嚢胞の 1 症例. 日エンドメトリオーシス会誌 2011 ; 32 : 180-184

7) 高田治奈, 小島淳美, 伊藤昌春, 他. 大網および傍大動脈領域に腫瘤を形成した異所性子宮内膜症の一例. 現代産婦人科 2009; 58: 249-254

8) 竹内梓, 岡本真知 水島大一, 他. 異所性子宮内膜症由来と考えられた後腹膜悪性腫瘍の 1 例. 日エンドメトリオーシス会誌 2010; 31: 168-170

9) 高橋千波, 小泉美奈子, 藤本明晃久, 他. 診断に苦慮した卵巣外子宮内膜症性嚢胞の 2 症例. 関東産婦誌 2012; 49: 543-548

10) Marchand E, Hequet D, Thoury A, et al. Malignant transformation of superficial peritoneal endometriosis lesion. BMJ Case Rep 2013; 2013: 007730

11) 福岡佳代, 左時江, 永井美和子, 他. 膀胱子宮窩に孤立性に存在した子宮内膜症性嚢胞の 1 例. 東京産婦誌 2014；63：234-238
12) 長尾有佳里 猪飼恵, 坂堂美央子, 他. 診断および治療に腹腔鏡下手術が有用であった卵巣外子宮内膜症性嚢胞の 1 例. 日産婦内視鏡学会 2017；33: 173-177
13) Kobayashi H, Yamada Y, Kawahara N, et al. Integrating modern approaches to pathogenetic concepts of malignant transformation of endometriosis. Oncol Rep. 2019; 41: 1729-1738
14) Opoien HK, Fedorcsak P, Byholm T, et al. Complete surgical removal of minimal and mild endometriosis improves outcome of subsequent IVF/ICSI treatment. Reprod Biomed Online 2011; 23: 389-395