

妊娠中期に発症した重症敗血症の一例

著者	熊澤 理紗, 村上 浩雄, 向 亜紀, 上田 めぐみ, 鈴木 崇公, 向 麻利, 幸村 友季子, 古田 直美, 内田 季之, 鈴木 一有, 杉原 一廣, 伊東 宏晃, 金山 尚裕
雑誌名	静岡産科婦人科学会雑誌
巻	5
号	1
ページ	41-46
発行年	2016-05
URL	http://hdl.handle.net/10271/3028

妊娠中期に発症した重症敗血症の一例

A case of severe sepsis in the second trimester of pregnancy

浜松医科大学産婦人科教室

熊澤理紗、村上浩雄、向亜紀、上田めぐみ、鈴木崇公、向麻利、幸村友季子、古田直美、内田季之、鈴木一有、杉原一廣、伊東宏晃、金山尚裕

Department of Obstetrics and Gynecology, Hamamatsu University School of Medicine

Risa Kumazawa, Hirotake Murakami, Aki Mukai, Takahiro Suzuki, Mari Mukai, Naomi Furuta, Yoshiyuki Uchida, Kazunao Suzuki, Kazuhiro Sugihara, Hiroaki Itoh, Naohiro Kanayama

キーワード : second trimester of pregnancy, severe sepsis, septic DIC, Group A Streptococcus, multiple organ failure

概要

妊娠中期に発症した重症敗血症性 DIC の一例を経験した。症例は 27 歳、初妊初産婦、A 産婦人科で妊婦健診を受けていた。妊娠 22 週 2 日、関節痛と 37°C 台の発熱があり、複数の内科を受診したがいずれもインフルエンザ検査は陰性であるとして、解熱鎮痛薬や葛根湯を処方された。しかし、症状が改善しないため、A 産婦人科を受診し、妊娠 22 週 5 日に当院救急外来を紹介され、セフカペンピボキシル塩酸塩の投与を受けた。発熱と全身倦怠感が続くため妊娠 23 週 0 日に当科を受診した。軽度の意識障害、発熱、頻脈、頻呼吸に加え、肝機能障害、腎機能障害を認めた。SIRS の定義 4 項目中 3 項目に該当し、産科 DIC スコアは 13 点であり、重症敗血症性 DIC による多臓器不全と診断し、ICU 管理とした。A 群溶連菌感染症を念頭に複数の抗生剤ならびに γ グロブリン製剤を投与しつつ、抗 DIC 療法を開始した。同日死産となったが、母体の全身状態は次第に改善し、23 日目に退院となった。施行した各種培養検査で原

因菌は検出されなかった。

妊婦に発熱を認める場合、細菌感染の可能性を念頭におき、早期診断、治療を行う事が重要であると思われた。

緒言

妊産婦の感染症は産褥期に起こることが多く、妊娠中に敗血症に至ることは比較的稀であり、その原因としては腎盂腎炎、肺炎、絨毛膜羊膜炎、子宮内膜炎の 4 つが特徴的とされている¹⁾。一方、A 群溶連菌感染症に代表されるように上気道感染から血行性に妊娠子宮へ感染し、急速に劇症化、多臓器不全により母児ともに生命予後不良となる症例が注目されており、的確な早期診断と迅速な対応が重要であるとされている¹⁾²⁾³⁾。今回我々は、妊娠中期に発症した重症敗血症性 DIC の一例を経験したので報告する。

症例

年齢 : 27 歳

妊娠分娩歴 : 0 経妊 0 経産

既往歴 : 強迫性障害 (精神科通院中 内服な

し

家族歴・アレルギー：特記事項なし

現病歴：無月経となりA産婦人科を受診し妊娠と診断され、以後定期的に妊婦健診を受けていた。妊娠22週2日、関節痛と37°C台の発熱があり、翌日38°C台へ上昇したため、B内科を受診した。インフルエンザ検査は陰性であり、葛根湯の投与を受けた。しかし、翌日も解熱しないため、C内科を受診した。再度インフルエンザ検査を施行したが陰性でありアセトアミノフェンの投与を受けた。38度台の発熱が続くため、妊娠22週5日にA産婦人科を受診し、当院救急外来を紹介され、セフカペンピボキシル塩酸塩を処方された。発熱と全身倦怠が続くため、妊娠23週0日に当科を受診し、緊急入院となった。

入院時現症：

身長 159cm, 体重 49kg. 意識レベル JCS I-1、BT 37.6°C、BP120/80mmHg、HR120/分、SpO2 80%台後半、呼吸数 37 回/分、著明な全身倦怠感を訴えていたが、咽頭痛や下腹部痛は認められなかった。両側手掌、手背に発疹を多数認めた (図 1)。

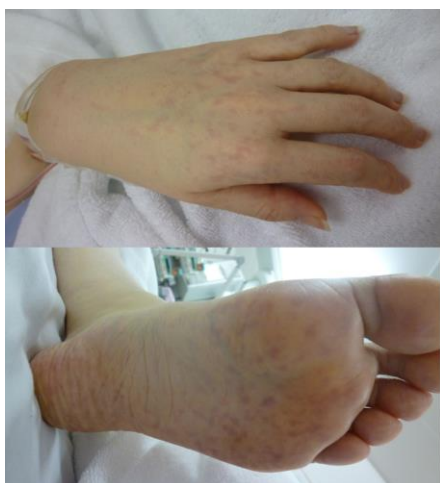

図 1. 両側手足の皮疹

表 1 に示すように著明な血小板低下、CRP 高値、PCT 高値を示し、凝固因子の著しい低下を

認めた。また肝機能障害、腎機能障害も認められた。経腹超音波で胎児心拍を確認した。

診断：

血液検査値は強い炎症反応を示し、PCTが高値を示したことから細菌感染症の可能性が高いと考え (表1)、血液培養、尿培養、腔培養、咽頭培養を提出した。当院入院時に咽頭擦過検体によりA群溶連菌迅速キットによる検査の施行をオーダーしたが、コミュニケーションエラーにより検査部では塗抹標本での迅速評価が行われグラム陽性球菌 (α レンサ球菌、 γ レンサ球菌) との結果であった。

著明な血小板減少、FDP-Ddimer上昇、Fibrinogen低値を認め、全身性炎症反応症候群 (systemic inflammatory response syndrome:SIRS) の定義4項目の中で3項目が該当し (表2)、急性期DICスコアは7点であり、重症敗血症性DICによる多臓器不全と診断され、ICU管理となった。

<血液検査>				
CRP	16.45	mg/dl	WBC	4870 / μ l
PCT	31.4	ng/ml	neut	87.5 %
AST	273	IU/l	seg	54.5 %
ALT	94	IU/l	band	33 %
LDH	1473	IU/l	RBC	371 $\times 10^6$ / μ l
BUN	32.9	mg/dl	Hb	11.4 g/dl
Cr	1.92	mg/dl	Ht	32.9 %
尿酸	6.1	mg/dl	Plt	0.4 $\times 10^4$ / μ l
Fib	215	mg/dl		
ATIII	72	%		
APTT	49.4	sec	<尿検査>	
APTT活性	44	%	白血球	1-3M
PT	13.7	sec	細菌	2+
PT活性	71	%	亜硝酸還元	(-)
PIC	15.8	μ g/ml		
TAT	≥ 60.0	ng/ml		
FDP-D dimer	294.4	μ g/ml		

表1. 入院時検査所見

侵襲に対する全身性炎症反応で、以下の 2 項目以上が該当するとき、SIRS と診断。

1. 体温 $>38^{\circ}\text{C}$ または $<36^{\circ}\text{C}$
2. *心拍数 >90 /min
3. *呼吸数 >20 /min または $\text{PaCO}_2 < 32$ Torr
4. *末梢血白血球数 $>12,000$ / μl または $<4,000$ / μl , あるいは未熟型白血球 $>10\%$

表 2. SIRS 診断基準 (*は該当所見)

治療方針：

敗血症が強く疑われ、急速に進行する DIC などの臨床所見より A 群溶連菌感染症を疑い、アンピシリンナトリウム (ABPC) 12g/日、クリンダマイシンリン酸エステル (CLDM) 600mg/日、ドリペネム水和物 (DRPM) 3g/日、ガンマグロブリン 5g/日の投与を開始した。抗 DIC 療法としてアンチトロンビン III 3,000 単位、トロンボモジュリン 1,250 単位/日の投与を開始した。赤血球濃厚液 4 単位、新鮮凍結血漿 50 単位、濃厚血小板 30 単位の輸血を行った。

入院後経過：

入院当日の夜間に便意を訴え、出血とともに 576 g の男児を死産した。出血は 992g (羊水込み)、子宮収縮は良好であった。

入院 2 日目に成人呼吸窮迫症候群 (ARDS) をきたしたため、シベレスタットナトリウム水和物 30 万単位/日の投与を開始し、二相性陽圧 (biphasic positive airway pressure; BIPAP) による補助換気を開始した (図 2)。

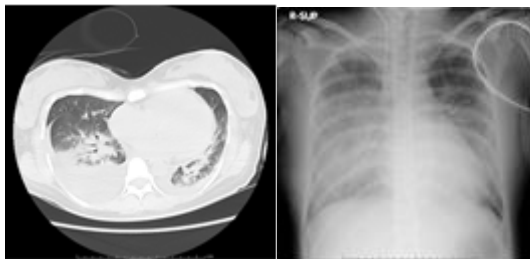


図 2. 入院 2 日目；

胸部 CT、胸部単純 X 線写真

頭部～下腹部の単純 CT では、特記すべき所

見は認めず、血液培養、尿培養は陰性であった。腔培養では *Lactobacillus sp.*, *Candida albicans* が検出されたのみで敗血症の起炎菌は同定できなかった。

胎盤病理検査では、絨毛膜下から絨毛膜板内下部に好中球浸潤を認め、絨毛実質部でも絨毛間腔に高度な好中球浸潤が認められた。絨毛膜、脱落膜には明らかな好中球浸潤は認めず、絨毛間腔に強い炎症所見を認めたことから、母体からの血行性感染と考えられた。(図 3-1, 3-2, 3-3)。

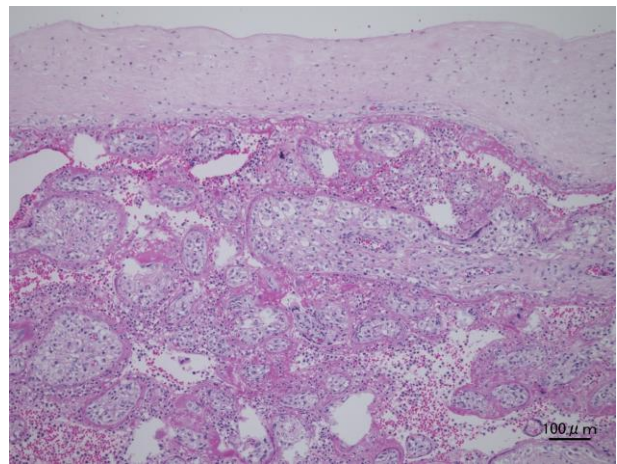


図 3-1. 絨毛膜側 (HE 染色)

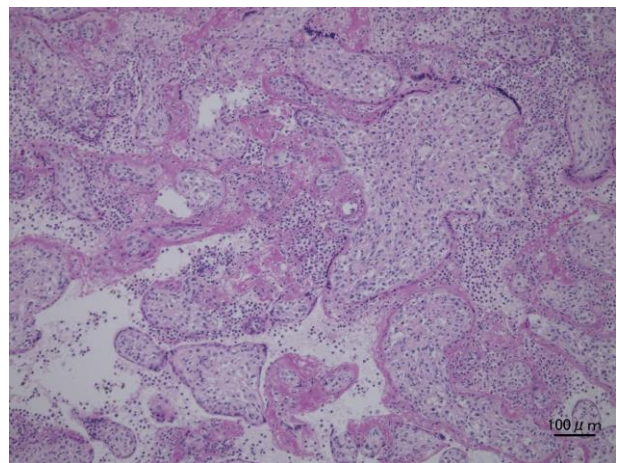


図 3-2. 絨毛間腔 (HE 染色)

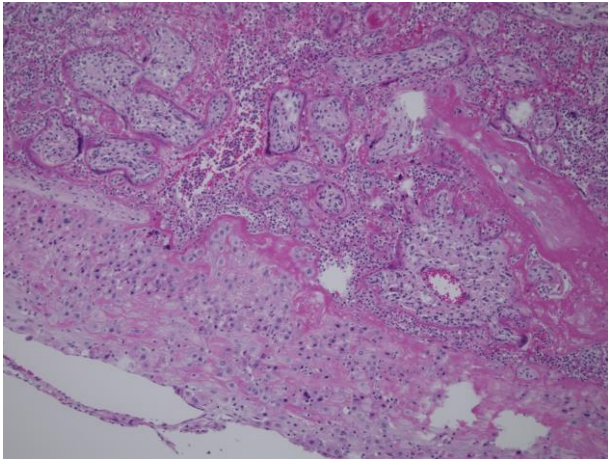


図 3-3. 脱落膜側 (HE 染色)

集約的な治療により、敗血症、DIC は改善傾向にあったが、入院 7 日目に大腿部、腰背部に膨疹が出現し、多形紅斑型薬疹の可能性を指摘されたため、全ての抗生剤投与を中止した。さらに、口腔内粘膜の腫脹が発症し Stevens-Johnson 症候群へ移行する可能性が危惧されたため、プレドニゾロン 30mg の内服を開始し、皮膚症状に応じてプレドニゾロンを漸減した。全身状態が改善したため入院 23 日目に退院となった。退院後、被疑薬 9 種類を対象に薬剤リンパ球刺激試験 (drug lymphocyte stimulation test; DLST) を施行したが、すべて陰性であった。マイコプラズマ抗体価が 160 倍であったことから、診断基準には届かないものの、DLST 陰性であることから、皮膚症状は総合的に判断してマイコプラズマ感染に伴う中毒疹と考えられた。マイコプラズマ属による重症敗血症や早産の報告も散見されるが、⁴⁾⁵⁾⁶⁾⁷⁾ 本症例では入院時にはプロカルシトニン高値や、胎盤病理所見から、細菌感染による敗血症の治療過程で、マイコプラズマ感染を併発した可能性が考えられる。

考察

今回我々は、敗血症の存在と急速に進行する DIC などの臨床所見より、A 群溶連菌感染

症を念頭に置いて治療が開始された。劇症型 A 群溶連菌感染症分娩型の典型的症状および検査所見 (表 3)、劇症型 A 群溶連菌感染症分娩型の診断基準 (案) (表 4) を示す。本症例の場合、典型的な臨床症状のなかでは③⑤、検査所見では①③④が該当する (表 3)。診断基準では C、D③④⑥⑨のみ該当する (表 4)。

【典型的な臨床症状】

- ① 先行する上気道炎症状
- ② 嘔気、嘔吐、下痢などの消化器症状を伴う
- ③ 敗血症症状を呈する
- ④ 加速度的に強くなる常位胎盤早期剥離様の陣痛 (胎児死亡等を伴う)
- ⑤ 分娩中、あるいは分娩後短時間で母体はショック状態に陥る
- ⑥ 泡沫状血痰

【検査所見】

- ① 進行性の貧血と DIC
- ② 血液塗抹標本での連鎖球菌像や貪食像
- ③ 血管内や絨毛間腔の球菌集簇、血栓
- ④ 炎症を伴わない子宮体部筋層の化膿性炎症

表 3. 劇症型 A 群溶連菌感染症分娩型の典型的な臨床症状⁸⁾

- A1: 通常無菌部位 (血液、羊水など) からの A 群溶連菌検出
 A2: 非無菌部位 (膣、咽頭など) からのみ A 群溶連菌検出
 A3: 咽頭痛など本人か家族の A 群溶連菌感染症状、または迅速診断法での A 群溶連菌陽性
 B: 以下のいずれか
 ① 血管 (特に子宮筋層) 内または絨毛間腔の A 群溶連菌集簇
 ② 血液塗抹標本での白血球内の菌球
 ③ 子宮頸管、内膜面、他臓器の炎症を伴わない子宮筋層炎所見
 C: 分娩前、分娩中または約 12 時間以内の敗血症または SIRS の状態
 D: 分娩前、分娩中または約 12 時間以内の以下のいずれか
 ① 頻回で強い子宮収縮があり、モニターで胎児仮死が疑われる状態
 ② 頻回で強い子宮収縮があり、常位胎盤早期剥離に似る症状
 ③ 予期しなかった胎児死亡
 ④ 血圧低下
 ⑤ 全身の紅斑
 ⑥ 血小板減少、凝固障害、DIC
 ⑦ ヘモグロビン尿、溶血
 ⑧ 泡沫状血痰

⑨肝、腎、呼吸器などの全身的障害			
⑩予期しなかった母体死亡			
	A1	A2	A3
B	◎	◎	◎
C & D	◎	○	△
C or D	○	△	△

◎：診断確実，○：可能性高，△：疑うべき

表 4. 劇症型 A 群溶連菌感染症分娩型の診断基準 (案) ⁸⁾⁹⁾

溶連菌感染症では、B 溶連菌のうち A 群、C 群、G 群が産生する代表的な菌体外産生物質である溶血毒素(streptolysin-o) や酵素

(streptokinase) に対する抗体として抗ストレプトリジン O 抗体 (ASO)、抗ストレプトキナーゼ抗体 (ASK) の上昇が知られている。

後方視的に入院 2 日前と入院時に採取・保存した血清を用いて抗ストレプトリジン O 抗体 (ASO)、抗ストレプトキナーゼ抗体 (ASK) を測定したが、いずれも基準範囲内であった。

これらの抗体は一般的に溶連菌感染後 1 週間ごろより上昇し始め、3~5 週間目でピークに達するため、採取したタイミングが抗体上昇前であった可能性も考えられる。また本症例では、入院 2 日前に当院救急外来を受診した際にセフカペンピボキシル塩酸塩を処方されており、そのために培養検査が陰性となった可能性も考えられる。

原因菌は未同定であるが、胎盤病理検査では絨毛間腔の好中球浸潤、脱落膜から絨毛にかけて強い炎症所見を認め、何らかの細菌による菌血症が存在した蓋然性は高いと考えられる。絨毛間腔に強い炎症所見を認めたため原因菌の検出を目的として胎盤病理標本の PAS 染色、グラム染色を行ったが、明らかな菌体は同定できなかった。

妊婦の敗血症は急激に重症化するリスクが高いことが報告されているため、早期に診断

し治療を開始することが重要である ¹⁰⁾。

T. Yamada らによると、A 群溶連菌感染症のうち初期症状として 94%が高熱等のインフルエンザ様症状で発症し、40%が上気道炎症状、49%が消化器症状を呈していた。91%が早期にショック症状を呈し、73%で常位胎盤早期剥離が疑われる強い子宮収縮を認めていた。A 群溶連菌感染では、炎症性サイトカインがプロスタグランジン産生を促進し、強い子宮収縮を引き起こすため非常に急速な経過をたどり、58%が母体死亡、66%の児が死亡に至った ¹¹⁾。抗生剤と免疫グロブリンの早期投与が重要であるが、急速に症状が進行するため、投与できず母体死亡に至る場合もある。本症例では集学的な治療がすみやかに開始できたため、母体救命できたと考えられる。

結論

妊娠中期に発症した敗血症の一例を経験した。A 群溶連菌感染症を疑い治療を開始したものの、原因菌の特定はできなかった。早期診断、治療開始のためには妊婦に発熱を認める場合、細菌感染症の可能性も念頭に置くことが重要と思われた。

参考文献

- 1) 堤誠司, 倉智博久: 劇症型 A 群溶連菌感染症 臨産婦増刊号 2013;67(4);162-165
- 2) Hamilton SM, Stevens DL, Bryant AE. Pregnancy-related group a streptococcal infections: temporal relationships between bacterial acquisition, infection onset, clinical findings, and outcome. Clin Infect Dis 2013;57:870
- 3) 千村哲郎, 沼崎政良: 妊娠中 A 群溶連菌感染症による敗血症性ショック (母体死亡) 産婦人科治療 1997;75;(3);329-334

- 4) 片岡宙門, 水上尚典 : 周産期とマイコプラズマ 産婦人科治療増刊 2005;90:180-183
- 5) 池ヶ谷佳寿子,他. : 帝王切開後に発症した *Mycoplasma hominis* の腹腔内感染による敗血症の1例 医学検査 2014;63(3):311-316
- 6) Rose Marie Viscardi : Ureaplasma species: Role in Neonatal Morbidities and Outcomes Arch Dis Child Fetal Neonatal Ed. 2014 January;99(1):F87-92.
- 7) Roberto Romero, Thomas J. Garite, Twenty percent of very preterm neonates(23-32 weeks of gestation)are born with bacteremia caused by genital Mycoplasmas Am J Obstet Gynecol. 2008;198(1):1-3
- 8) 小林康祐,宇田川秀雄 : 産婦人科感染症診療マニュアル 周産期 I .母体感染症 4. A群レンサ球菌 産科と婦人科 2008;75(11);1536-1542
- 9) 竹林浩一 : A群溶連菌感染の対策. 臨婦産 2004;58:26-29
- 10) 村上幸祐,他. : 妊娠中期に発症したA群レンサ球菌感染症の1例. 倉敷中病年報 2014;76:121-124
- 11) T. Yamada: Invasive group A streptococcal infection in pregnancy. Journal of Infection 2010;60:417-424