

妊娠21週に持続する頭痛と嘔吐を契機に診断された海綿状血管奇形による脳出血の一例

著者	林立弘, 村上 裕介, 深田 せり乃, 水野 友里, 勝又 佳菜, 鈴木 美沙子, 幸村 康弘, 幸村 友季子, 内田 季之, 伊東 宏晃, 金山 尚裕, 徳永 直樹
雑誌名	静岡産科婦人科学会雑誌
巻	8
号	1
ページ	10-17
発行年	2019-03
URL	http://hdl.handle.net/10271/00003515

妊娠 21 週に持続する頭痛と嘔吐を契機に診断された

海綿状血管奇形による脳出血の一例

A case of cerebral hemorrhage resulting from cavernous malformation which was diagnosed with continuous headache and vomiting at the 21 weeks of gestation

浜松医科大学産婦人科学教室¹ 中東遠総合医療センター産婦人科² 磐田市立総合病院産婦人科³
林立弘^{1,2}、村上裕介²、深田せり乃³、水野友里³、勝又佳菜³、鈴木美沙子³、幸村康弘³、
幸村友季子¹、内田季之¹、伊東宏晃¹、金山尚裕¹、徳永直樹³

Department of Obstetrics and Gynecology, Hamamatsu University School of Medicine, Chutohen
general Hospital, Iwata Municipal Hospital

Tatsuhiko HAYASHI, Yuusuke MURAKAMI, Serino FUKADA, Yuri MIZUNO,
Kana KATSUMATA, Misako SUZUKI, Yasuhiro KOHMURA, Yukiko KOHMURA-KOBAYASHI,
Toshiyuki UCHIDA, Hiroaki ITOH, Naohiro KANAYAMA, Naoki TOKUNAGA

キーワード : Cavernous malformation, pregnancy, cerebral hemorrhage, headache

〈概要〉

脳脊髄に発症する海綿状血管奇形は稀であるが、脳出血の原因となる疾患である。今回我々は、妊娠 21 週に持続する頭痛と嘔吐を契機に診断された海綿状血管奇形による脳出血の一例を経験したので報告する。症例は 32 歳、21 週 1 日に咳嗽、頭痛にて救急外来を受診し、感冒と診断され経過観察となった。頭痛が持続し、嘔吐が出現したため、21 週 5 日に再受診し、頭 CT 検査にて右皮質下出血を認めた。入院後、頭蓋内圧亢進症状の悪化を認めたため、22 週 2 日に開頭血腫除去術を施行し、海綿状血管奇形による脳出血と診断した。術後経過は良好で、妊娠 23 週 3 日に独歩にて退院となった。選択的帝王切開の方針としたが、37 週 4 日に陣痛発来のため緊急帝王切開にて 2620g の男児を娩出した。頭痛を訴える妊婦に対し、経過や随伴症状に注意し、症例により脳出血の可能性を疑い、海綿状血管奇形も念頭に置き、

速やかに検索を行うことが必要であると考えられた。

Cavernous malformation in the central nervous system is a rare occurrence, but one of the factors leading to cerebral hemorrhage. Herein, we report a case of cerebral hemorrhage resulting from cavernous malformation which was diagnosed with continuous headache and vomiting at 21 weeks of gestation. A 32-year-old female presented to the emergency department of our hospital with cough and headache at a gestational age of 21 weeks and 1 day, diagnosed with common cold and was advised rest and observation at home. She returned to our hospital with the complaints of continuous headache and vomiting at 21 weeks and 5 days of gestation. She was admitted for right-sided putamen

hemorrhage diagnosed on CT head. After admission, due to deterioration of the intracranial pressure symptoms, removal of hematoma by craniotomy was performed at 22 weeks and 2 days of gestation. Based on the pathological findings, right-sided putamen hemorrhage resulting from cavernous vascular malformation was diagnosed. The postoperative course was favorable and the patient was discharged ambulatory at 23 weeks and 3 days of gestation. The patient had planned selective cesarean section, but because of the labor onset at 37 weeks and 4 days of gestation, an emergency cesarean section was performed and a male infant was delivered weighing 2,620 grams. When a pregnant woman presents with headache, careful observation for clinical course and symptoms is necessary. In case of suspected cerebral hemorrhage, cavernous malformations should be considered, and a detailed examination should be carried out.

〈緒言〉

妊娠中期における脳出血の原因として脳血管の器質的疾患が多いと報告されている¹⁾。ただし、原因となる疾患や発症部位により初期の症状が頭痛のみの可能性もあり²⁾、診断に苦慮する場合もある。

脳脊髄に発症する海綿状血管奇形 (Cavernous malformation) は、血管奇形の一つであり、脳出血の原因となる疾患である³⁾。異常に拡張した洞様血管が密に集合し、海綿状を呈することが特徴である⁴⁾。有病率は約

0.5%と稀な疾患であるが^{5,6,7)}、細血管の破綻を繰り返すことで増大し、てんかん、頭痛、脳出血を引き起こすことがある⁸⁾。年間出血率は1~3%と報告されている⁹⁾が、妊娠中の脳出血の報告例は少なく、妊娠中の脳出血率や出血した場合の対応については明らかになっていない。今回、我々は妊娠21週に持続する頭痛と嘔吐を契機に診断された海綿状血管奇形による脳出血の一例を経験したので報告する。

〈症例〉

32歳、7妊2産

【既往歴】膀胱尿管逆流にて尿管手術 (10歳)、片頭痛

【家族歴】特記事項なし (脳血管障害既往なし)

【アレルギー歴】特記事項なし

【喫煙歴】10本/日

【現病歴】自然妊娠。妊娠初期より当院で妊婦健診を施行されており特に問題なく経過していた。妊娠21週2日に2日前からの咳嗽と頭痛症状が出現したため、当院救急外来を受診した。来院時、37.5度の発熱を認めた。頭痛は中等度認めたが、自製内であり、神経所見上、異常を認めなかった。咽頭発赤を認め、同居する家族に感冒症状を認めたこともあり、急性上気道炎と判断し鎮痛薬 (アセトアミノフェン)、抗菌薬 (アモキシシリン) を処方され、経過観察となった。その後、感冒症状は改善したが、頭痛は継続し、1日2回程度の嘔吐が出現し、食事摂取不良となった。妊娠21週5日に頭痛持続、嘔吐症状出現のため再度救急外来を受診した。右前頭部の疼痛を訴えていたが、診察室へ独歩で入室され、会話は問題なく、切迫した症状は認められなかった。持続する頭痛、腹部症状を伴わない嘔吐を認めたことから二次性頭痛と判断し、頭部単純CT検査を施行した。

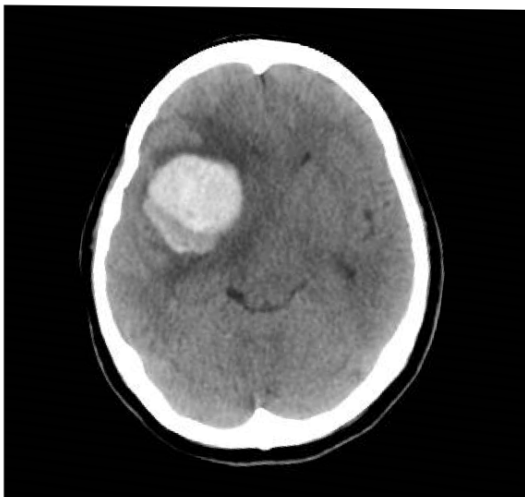
【現症】

体温 37.2 度、血圧 96/50mmHg、心拍 80 回/分、腹部軟、意識清明、顔面麻痺・上下肢麻痺・言語障害等の症状認めず、Barre 試験や指鼻指試験など神経学的異常は認めなかった。胎児心拍数は正常範囲であった。血液検査は軽度炎症所見のみで、その他異常を認めなかった (表 1)。

WBC	14,680/ μ L	Na	138mEq/L
RBC	286×10^4 / μ L	K	4.3mEq/L
Hb	9.5g/dL	Cl	106mEq/L
Ht	28.9%	BUN	10.5mg/dL
Plt	21.2×10^4 / μ L	Cre	0.47mg/dL
PT	11.9秒	T-Bil	0.3mg/dL
APTT	27.7秒	AST	10U/L
Fib	324mg/dL	ALT	10U/L
D-ダイマー	9.1 μ g/mL	CRP	0.12mg/dL

(表 1) 入院時採血検査所見

頭部単純 CT 検査において、右前頭側頭部に皮質下出血および Midline shift を認めた (図 1)。



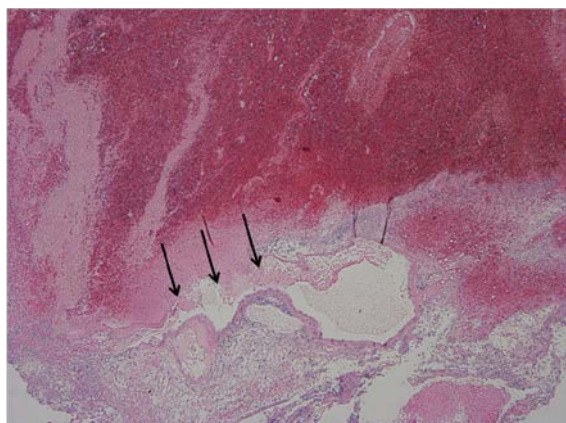
(図 1) 入院時頭部単純 CT

右前頭側頭部皮質下出血および周囲浮腫 (37×41mm) と Midline shift を認めた。

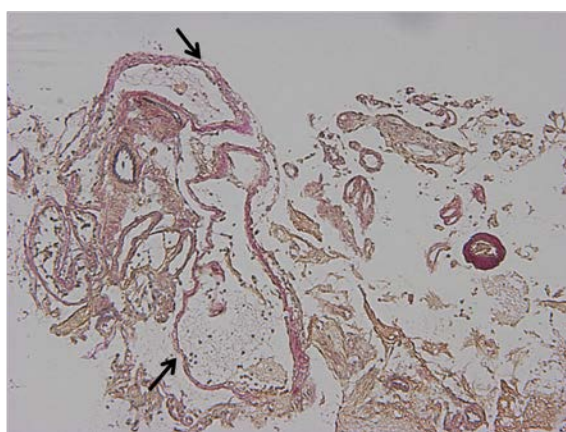
直ちに当院脳神経外科へコンサルテーションし、

精査管理目的にて同科へ入院となった。

入院後、頭部単純 MRI を撮影した。頭部 MRI では、脳動静脈奇形 (Arteriovenous malformation ;以下 AVM)の存在は不明確であった。脳波検査では、右側頭葉に散発的に spike を認めるが、予防的な抗てんかん薬の投与は不要と判断した。妊娠 21 週 6 日 (1 病日目)には、軽度の左下肢の筋力低下を認めたが、頭蓋内血腫による頭蓋内圧亢進の影響と判断し、経過観察となった。妊娠 22 週 0 日 (2 病日目)に、頭痛の増悪を認めたため、濃グリセリンの静脈内投与を開始した。しかし、頭痛および嘔吐症状は改善なく、再度頭部単純 CT を撮影したところ、出血の増大ならびに脳浮腫増強を認めた。緊急で脳血管造影を施行したが、AVM や動脈瘤は認めなかった。頭蓋内圧亢進症状の軽減と出血源の検索目的にて、妊娠 22 週 2 日 (5 病日目)に、緊急開頭血腫除去術を施行し、血腫を摘出した。術中所見は血腫のみで、出血源は同定できなかった。術後病理検査結果より、海綿状血管奇形と診断された (図 2a,b)。妊娠 23 週 3 日 (12 病日目)に、術後経過良好で後遺症なく退院となった。退院後は妊娠経過良好であった。分娩方法は、脳神経外科と相談の上、脳圧の上昇を回避するため、妊娠 38 週で選択的帝王切開の方針とした。妊娠 37 週 4 日に陣痛発来し、緊急帝王切開施行となり、2620g の男児を分娩した。アプガースコア 1 分 9 点、5 分 9 点であった。術後は経過良好であり、術後 6 日目に母児共に退院となった。



(図 2a) 摘出した血腫の病理組織標本 (HE 染色：弾性線維を有していない (→) 小静脈の拡張がみられ、周囲に血腫が広がっており、この血管から出血したと考えられた。



(図 2b) 摘出した血腫の病理組織標本 EVG (弾性線維) 免疫染色

小動脈の周囲拡張した小静脈(→)を認める。

拡張した小静脈は EVG で染色されなかった。

〈考察〉

海綿状血管奇形 (Cavernous malformation) は、海綿状血管腫(Cavernous angomas)とも呼ばれ、異常に拡張した洞様血管が密に集合した、血管奇形の一つである^{3,4)}。有病率は 0.5~0.7%で^{5,6,7)}、中枢神経系血管奇形の 10~15%を占める⁸⁾。好発年齢は 30~40 歳代で⁹⁾、男女比はほぼ 1:1 である⁶⁾。発症形式は 37%がてんかん、36%が出血、23%が頭痛、22%が局所神経症状

と報告されている¹⁰⁾。近年は MRI の普及により、無症状で偶然発見される例も増加しつつある¹¹⁾。発症部位は大脳半球 66%、脳幹 18%であり、脳幹の発生する場合、重症化のリスクが高い¹⁰⁾。海綿状血管奇形の発生には孤発性と家族性がある。家族性では CCM1,CCM2,CCM3 の 3 つの遺伝子の関与が判明しており、病変が多発する傾向にある¹²⁾。

海綿状血管奇形の診断としては、頭部 CT 検査、頭部 MRI 検査、脳血管造影検査が主である。頭部 CT では高吸収域として抽出されることが多い。一方で頭部 MRI は、海綿状血管奇形の診断には不可欠であり、T2 強調画像での典型的所見は混合信号強度の病変の周囲に低信号強度の縁があること (mix signal core with low signal rim) が特徴的である¹³⁾。脳血管造影検査では、類洞内の血流速度が遅く、造影されないことが多い⁷⁾。また、病理学的には血管内皮細胞の配列した類洞 (cavern) の集合で、弾性線維や血管平滑筋を欠き、脳組織が存在しないものと定義されている³⁾。肉眼的には桑の実状または血腫状を呈する¹⁰⁾。本症例においては、頭部 MRI 検査では診断が不明確であり、脳血管造影でも血腫部位が造影されないという所見であった。手術所見では、肉眼的に血腫のみで、出血部位は同定できなかった。術後の病理所見で、血腫内部に弾性線維を有さない小静脈の拡張と増生が認められ (図 2a,b)、海綿状血管奇形による脳出血との診断に至った。

海綿状血管奇形による脳出血のリスクについて、海綿状血管奇形の年間出血率は 1~3%⁹⁾と報告されているが、再出血、家族性、脳幹発生、女性の場合で出血率が増加する^{14,15,16)}と報告されている。妊娠中の海綿状血管奇形による出血率について、妊娠中に血管新生因子が増加す

ることで、海綿状血管奇形が増大し、出血リスクが増加するという報告¹⁰⁾と、出血リスクは増加しない^{17,18)}という報告もあり、見解は様々である。海綿状血管奇形による妊娠中の脳出血の報告自体が少数である。

Takahashi ら¹¹⁾は、本邦の妊娠中のすべての脳出血症例の解析において、妊娠 32 週未満の脳出血症例は AVM などの脳血管の器質的疾患によるものが有意に多く、妊娠 32 週以降では高血圧に伴う脳出血がほとんどを占めると報告している。海綿状血管奇形による脳出血の好発時期について検討した文献はないが、Witiw らの報告¹⁸⁾では、3 例中 2 例が third trimester、1 例が first trimester に発症し、Yashar らの報告¹⁹⁾では妊娠 8~25 週に脳出血を発症している。本症例は妊娠 21 週で脳出血と診断されており、既報の範囲内である。

海綿状血管奇形の一般的な治療について、脳卒中治療ガイドライン 2009¹⁹⁾では、無症候性海綿状血管奇形は保存的治療を考慮しても良いが、症候性で症状が強い場合（脳出血、コントロール不良な痙攣、進行性の神経症状など）や、摘出可能な部位（テント上脳表付近）に存在する症例では外科的切除を考慮するとされている¹⁹⁾。しかし、妊娠中の海綿状血管奇形の取り扱いや、脳出血時の対応について、具体的な指針は示されていない。山田ら²⁰⁾は、妊娠中の海綿状血管奇形について、進行性の神経症状が強い場合は外科的治療考慮、軽症状でも再出血の場合や家族性、脳幹周囲の病変など出血リスクが高い場合も外科的治療考慮としている。また Burkhardt ら²¹⁾は、妊娠中の海綿状血管奇形による症候性の脳幹出血症例において、外科的治療を選択する場合、妊娠 32 週未満の場合は脳外科治療を優先して行い、妊娠 32 週以降で

あれば」妊娠を終了させ、分娩後に脳外科治療を行うとしている。いずれにせよ在胎週数や出血部位や症状が各症例で異なるため、症例ごとに、治療方針を決定する必要がある。本症例でも当初、保存的治療をしていたが、頭痛や嘔吐などの脳圧亢進症状が悪化したため、手術治療の方針となった。

海綿状血管奇形による脳出血の妊婦の分娩方法について、Witiw¹⁸⁾、Yashar¹⁹⁾は経膈分娩でも帝王切開でも差異がないと報告しているが、分娩方法に関する報告は少ない。脳動脈瘤や AVM による脳出血後の分娩方法に関しては、根治術後は、産科的適応により分娩様式を決定することが可能とされている²²⁾。根治的治療ができなかった症例や未破裂で診断された症例については硬膜外麻酔を用いた無痛分娩に鉗子または吸引分娩を併用し、分娩第 2 期の怒責による頭蓋内圧上昇を避ければ良いとする報告もある²³⁾。一方、経膈分娩より帝王切開の方が、血圧コントロールがしやすいため、帝王切開が望ましいという意見もある²⁴⁾。本症例の分娩方法については、脳神経外科と麻酔科とのカンファレンスにより、病変の残存の可能性が否定できないこと、再出血のリスクがあることを鑑み、無痛誘発分娩または選択的帝王切開を行う方針とした。患者への説明の後、選択的帝王切開を希望された。ただし、経膈分娩を行う場合、分娩中の脳出血の可能性を十分考慮して、急変時に母体蘇生、緊急帝王切開が迅速に行えるよう各科と十分な連携の上、対応することが必要である。

本症例は初発症状が頭痛であった。頭痛は妊婦健診の場で遭遇することが多い訴えの一つである。脳に器質的な変化を認めない機能的頭痛（一次性頭痛）と、症候性頭痛（二次性頭痛）

に分類される (表 2)²⁵⁾。周産期にみられる頭痛のほとんどは、片頭痛や緊張性頭痛などの一次性頭痛であるが、二次性頭痛では妊娠高血圧症候群、くも膜下出血、頭蓋内出血、脳梗塞、脳静脈洞血栓症、髄膜炎などが挙げられる。

一次性頭痛
1.片頭痛
2.緊張型頭痛
3.三叉神経・自律神経性頭痛(TACs)
4.その他の一次性頭痛疾患
二次性頭痛
5.頭頸部外傷・障害による頭痛
6.頭頸部血管障害による頭痛
7.非血管性頭蓋内疾患による頭痛
8.物質またはその離脱による頭痛
9.感染症による頭痛
10.ホメオスターシスの障害による頭痛
11.頭蓋骨、頸、眼、耳、鼻、副鼻腔、歯、口、その他の顔面・頭蓋の構成組織の障害に起因する頭痛・顔面痛
12.精神疾患による頭痛
頭部神経痛、中枢性・一次性顔面痛・その他の頭痛
13.頭部神経痛および中枢性顔面痛
14.その他の頭痛、頭部神経痛、中枢性・原発性顔面痛

表 2. 国際頭痛学会による頭痛分類基準²⁵⁾

症状別による頭痛 (一次性頭痛、二次性頭痛、その他の頭痛) の分類

二次性頭痛を疑うポイントを表 3²⁶⁾ に示す。まず、一次性頭痛と二次性頭痛の鑑別を行い、二次性頭痛の原因の中でも特に脳血管疾患によるものは生命の危険も存在するため、画像診断を考慮し、見落とさないことが重要である。

1. 突如の頭痛
2. 今まで経験したことのない頭痛
3. いつもと様子が違う
4. 頻度と程度が増していく頭痛
5. 50歳以降に初発の頭痛
6. 神経脱落症状を有する頭痛
7. 癌や免疫不全の病態を有する頭痛
8. 精神症状を有する患者の頭痛
9. 発熱、項部硬直、髄膜刺激症状を有する頭痛

表 3. 二次性頭痛を疑う症状²⁶⁾

上記表の症状を認める頭痛に関してはCTなどの精査を検討する

近年、脳卒中の早期発見のため、米国脳卒中協会が、一般向けに麻痺症状の出やすい顔 (Face)、腕 (Arm)、言語 (Speech) に注意を呼びかける標語として「Act-Fast」を提唱している²⁷⁾。本症例では、救急再診時に Act-Fast 兆候および他神経所見を認めなかったものの、持続する頭痛を認め (「いつもと様子の異なる頭痛」)、嘔吐症状を認めた (「髄膜刺激症状を有する頭痛」) ことから、二次性頭痛を強く疑い、頭部 CT を撮影するに至った。海綿状血管奇形は脳動静脈奇形や脳動脈瘤などの動脈性の疾患と異なり、血流速度の遅い、細血管の病変であり、本症例においては救急再診時に神経所見を認めなかった可能性がある。本症例の様に、初期症状が頭痛のみの脳出血症例もある可能性があり、初期症状発生後の経過も重要であることを改めて認識させられた。そのため、頭痛を主訴に来院した妊婦に対して、神経所見がなくとも、頭痛の経過や随伴症状より、二次性頭痛の可能性を判断し、脳出血を見逃さないことが肝要である。また、Act-Fast 兆候はもちろんのこと、二次性頭痛を疑う症状を呈する場合は、直ちに受診をする旨を患者に伝えることも重要であると考えられた。

結論

今回我々は、妊娠中期に持続する頭痛と嘔吐とを契機に診断された海綿状血管奇形による脳出血の1例を経験した。脳出血の場合、海綿状血管奇形が原因である可能性を念頭に置く必要がある。

頭痛を訴える妊婦に対し、経過観察とする場合、患者に対し、経過や随伴症状を注意深く観察するよう促し、再び受診した際に、二次性頭痛を疑う場合は脳出血の可能性を想定し、速やかに精査することが肝要である。

本論文の内容は平成 28 年度静岡産科婦人科学会春期学術集会で発表した。

〈参考文献〉

- 1) Takahashi JC, Iihara K, Ishii A, et al. Pregnancy-associated intracranial hemorrhage results of a survey of neurosurgical institutes across Japan. *J Stroke Cerebrovasc Dis* 2014; 23: e65-71
- 2) Moriarity JL, Wetzell M, Clatterbuck RE, et al. The natural history of cavernous malformations: a prospective study of 68 patients. *Neurosurgery* 1999; 44: 1166-1171
- 3) 安栄良悟、鎌田恭輔. 妊娠を契機とした脳血管障害. *脳神経外科速報* 2013 ; 1266-1272
- 4) McCormick PC, Michelsen WJ, Post KD, et al. Cavernous malformations of the spinal cord. *Neurosurgery* 1998; 23: 459-463
- 5) Robinson JR, Awad IA, Little JR, et al. Natural history of the cavernous angioma. *J Neurosurg* 1999; 5: 709-714
- 6) Gross BA, Lin N, Du R, et al. The natural history of intracranial cavernous malformations. *Neurosurg Focus* 2011; 30: E24
- 7) 海綿状血管腫. 太田富雄編集 *脳神経外科学(II)* : 京都 : 金芳堂, 2016 ; 1078-1091
- 8) Rivera PP, Willinsky RA, Porter PJ. Intracranial cavernous malformations. *Neuroimaging Clin N Am* 2003; 3: 7-40
- 9) Simard JM, Garcia-Bengochea F, Ballinger WE Jr, et al. Cavernous angioma: a review of 126 collected and 12 new clinical cases. *Neurosurgery* 1986; 8: 62-172
- 10) 高木健治, 石田光明, 岡部英俊, 他. 海綿状血管奇形の特徴と治療. *脳神経外科ジャーナル* 2013 ; 22 : 28-36
- 11) Batra S, Lin D, Recinos PF, et al. Cavernous malformations: natural history, diagnosis and treatment. *Nat Rev Neurol* 2009; 5: 659-670
- 12) Labauge P, Denier C, Bergametti F, et al. Genetics of cavernous angiomas. *Lancet Neurol* 2007; 6: 237-244
- 13) Rigamonti D, Spetzler RF, Drayer BP, et al. Appearance of venous malformations on magnetic resonance imaging. *J Neurosurg* 1988; 69: 535-539
- 14) Kondziolka D, Lunsford LD, Kestle JR. The natural history of cerebral cavernous malformations. *J Neurosurg* 1995; 83: 820-824
- 15) Zabramski JM, Wascher TM, Spetzler RF, et al. The natural history of familial cavernous malformations results of an ongoing study. *J Neurosurg* 1994; 80: 422-432
- 16) Stetler WR Jr, Park P, Sullivan S. Pathophysiology of adult tethered cord syndrome: review of the literature. *Neurosurg Focus* 2010; 29: E2
- 17) Witiw CD, Abou-Hamden A, Kulkarni AV, et al. Cerebral cavernous malformations and pregnancy: hemorrhage risk and influence on obstetrical management. *Neurosurgery* 2012; 71: 626-630

- 18) Yashar MS, Zabramski JM. Risk for symptomatic hemorrhagic cerebral cavernous malformations during pregnancy. *J Neurosurg* 2013; 118: 50-55
- 19) 日本脳卒中学会. 高血圧以外の原因による脳出血の治療. 海綿状血管腫. 脳卒中治療ガイドライン 2009 ; 168-170
- 20) Shuichi Y, Hiroyuki N, Ichiro N, et al. Cavernous Malformations in Pregnancy. *Neurol Med Chir (Tokyo)* 2013; 53: 555-560
- 21) Burkhardt JK, Bozinov O, Nurnberg J, et al. Neurosurgical considerations on highly eloquent brainstem cavernomas during pregnancy. *Clin Neurol Neurosurg* 2012; 14: 1172-1176
- 22) Dias MS, Sekhar LN. Intracranial hemorrhage from aneurysm and arteriovenous malformation during pregnancy and puerperium. *Neurosurgery* 1990; 27: 855-865
- 23) Fukuda K, Hamano E, Katsuragi S, et al. Pregnancy and delivery management in patients with cerebral arteriovenous malformation. *Neurol Med Chir (Tokyo)* 2013; 53: 565-570
- 24) Laidler JA, Jackson IJ, Redfern N, et al. The management of caesarean section in a patient with an intracranial arteriovenous malformation. *Anaesthesia* 1989; 44: 490-491
- 25) 国際頭痛学会頭痛分類委員会編, 日本頭痛学会, 国際頭痛分類普及委員会訳. 国際頭痛分類. 第3版 beta版 東京 : 医学書院, 2014 ; 2-169
- 26) 日本神経学会, 日本頭痛学会監修. 慢性頭痛の診療ガイドライン作成委員会編 : 慢性頭痛のガイドライン 東京 : 医学書院, 2013 ; 2-6
- 27) Wall HK, Beagan BM, O'Neill J, et al. Addressing stroke signs and symptoms through public education: the stroke heroes Act FAST campaign. *Prev Chronic Dis* 2008; 5: A49