

## 子宮仮性動脈瘤における治療戦略

著者	瀬川 将史, 田中 里美, 牧野 祐也, 加藤 雅也, 伊藤 早紀, 保田 歩, 石田 ゆり, 村瀬 佳子, 矢田 昌太郎, 金田 容秀, 田中 利隆
雑誌名	静岡産科婦人科学会雑誌
巻	11
号	1
ページ	10-19
発行年	2022-03-18
URL	<a href="http://hdl.handle.net/10271/00004087">http://hdl.handle.net/10271/00004087</a>

## 子宮仮性動脈瘤における治療戦略

### Treatment strategy for uterine artery pseudoaneuysm

順天堂大学医学部附属静岡病院 産婦人科  
瀬川将史、田中里美、牧野祐也、加藤雅也、伊藤早紀、保田歩  
石田ゆり、村瀬佳子、矢田昌太郎、金田容秀、田中利隆

Department of Obstetrics and Gynecology,  
Juntendo University School of Medicine Shizuoka Hospital  
Masafumi SEGAWA, Satomi TANAKA, Yuya MAKINO, Masaya KATO Saki ITO, Ayumi YASUDA,  
Yuri ISHIDA, Yoshiko MURASE, Shotaro YATA, Hiroshi KANEDA, Toshitaka TANAKA

Key words : uterine artery pseudoaneurysm, uterine artery pseudoaneurysm diameter,  
collateral circulation

#### 〈概要〉

子宮仮性動脈瘤 (Uterine Artery Pseudoaneuysm : UAP) は帝王切開術や子宮内膜搔爬術後などに発生し、性器出血を主症状とし破裂後に診断されることが多い。UAP の治療には子宮動脈塞栓術 (Uterine artery embolization : UAE) が有効であるが、自然消失する例もあり、明確な管理・治療方針はない。そこで、我々は当院における UAP17 例を検討し管理方法・治療戦略について考察した。UAE が施行されたのは 3 例でいずれも UAP 径は 20mm 以上であり、自然消失した 14 例の UAP 径が平均 11mm であったの対し、UAP 径は大きい傾向を示した。UAE が施行された 3 例のうち 1 例は妊娠後期の分娩後に発生した UAP で大量出血をきたし、造影 CT 検査 3D 血管構築像で UAP に豊富な側副血行路を認めた。一方、UAE 未施行例では UAP に側副血行路は認めなかった。UAP 径の大きさ、および 3DCT 血管構築像で UAP への側副血行路の

有無を評価することは、UAE などの治療介入の必要性を評価することに有用な可能性がある。

#### 〈Abstract〉

Uterine Artery Pseudoaneuysm (UAP) occurs after cesarean section and endometrial curettage and is often diagnosed after rupture with genital bleeding as a chief complaint. Uterine artery embolization (UAE) is effective in treating UAP, but there is no clear management and treatment strategy for UAP because it can disappear spontaneously. Therefore, we examined 17 cases of UAP in our hospital and considered the management and treatment strategy of UAP. The average UAP diameter of 14 cases which disappeared spontaneously was 11mm, whereas the UAP diameter of 3 cases which underwent UAE was more than 20mm. One of 3 case which underwent UAE

occurred the massive bleeding due to rupture after delivery in the third trimester, and three-dimensional multislice computed tomographic angiography (3DCTA) showed the rich collateral circulation around UAP. No collateral circulation was found in the cases which did not undergo UAE. Evaluating the size of the UAP diameter and the presence or absence of collateral circulation to the UAP with 3DCTA may help assess the need for therapeutic interventions such as UAE.

#### 〈緒言〉

子宮仮性動脈瘤 (Uterine Artery Pseudoaneuysm: UAP) は動脈壁が破綻し血管外に血液が露出し周囲に器質化した壁を形成して瘤状になったものであり、多くは外傷による血管の損傷により生じるが、その他腫瘍や感染により生じることもある<sup>1)</sup>。UAP は手術 (帝王切開、筋腫核出など) や子宮内操作 (子宮内容除去術や胎盤用手剥離) などの侵襲的処置後に発症し診断される報告が多いが、自然分娩や流産後の発生も報告されている<sup>2)3)4)</sup>。UAP は破裂すると大量出血をきたすことがあり、治療が遅れると致命的となりうるため、事前の診断・評価が重要である。治療として現在、子宮動脈塞栓術 (Uterine artery embolization: UAE) が広く用いられているが、保存的加療での自然消失の報告もあり<sup>5)</sup>、UAP の明確な治療方針はない。そこで我々は、当院における UAP 17 症例を検討し、UAP 管理と治療戦略について考察した。

#### 〈方法〉

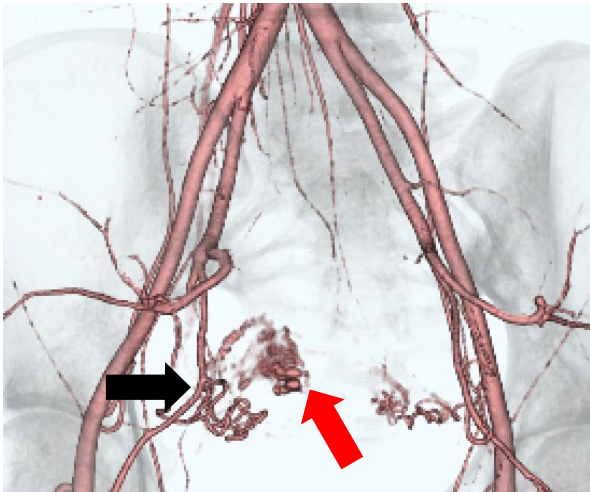
当院で 2015 年 1 月から 2020 年 12 月の間

に超音波検査、造影 CT 検査、造影 MRI 検査、血管造影検査のいずれかで UAP と診断された 17 例を対象とし、診療録から後方視的に検討した。当院の UAP の診断は超音波検査で (1) 子宮内腔に低輝度エコー部分を認め、その周囲は高輝度を示すこと、(2) 低輝度エコー部分にカラードプラをあてると渦巻き状の血流を認め、その血流は動脈性であること、(3) カラードプラや HD (high definition) live flow を用いて左右の子宮動脈のどちらかが瘤に流入していることが確認できること、以上を満たすものとしている。超音波検査で診断困難な場合は造影 CT 検査、造影 MRI 検査及び血管構築像を併用し UAP と診断する。

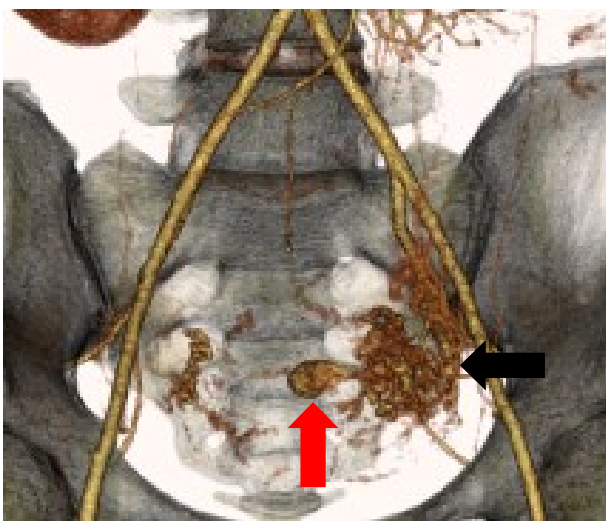
検討項目は、症例の背景因子 (年齢、妊娠分娩歴、子宮手術既往)、UAP 発症直前の妊娠終結方法及び妊娠週数、活動性出血の有無、UAP 発症までの期間、UAP 径、UAE 施行の有無、造影 CT 検査 3D 血管構築像における子宮動脈から UAP への側副血行路の有無と保存的加療を選択した場合に UAP と診断してから消失を確認できた日数とした。UAP への側副血行路の有無は子宮動脈周囲に発達した血管像を認める場合に側副血行路あり、と診断した (図 1-1、図 1-2)。

#### 〈成績〉

UAP 発症年齢は平均  $31 \pm 6.9$  歳で経産婦が 17 例中 9 例、子宮手術既往女性は 9 例であった。UAP 発症前の妊娠終結方法に関しては、3 例が自然流産で 14 例に子宮内容除去術や帝王切開術などの子宮内操作が行われており、子宮内



**図 1 - 1 造影 CT 検査 3D 血管構築像**  
症例 7 の右子宮動脈から発生する仮性動脈瘤  
(赤矢印)。右子宮動脈の拡張はみられるが、  
側副血行路形はみられない (黒矢印)。



**図 1 - 2 造影 CT 検査 3D 血管構築像**  
症例 1 の左子宮動脈から発生する仮性動脈瘤  
(赤矢印)。左子宮動脈周囲に発達した血管像  
を認め、側副血行路形を認める (黒矢印)。

操作による侵襲的処置後に UAP を発症した症例が多かった。妊娠週数は妊娠初期が 13 例 (76.5%)、妊娠中期が 3 例 (17.6%)、妊娠後期が 1 例 (5.9%) であり、妊娠初期後によるものが多かった。UAP 発症期間は  $21.4 \pm 13.7$

日であり、通常、UAP 発生までの期間は妊娠  
終結時から 1 週~1 カ月とされていることから、  
当院の UAP 症例も矛盾ない結果であった。  
UAP 発症までに活動性出血を認めたのは 3 例  
であり、いずれも UAE が施行されており、3  
例の UAP 径は 20mm 以上で、UAE 未施行例  
と比較して UAP 径が大きい傾向にあった  
(UAE 施行した 3 例の平均 UAP 径 ;  $22 \pm$   
 $1.7\text{mm}$ 、UAE 未施行の 14 例の平均 UAP 径 ;  
 $11 \pm 5.7\text{mm}$ )。3DCT 血管構築像で UAP への  
側副血行路を認めたのは症例 1 のみであり、  
妊娠 36 週の妊娠後期の分娩後によるもので  
あった。保存的治療を行った場合、UAP と診  
断してから消失を確認できた日数は  $53.4 \pm 29$   
日であった (表 1)。

#### 〈考察〉

UAP は子宮内の動脈壁が外傷などにより破綻  
し血管外に血液が露出し周囲に器質化した壁を  
形成して瘤状になったものである。UAP は 2  
~3/1000 分娩の発症率であり、従来想定され  
ていたよりも実際は高頻度に存在するとされ  
る<sup>4)</sup>。当院の 6 年間における観察期間の UAP  
発症率について検討する。分娩件数は 5126 件  
で、うち経膈分娩が 3037 件、帝王切開が  
2089 件であり、妊娠 12 週未満の人工妊娠中  
絶は 196 件で自然流産による子宮内容除去術  
施行例は 259 件であった。表 1 より、経膈分  
娩後の UAP はみられず、帝王切開後の UAP  
は 1/2089 (0.05%) であり、文献的報告より  
も低かった。妊娠 12 週未満の人工妊娠中絶  
の UAP は 7/196 (3.6%)、また、妊娠 12 週  
未満の自然流産で子宮内容除去術施行例の  
UAP は 4/259 (1.5%) であり、人工妊娠中  
絶では UAP 発症は高い傾向を示した。ただし、

表1 UAP17例の患者背景および臨床経過

症例	年齢	妊娠 分娩歴	子宮手術 既往	妊娠終結 方法	妊娠終結 週数(週)	活動性 出血の 有無	発症 期間 (日)	UAP径 (mm)	UAE 有無	側副血行路 の有無	UAPと診断してから 消失を確認できた 日数(日)
1	30	G1P0	無	CS	36	有	16	21	有	有	—
2	36	G5P4	CS	AA (D&C)	7	有	38	21	有	無	—
3	34	G6P3	無	AA (D&C)	9	有	16	24	有	無	—
4	32	G5P3	AA	AA (D&C)	9	無	33	11	無	無	75
5	36	G3P2	CS×2	SA	7	無	7	25	無	無	71
6	30	G2P0	無	IUFD→D&C	18	無	9	8	無	無	39
7	20	G1P0	無	AA (D&C)	7	無	11	18	無	無	110
8	20	G1P0	無	AA (D&C)	16	無	7	5	無	無	41
9	35	G4P1	無	IUFD→D&C	15	無	28	6	無	無	35
10	26	G2P1	CS	AA (D&C)	8	無	15	11	無	無	33
11	31	G3P1	D&C×2	SA→D&C	9	無	7	15	無	N/A	43
12	32	G4P2	CS×2	AA (D&C)	11	無	19	16	無	N/A	23
13	38	G1P0	無	SA→D&C	10	無	29	7	無	N/A	34
14	19	G1P0	無	AA (D&C)	19	無	40	11	無	N/A	110
15	40	G2P1	CS×1	SA	8	無	55	8	無	N/A	69
16	41	G1P0	AM	AA (D&C)	5	無	17	5	無	N/A	40
17	25	G4P0	AA×2	SA	6	無	16	8	無	N/A	25

CS; Cesarean section, AA; Artificial abortion, SA; Spontaneous abortion, IUFD; intrauterine fetal death, D&C; Dilatation and curettage, N/A; Not available

今回の検討は診療録からの後方視的検討であり、実際の発症率をみるには妊娠・分娩全例の経過を同条件下で前方視的に追跡する必要がある。帝王切開、筋腫核出術などの手術や子宮内膜搔爬術などの侵襲的処置の報告が多いが、自然分娩後や流産後の報告もあり、子宮内膜を損傷しうるあらゆる事象が原因となる。UAPは本来の血管壁ほどの強度を有さないため破裂のリスクが高く<sup>6)</sup>、破裂による大量出血により出血性

ショックをきたすことがある。UAPの診断には超音波カラー Doppler法、MRI検査、CT検査、血管造影検査が有用である。この中で最も簡便で低侵襲な検査は超音波検査であり、UAPは「周囲を高輝度エコー領域に覆われた低輝度エコー部分」として確認されるのが典型的である。低輝度エコー部分にカラー Dopplerをあてると動脈性の血流が確認できる。さらに子宮腔内の低エコー領域に流入する渦巻き状の血流

(swirling blood flow)を確認できる。UAPの管理・治療方針を決定するには造影CT検査が重要で Extravasation を認める場合は動脈瘤からの活動性出血を示唆しており、治療介入が必要との報告もある<sup>7)</sup>。

UAP の治療は以前、腹式単純子宮全摘術や開腹子宮動脈結紮術が行われていたが、現在侵襲のより少ない UAE が一般的になっており、成功率が 90.7~97%と有効な止血効果が報告されている<sup>8)</sup>。一方で合併症としては、発熱、疼痛、子宮内膜炎、子宮腔内癒着症、子宮壊死、尿管虚血障害、膀胱壁壊死、膣瘻孔、皮膚・筋肉の壊死、骨盤内膿瘍、神経障害、肺動脈塞栓術、卵巣機能低下、また妊娠合併症についての関連も指摘されており<sup>9)10)11)</sup>、妊孕性を希望する女性には慎重に治療選択・実施する必要がある。

そこで、“どのような UAP に治療介入が必要となるのか”について考察する。高橋らは、産後もしくは流産後の 10~15mm である未破裂子宮動脈瘤 3 症例が自然軽快したと報告しており、未破裂で径が小さく、超音波所見で縮小傾向を示す UAP は UAE が不要である可能性が示唆される<sup>12)</sup>。また、Anthony らによると、産後の UAP 例において、より大きな UAP には永久塞栓物質を併用しないと止血されない傾向にあったと述べている<sup>13)</sup>。当院の UAP17 例においても UAE が施行された 3 例は UPA 径が 20mm 以上と大きい傾向を示しており、UAP 径の大きさが治療介入の指標となる可能性がある。

次に PubMed を用いて検索した 2011~2020 年の産後もしくは流産・妊娠中絶後の UAP の症例報告をまとめたものを表 2 に示す<sup>14~52)</sup>。

表 2 2011~2020 年の UAP49 症例 (PubMed より)

妊娠週数 (週)	妊娠終結の 方法	UAE n (%)	UBT n (%)	開腹止血術 n (%)	自然消失 n (%)
37~	CS	24 (85.7)	2 (7.1)	1 (3.6)	1 (3.6)
	VD	5 (71.4)	1 (14.3)	1 (14.3)	0 (0.0)
28~36	VD	1 (100.0)	0 (0.0)	0 (0.0)	0 (0.0)
16~27	VD	2 (100.0)	0 (0.0)	0 (0.0)	0 (0.0)
~15	SA	1 (100.0)	0 (0.0)	0 (0.0)	0 (0.0)
	SA→D&C	2 (25.0)	0 (0.0)	1 (12.5)	5 (62.5)
	AA (D&C)	1 (100.0)	0 (0.0)	0 (0.0)	0 (0.0)
	AA (Gemeprost)	1 (100.0)	0 (0.0)	0 (0.0)	0 (0.0)

CS; Cesarean section, VD; Vaginal delivery,  
SA; spontaneous abortion,  
D&C; Dilatation and curettage,  
AA; Artificial abortion  
UBT; Uterine balloon tamponade

文献報告から、妊娠後期の分娩後に発生した UAP 症例の報告は多いが、妊娠初期の自然流産・人工妊娠中絶後に発生した UAP 症例の報告は少ないことがわかった。これは妊娠後期分娩後に発生した UAP の方が活動性出血を引き起こすこと多く、治療介入が必要となる場合が多いため、文献報告に至る可能性が高いのではないかと推測された。報告例にはバイアスが生じており、報告されていない UAP 症例も多く、妊娠初期の自然流産・人工妊娠中絶後に発生した UAP は実際、多いのではないかと考えられた。当院における UAP17 例のうち妊娠初期後に発生した UAP は 13 例で全体の 76.5%を占めていた。妊娠後期分娩後に発生した UAP は UAE や子宮内バルーンタンポナーデ法などの

治療介入を要しており、当院の症例 1 も同様に UAE を必要とした。症例 1 は妊娠 36 週に帝王切開術後に大量出血をきたし、ゼラチンスポンジによる UAE を施行後、子宮内バルーンタンポナーデを留置したが、止血できず、ゼラチンスポンジと金属コイルを併用した UAE で止血できた症例であり治療に難渋した。UAE を施行した症例 2、3 と異なり、症例 1 では 3DCT 血管構築像で UAP に豊富な側副血行路を認めていたため、UAE による止血も困難であったと考えられる。症例 2、3 に関しては活動性出血を認め、UAE 施行が選択されたが、UAP に側副血行路を認めなかったころから、UAE ではなく、子宮内バルーンタンポナーデ法による止血が選択できた可能性がある。妊娠初期は妊娠後期と比較して子宮動脈の拡張も少なく、血流が少ないため、側副血行路の形成が起きにくいことが推察される。造影 CT 検査は比較的簡易的に短時間で実施が可能のため、UAP が疑われた場合は、持続的な出血の確認や胎盤ポリープなど他疾患の鑑別を目的に施行される場合が多い。その際、3DCT 血管構築像で UAP への側副血行路の有無を確認することは、今後、破裂して大量出血を起こす可能性、治療介入の必要性、および自然消失の期待性を予測することに有用と思われた。

当院の症例・文献的検討より、UAP の管理方法・治療戦略として、(1) 妊娠初期の自然流産もしくは人工妊娠中絶後に発症している、(2) 活動性の出血を認めず、造影 CT 検査でも Extravasation を認めない、(3) 3DCT 血管構築像での子宮動脈から UAP への側副血行路がみられない、以上 3 つの条件を満たす場合は保存的加療で UAP の自然消失を期待できる可能性が高いと考える。またこのような症例

が経過観察中に出血した場合、UAE と比較して低侵襲なバルーンタンポナーデ法を最初に選択することも考慮される。一方、妊娠後期分娩後に発生した UAP において、3DCT 血管構築像で UAP に豊富な側副血行路を形成しているような症例は、破綻して大量出血をきたし、UAE が必要となる可能性が高いと考える。

#### 〈結論〉

UAP はすべての妊娠・分娩後に起こりうる合併症であり、自然流産・人工妊娠中絶後の性器出血および産褥出血の鑑別疾患として重要である。妊娠週数、UAP 径の大きさ、および 3DCT 血管構築像で UAP への側副血行路の有無を評価することは、UAE などの治療介入の必要性を評価することに有用と思われた。特に、妊娠後期分娩後に発生した UAP において、径が大きく、UAP に豊富な側副血行路を認める例では UAE が必要となると考える。

本論文の内容は令和 2 年度静岡産科婦人科学会秋季学術集会で発表した。

#### 〈参考文献〉

1. Kovo M, Behar DJ, Fiedman V, et al. Pelvic arterial pseudoaneurysm a rare complication of Cesarean section: diagnosis and novel treatment. *Ultrasound obstet Gynecol* 2007; 30: 783-785
2. 小島学, 中村聡一, 加藤謙一, 他. 帝王切開後一か月で子宮仮性動脈瘤をきたし子宮動脈塞栓術 (Uterine Artery Embolization ; UAE) で止血しえた 1 例. *日農医誌* 2013 ; 62 : 135-139

3. Takeda A, Koike W, Imoto S, et al. Conservative management of uterine artery pseudoaneurysm after laparoscopic-assisted myomectomy and subsequent pregnancy outcome: case series and review of the literature. *Eur J Obstet Gynecol Reprod Biol* 2014; 182: 146-153
4. Baba Y, Takahashi H, Oukuchi A, et al. Uterine artery pseudoaneurysm: its occurrence after non-traumatic events, and possibility of “without embolization” strategy. *Eur J Obstet Gynecol Reprod Biol* 2016 ; 205 : 72-78
5. 林祥太郎, 中村謙一, 井本早苗, 他. 腹腔鏡補助下子宮筋腫核出術後に生じた子宮仮性動脈瘤の保存的治療と妊娠予後. *日本産科婦人科内視鏡学会雑誌* 2014 ; 30 : 143-143
6. Descargues G, Douvrin F, Gravier A, et al. False aneurysm of the uterine pedicle: an uncommon cause of postpartum haemorrhage after caesarean section treated with selective arterial embolization. *Eur J Obstet Gynecol Reprod Biol* 2001; 97: 26-29
7. Kwon HS, Cho YK, Sohn IS, et al. Rupture of a pseudoaneurysm as a rare cause of severe postpartum hemorrhage: analysis of 11 cases and a review of the literature. *Eur J Obstet Gynecol Reprod Biol* 2013; 170: 56-61
8. Kim GM, Yoon CJ, Seong NJ, et al. Postpartum haemorrhage from ruptured pseudoaneury: efficacy of transcatheter arterial embolization using N-butyl-2-cyanoacrylate. *Eur Radiol* 2013; 23: 2344-2349
9. Takeda J, Makino S, Ota A, et al. Spontaneous uterine rupture at 32 weeks of gestation after previous uterine artery embolization. *J Obetet Gynaecol Res* 2014; 40: 243-246
10. Ando M, Goto M, Matsuoka S, et al. Case of uterine rupture after multiple intrauterine operations and uterine artery embolization. *J Obstet Gynaecol Res* 2018; Dec3.doi: 10.1111/jog.13881.
11. Guida M, Maffucci D, Iannuzzi G, et al. Successful pregnancy after uterine artery embolization for uterine arteriovenous malformation: a rare case report. *Int J Womens Health* 2018; 10: 745-750.
12. Takahashi H, Baba Y, Usui R, et al. Spontaneous resolution of postdelivery or post-abortion uterine artery pseudoaneurysm: A report of three cases. *J Obstet Gynaecol* 2016; 42: 730-733
13. Anthony D, Philippe S, Aqeel S, et al. Postpartum Hemorrhage Resulting from Pelvic Pseudoaneurysm: A Retrospective Analysis of 588 Consecutive Cases Treated by Arterial Embolization. *Cardiovasc Intervent Radiol* 2013; 36: 1247-1255
14. Soe L, Thidar S, Myat SY, et al. Uterine artery pseudoaneurysm: A case of late intra-abdominal haemorrhage after caesarean section. *Med J Malaysia* 2020;



- 75: 298-300
15. Singh S, Shrestha L, Manandhar S, et al. Transcatheter Embolization of Ruptured Uterine Artery Pseudoaneurysm: A Case Report. *JNMA J Nepal Med Assoc* 2020; 58: 430-432
  16. Shayesteh S, Fouladi DF, Chu LC, et al. Uterine artery pseudoaneurysm following cesarean section; a case report. *Radiol Case Rep.* 2020; 15: 633-636
  17. Tsunoda Y, Matsushima T, Yoneyama K, et al. Role of hysteroscopy in the diagnosis of uterine artery pseudoaneurysm: a case report. *J Obstet Gynaecol.* 2020; 40: 1034-1035
  18. Wu CQ, Nayeemuddin M, Rattray D, et al. Uterine artery pseudoaneurysm with an anastomotic feeding vessel requiring repeat embolisation. *BMJ Case Rep.* 2018; 2018: bcr2018224656
  19. Naik S, Singh S, Mohakud S, et al. Uterine artery pseudoaneurysm: A rare complication of cesarean section. *J Postgrad Med.* 2020 Jul-Sep; 66: 174-175
  20. Jennings L, Presley B, Krywko D, et al. Uterine Artery Pseudoaneurysm: A Life-Threatening Cause of Vaginal Bleeding in the Emergency Department. *J Emerg Med* 2019 Mar; 56: 327-331
  21. Parr K, Hadimohd A, Browning A, et al. Diagnosing and treating postpartum uterine artery pseudoaneurysm *Proc (Bayl Univ Med Cent)* 2018; 31: 56-58
  22. Matsubara S. Uterine artery pseudoaneurysm after cesarean section: case report and literature review. *J Minim Invasive Gynecol* 2011; 18: 411-412
  23. Yun SY, Lee HD, Cho KH, et al. Delayed postpartum hemorrhage resulting from uterine artery pseudoaneurysm rupture. *J Emerg Med* 2012; 42: e11-e14
  24. Mozaffar M, Shahrabaf MA, Arabzadeh A, et al. Urinary Tract Bleeding as a Rare Manifestation of Uterine Artery Pseudoaneurysm. *Ann. Vasc. Surg* 2020; 68: 570-570
  25. Kyeong KS, Moon JY, Chae SH, et al. Delayed postpartum hemoperitoneum due to uterine artery pseudoaneurysm rupture. *Obstet Gynecol Sci* 2017; 60: 303-307
  26. Takeda J, Makino S, Hirai C, et al. Long-term uterine balloon tamponade for treatment and obliteration of ruptured uterine pseudoaneurysm *Taiwan J Obstet Gynecol* 2018; 57: 329-331
  27. Chummun K, Kroon N, Flannelly G, et al. Severe Postcoital Bleeding From a Uterine Artery Pseudoaneurysm 4 Months After Cesarean Delivery *Obstet Gynecol* 2015; 126: 638-641
  28. Yeniel AO, Ergenoglu AM, Akdemir A, et al. Massive secondary postpartum hemorrhage with uterine artery pseudoaneurysm after cesarean section. *Case Rep Obstet Gynecol* 2013; 2013: 285846
  29. Li X, Tee CSJ. Uterine pseudoaneurysm:

- A rare cause of secondary post-partum hemorrhage and its management. *Eur J Obstet Gynecol Reprod Biol* 2019; 239: 73-74
30. John B, Pegu B, Pillai AA, et al. Uterine Pseudoaneurysm: A rare cause of delayed postpartum haemorrhage managed with uterine artery embolization. *Sultan Qaboos Univ Med J* 2020; 20: e234-e235
31. Kim JY, Kim YH, Kim CH, et al. Uterine artery pseudoaneurysm manifesting as delayed postpartum hemorrhage after precipitous delivery: three case reports. *Gynecol Obstet Invest* 2014; 78: 136-140
32. Karmous N, Ayachi A, Derouich S, et al. Rupture of uterine artery pseudoaneurysm: role of ultrasonography in postpartum hemorrhage management. *Pan Afr Med J* 2016; 25: 136
33. Matsubara S, Usui R, Sato T, et al. Adenomyomectomy, curettage, and then uterine artery pseudoaneurysm occupying the entire uterine cavity. *J Obstet Gynaecol Res* 2013; 39: 1103-1106
34. Subramaniam S, Nadarajan C, Aziz ME. Role of Uterine Artery Embolization in Pseudoaneurysm of Uterine Artery: A Rare Cause of Secondary Postpartum Hemorrhage. *Cureus* 2018;10: e2220
35. Leaf MC, Schmidt L, Gallegos TS, et al. A ruptured vulvar labial artery pseudoaneurysm causes a secondary postpartum hemorrhage: A case report. *Case Rep Womens Health* 2020; 26: e00184
36. Parker R, Wuerdeman M, Grant M, et al. Novel approach to uterine artery pseudoaneurysm embolization for delayed post-partum hemorrhage. *J Obstet Gynaecol Res* 2016; 42:1870-1873
37. Matsubara S, Nakata M, Baba Y, et al. Uterine artery pseudoaneurysm hidden behind septic abortion: pseudoaneurysm without preceding procedure. *J Obstet Gynaecol Res* 2014; 40: 586-589
38. Chacko J, Gross S, Swischuk PN, et al. Young Woman With Vaginal Bleeding. Uterine artery pseudoaneurysm. *Ann Emerg Med* 2016; 67: e3-4
39. Boi L, Savastano S, Beghetto M, et al. Embolization of iatrogenic uterine pseudoaneurysm. *Gynecol Minim Invasive Ther* 2017; 6: 85-88
40. Matsubara S, Takahashi H, Arai M, et al. Uneventful vaginal delivery after spontaneous resolution of uterine artery pseudoaneurysm. *Acta Obstet Gynecol Scand* 201; 96:128-129
41. Nicolini A, Gaia G, Duiella SF, et al. Conservative treatment of giant uterine artery pseudoaneurysm. *Ultrasound Obstet Gynecol* 2014; 43: 602-604
42. Dasari P, Maurya DK, Mascarenhas M. Uterine artery pseudoaneurysm: a rare cause of secondary postpartum haemorrhage following caesarean section. *BMJ Case Rep* 2011; 2011: bcr0120113709

43. Shimizu M, Kondoh E, Ueda M, et al. Secondary postpartum hemorrhage due to uterine artery pseudoaneurysm rupture in von Willebrand disease. *J Obstet Gynaecol Res* 2011; 37: 1887-1890
44. Nagayama S, Matsubara S, Horie K, et al. The ovarian artery: an unusual feeding artery of uterine artery pseudoaneurysm necessitating repetitive transarterial embolization. *J Obstet Gynaecol* 2015; 35: 656-7
45. Bouchet P, Chabrot P, Fontarensky M, et al. Pitfalls in diagnosis of uterine artery pseudoaneurysm after Cesarean section. *Ultrasound Obstet Gynecol* 2012; 40: 482-3
46. Wendel M, Beheshti M, Yousaf M, et al. Transcatheter arterial embolization of a uterine artery pseudoaneurysm with Onyx® following D&C for uterine bleeding. *Radiol Case Rep* 2015 Dec 7; 8: 630
47. Yahyayev A, Guven K, Bulakci, et al. Spontaneous thrombosis of uterine artery pseudoaneurysm: follow-up with Doppler ultrasonography and interventional management. *J Clin Ultrasound* 2011; 39: 408-409
48. Youssef AT. Intrauterine arterial pseudoaneurysm, a rare cause of per vaginal bleeding. *J Ultrasound* 2018; 21: 333-337
49. Baba Y, Takahashi H, Morisawa H, et al. A Potentially Useful Addition to Predict Spontaneous Resolution of Uterine Artery Pseudoaneurysm: Absence of Diastolic Flow. *Case Rep Obstet Gynecol* 2018; 2018: 2158248.
50. Moatti Z, Nisner T, Saini A, et al. Delayed postpartum haemorrhage secondary to a ruptured uterine artery pseudo-aneurysm, successfully treated by transarterial embolization. *BMJ Case Rep* 2011; 2011: bcr0520114270
51. Goupil J, Marcellin P J, Elahee S, et al. Post-partum hemoperitoneum: Do not miss false aneurysm as a cause of bleeding. *J Obstet Gynaecol Res* 2016; 42: 95-98
52. Sutter T, Lohle P, Boekkooi P, et al. Severe blood loss days after suction and curettage: consider a pseudoaneurysm. *Ned Tijdschr Geneeskd* 2013; 157: A6004