頸動脈瘤を呈した血管型Behcet病の1例

メタデータ	言語: jpn 出版者: 公開日: 2013-08-27 キーワード (Ja): キーワード (En): 作成者: 蜂谷, 貴, 金子, 寛, 三岡, 博, 中村, 達, 馬場, 正三, 小谷野, 憲一 メールアドレス: 所属:
URL	http://hdl.handle.net/10271/2066

頸動脈瘤を呈した血管型 Behçet 病の1例

蜂谷　貴　金子　寛　三岡　博　中村　達
馬場正三　小谷野憲一*

症例は52歳男性．1986年，両下肢に皮疹が出現し結節性紅斑と診断された．1989年8月ごろより左下腿に潰瘍を形成，静脈造影で左膝窩静脈から大腿静脈までの深部静脈血栓症と診断した．穿通枝結紮術を行い潰瘍は治癒した．1991年11月，52歳時，右頸部腫瘤を自覚．CTで壁在血栓を伴った直径4 cmの動脈瘤を認め，血管造影にて動脈瘤は内外頸動脈分岐に存在した．1992年2月，Dacron人工血管で血行再建術を施行したが人工血管周囲に無菌性膿瘍を併発，1992年9月やむなく人工血管除去，頸動脈を結紮した．頸動脈瘤を呈したBehçet病の本邦報告例は7例で，5例において血行再建術がなされていたが他の2例は合併症により頸動脈結紮となった．本症の特徴を考慮し瘤切除のみにとどめ血行再建を行わない術式も考慮されよう．日心外会誌24巻2号：136-139(1995)

Keywords：Behçet病，深部静脈血栓症，頸動脈瘤

A Case of Carotid Artery Aneurysm Associated with Vasculo-Behçet Disease
Takashi Hachiya, Hiroshi Kaneko, Hiroshi Mitsuoka, Satoshi Nakamura, Shozo Baba and Kenichi Koyano* (Second Department of Surgery, Hamamatsu University School of Medicine, Hamamatsu, Shizuoka, Japan and Department of Surgery, Hamaoka Hospital*, Shizuoka, Japan)
Ulcer developed on the left leg of a 47-year-old man, in 1989, and phlebography showed deep vein thrombosis extending from the politeal to the common femoral vein. Subfascial ligation of the perforators achieved healing of the ulcers. In November 1991, at the age of 52 years the patient noticed a pulsatile mass on the right side of his neck. CT scanning showed a carotid artery aneurysm 4 cm in diameter. Angiography indicated that the aneurysm was located at the bifurcation of the carotid artery. In February 1992, reconstructive surgery was performed with a Dacron graft, but an anterile abscess developed around the graft. In September 1992, the graft was removed and the carotid artery was ligated. Only seven cases of carotid aneurysm associated with Behçet's disease have previously been reported in Japan. Five of them underwent reconstructive surgery and two of them underwent carotid ligation due to complications. Because of the clinical course of Behçet's disease, carotid aneurysmectomy without reconstructive surgery may be the procedure of choice. Jpn. J. Cardiovasc. Surg. 24: 136-139 (1995)

Behçet病は口腔粘膜アフタ性潰瘍，外陰部潰瘍，再発性眼病変および皮膚病変を主症状として青壮年男子に発症する原因不明の全身性炎症性疾患である．その副症状として認められる血管病変は動脈閉塞，動脈瘤さらに静脈閉塞など多彩な病変を呈する．今回われわれは深部静脈血栓症の経過観察中に頸動脈瘤を発症した不全型Behçet病の1例を経験したので文献的考察を加え報告する．

1994年2月23日受付，1994年6月2日採用
浜松医科大学第2外科　〒431-31 浜松市半田町3600
* 町立浜岡総合病院外科
本論文の要旨は，第13回血管外科合同研究会(1993年7月，名古屋)において発表した．

症　例

患者：1939年生まれ，男性．

主訴：右頸部拍動性腫瘤．

家族歴：特記すべきことなし．

現病歴：1986年，47歳時，両下腿に腫張と熱感を伴った紅斑が出現，結節性紅斑と診断された．1989年8月，50歳時より左下腿内側に潰瘍が出現，20×30 mmと増大傾向を認め当科受診した．ドップラー血統計による検査で大小伏在静脈に逆流はなく，不全穿通枝の関与が示唆された．順行性静脈造影では膝窩静脈から総大腿静脈まで閉塞していたが，血栓症の発症時期は同定できなかっ

た．潰瘍の原因は静脈血栓後遺症によるものと考え，1990 年 4 月，Lim's 手術による筋膜下穿通枝結紮術を施行した．術後潰瘍は治癒し以後の再発はみられなかった．この間に陰部潰瘍を呈したが保存的に治癒した．1991 年 9 月，52 歳時，嚥下時に咽頭痛が出現，同 11 月には右頸部に 5×3 cm の拍動性腫瘤を自覚した．

検査所見：血液検査では白血球数 7,900 /mm^3 であったが CRP 7.5 mg/dl 血沈 55 mm/1 時間と炎症性反応を認めた．抗核抗体は 80 倍以下であったが，抗 DNA 抗体は陽性であった．CT では壁在血栓を伴った最大横径 4 cm の動脈瘤を右総頸動脈に認めた（図 1 上）．また血管造影で動脈瘤は内外頸動脈分岐部に存在し，外頸動脈は瘤より分岐するように観察された（図 1 下）．眼科的検索では異常所見は得られなかったが陰部潰瘍の既往，結節性紅斑，さらに深部静脈血栓症などを考慮し不全型 Behçet 病と診断した．

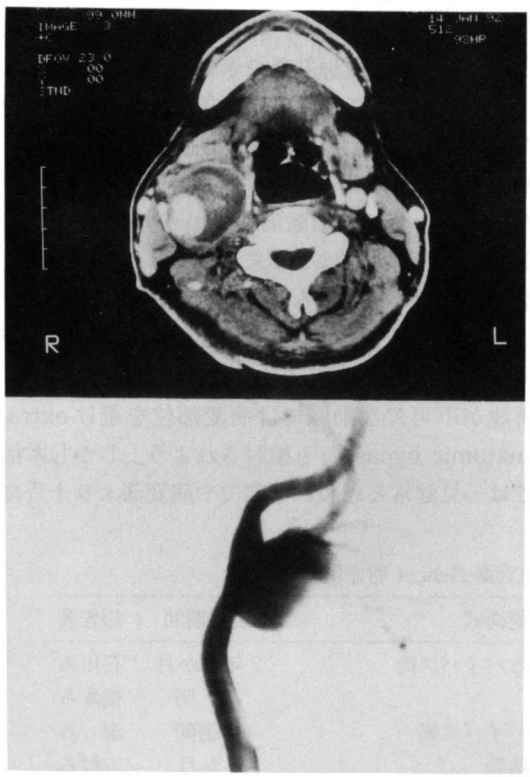

図 1
直径 4 cm の壁在血栓を伴った動脈瘤がみられ，頸動脈分岐部に存在する．

手術：1992 年 2 月，頸動脈瘤に対し手術を行った．総頸動脈，瘤末梢の内頸動脈は剝離，遮断が可能であったが，外頸動脈は確認できなかった．総頸動脈と内頸動脈の間に外シャントを作成し，瘤を切開すると外頸動脈の入口部を確認，これを縫合閉鎖した．総頸動脈と内頸動脈間を径 8 mm の Dacron 人工血管で再建し，吻合部を Dacron

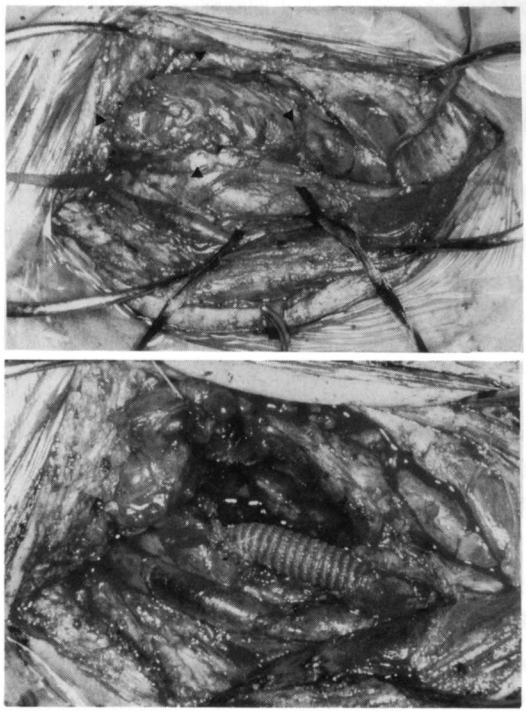

図 2
瘤は分岐部にあり（矢印）総頸内頸動脈間を Dacron 人工血管で置換した．

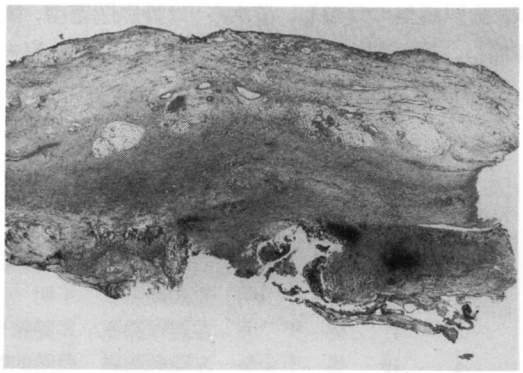

図 3
著明な炎症細胞浸潤と繊維化がみられる．（HE 染色ルーペ像）

でwrappingした(図2)．遮断前後で脳波に変化なく，また術後の脳合併症もみられなかった．

術後経過：術後10日目に抜糸したところ，創の一部より膿の排出を認めた．頻回の細菌培養にもかかわらず菌は検出されず，無菌性膿瘍と考えられた．術後6か月を経過しても治癒傾向がないため，1992年9月，術中試験遮断を行い脳波に変化がないことを確認し人工血管除去，総頸動脈と内頸動脈を結紮した．人工血管の吻合部に瘤形成はみられなかった．術後脳神経症状もなく，現在外来で経過観察中である．

病理所見：炎症性細胞浸潤と繊維化がみられ，動脈壁の高度の破壊が認められた(図3)．外膜に繊維性結合組織の増生があり，内腔側には炎症性肉芽組織，血栓を認め，病理学的にもBehçet病と診断された．

考　　察

Behçet病は口腔粘膜の再発性アフタ性潰瘍，結節性紅斑等皮膚症状，虹彩毛様体炎等眼症状，外陰部潰瘍を主症状とし，これら4症状を呈するものを完全型Behçet病としている．さらに副症状として関節炎，副睾丸炎，消化器病変，中枢神経病変および血管病変(Vasculo-Behçet，以下本症)があるが，このうち致死的合併症として中枢神経病変と血管病変が注目される．血管病変の合併は清水ら[1]の900例中32例，懸ら[2]の2,037例中242例にみられ，合併頻度は3.5～11.8%程度と考えられる．浦山ら[3]は本症を静脈閉塞型，動脈閉塞型，動脈瘤型に分類し，清水ら[1]は静脈閉塞型，動脈瘤型，動脈閉塞型の順に頻度が多かったと報告している．

本邦で報告された本症の動脈瘤154個の検討では，胸部および腹部大動脈46個，大腿動脈24個，腸骨動脈11個など発生部位は主幹動脈に多く，末梢動脈では少ない[4]．現在までに報告された本症による頸動脈瘤は6例[5~10]で，自験例は7例目である(表1)．不明の1例を除きいずれも青壮年期の男性で，不全型に多い．本症では一度瘤が形成されると急速に増大し[6]，頸動脈を含めた末梢動脈領域でも15.7%が破裂後に手術を受けていること[4]などから早期発見，早期治療を行うことが大切である．手術は瘤切除，血行再建が原則と考えられ，7例中3例が自家静脈で，2例が人工血管で再建され，1例では結紮が行われた．しかし本症では動脈壁の炎症性変化による脆弱性および吻合部治癒の遷延化などで吻合部動脈瘤の発生率が極めて高く[4]，またBehçet病の針反応試験をみるように，手術などの刺激により，皮膚創の治癒遷延，膿瘍の形成も多い．このため岩井ら[10]は血行再建4か月後に吻合部動脈瘤の形成により，自験例は遷延する無菌性膿瘍のため6か月後にどちらも人工血管除去，頸動脈結紮を余儀なくされた．

吻合部合併症の発生には術後の観察期間が重要で[4]60か月後に合併症をみた症例もあることより，短い観察期間がみかけ上の合併症発生率を少なくしている．頸動脈瘤7例のうち石川ら[5]の1例を除き観察期間は1年未満であり，同様に合併症が低く示されていると予想される．

吻合部合併予防には健常な部位での吻合およびwrappingなどが考えられる．大動脈などの血行再建が不可欠な動脈では病変部位を避けextra-anatomic bypass[11]も検討されよう．しかし本症では一見健常と思われる部位や病変部より十分に

表1　頸動脈瘤を合併した血管型Behçet病症例

症例	年齢	性	病型	部位	手術術式	観察期間	報告者
1	34	男	完全型	右総頸動脈	外頸静脈によるバイパス術	2年3か月	石川ら
2	不明		不　明	総頸動脈	不明	不　明	橋本ら
3	41	男	不　明	左総頸動脈	頸静脈によるバイパス術	2週間	泰　ら
4	49	男	不全型	左総頸動脈	段階的頸動脈結紮	9か月	吉村ら
5	25	男	不全型	右内頸動脈	大伏在静脈によるバイパス術	7か月	半田ら
6	16	男	不全型	左総頸動脈	ePTFEによるPatch→頸動脈結紮	4か月	岩井ら
7	52	男	不全型	右内頸動脈	Dacronによる血行再建→頸動脈結紮	6か月	自験例

はなれた部位でも手術刺激を加えることにより新たな病変を惹起し，吻合部合併症を発生すると認識すべきである．動脈末梢側の虚血症状を十分に観察し，血流遮断可能と判断されれば，血行再建術を断念し縫合結紮閉鎖術も考慮されよう．

おわりに

頸動脈瘤を呈した血管型Behçet病の1例を経験した．瘤切除人工血管置換術を行ったが，遷延する無菌性膿瘍のため6か月後に人工血管除去，頸動脈結紮を余儀なくされた．本症には吻合部合併症の発生が極めて高いことより，末梢の虚血症状に留意し縫合結紮閉鎖も考慮する．

文　献

1) 清水　保，橋本喬史，松尾　孝ほか：Vasculo-Behçet症候群の臨床病理学的研究．日本臨床 **36**：798-807, 1978.
2) 懸　俊彦，前田和甫，中江公裕ほか：ベーチェット病の疫学的研究．日本医事新報 **2985**：25-30, 1980.
3) 浦山　晃，酒井文明，今井克彦：主幹血管病変を伴えるBehçet病．日眼会誌 **77**：1461-1467, 1973.
4) 小池茂文，松本興治，小久保光治ほか：Behçet病に合併した腹部大動脈瘤術後に発生した大動脈十二指腸瘻の1例と本邦報告95例のBehçet病動脈瘤について．日外会誌 **89**：945-951, 1988.
5) 石川公一，松本昭彦，田中茂樹ほか：Behçet病に合併せる破裂頸動脈瘤の1治験例．呼循 **16**：339-342, 1968.
6) 橋本喬史，市来明子，松本　亮ほか：血管型Behçet病の臨床と病理．厚生省特定疾患ベーチェット病調査研究班，ベーチェット病の成因と治療，予防に関する研究，昭和50年度研究業績，pp. 175-180, 1975.
7) 秦　紘，倉田直彦，増田浩一：ベーチェット病による左総頸動脈瘤の一治験例．脈管学 **18**：668, 1978.
8) 吉村史郎，小笠原寛，雲井健雄：Behçet頸動脈瘤の1症例．耳鼻・頭頸外科 **56**：513-516, 1984.
9) 半田　徹，山本英一，折田洋造：外傷性頸動脈瘤の術後に鼻閉を呈した血管型Behçet病の一症例．耳鼻臨床 **31**：88-91, 1989.
10) 岩井和浩，田辺達三，佐久間まことほか：頸動脈瘤など多彩な臨床像を呈したBehçet病の1例．外科 **54**：303-305, 1992.
11) 安田慶秀，佐久間まこと，鈴木省吾ほか：Behçet病による破裂性胸腹部大動脈に対する瘤空置・extra-anatomic bypass術の1治験例．日外会誌 **88**：493-499, 1987.