インドシアニングリーンを用いたリンパ還流不全診断のための蛍光リンパ管造影

メタデータ	言語: Japanese 出版者: 日本脈管学会 公開日: 2013-08-27 キーワード (Ja): キーワード (En): indocyanine green, lymphedema, diagnosis, lymphography, lymphoscintigraphy 作成者: 海野, 直樹 メールアドレス: 所属:
URL	http://hdl.handle.net/10271/2095

Online publication May 22, 2009

インドシアニングリーンを用いたリンパ還流不全診断のための蛍光リンパ管造影

海野　直樹

要　旨：四肢の浮腫を呈する疾患は多岐に及び，しばしば診断に苦慮するが，リンパ還流不全を簡便に診断しうる画像診断法はない。われわれは健常者ならびにリンパ浮腫患者に対してインドシアニングリーン蛍光リンパ管造影を行い，二次的リンパ還流異常においても，下腿など末梢側におけるリンパ管の形態異常が起こっていることが判明した。この方法は簡便，かつ安価であり，安全に施行できることから，リンパ還流不全を診断しうる新しい画像診断法として有用と考える。(J Jpn Coll Angiol, 2008, **48**: 531–535)

Key words: indocyanine green, lymphedema, diagnosis, lymphography, lymphoscintigraphy

はじめに

リンパ管の形態異常やリンパ還流不全を描出する画像診断法は，1950～60年代に油性ヨード造影剤をリンパ管に直接カニュレーションしたカテーテルから注入する直接リンパ管造影法が開発され，詳細なリンパ管の画像を得ることができたため，リンパ浮腫などのリンパ疾患の病態解析に大きく貢献した[1, 2]。しかし本法は造影剤によるリンパ管炎をしばしば引き起こし，かえってリンパ浮腫の病態を増悪せしめることもあり，煩雑かつ侵襲的な手技も必要であることから，現在ではほとんど行われなくなった[3]。1980年代に入り，アイソトープである^{99m}Tcコロイドを皮下に注射し，これがリンパ管に取り込まれ，移動，集積していく様をガンマカメラでシンチレーションカウントし，画像として描出するリンパ管シンチグラムが開発され[4, 5]，現在でもリンパ管疾患のgold standardな画像診断法として世界中で行われている[6]。しかし，この方法は放射性核種を使用しなければならず，妊婦や小児には慎重投与せざるを得ないこと，画像解像度が上述の直接リンパ管造影法よりかなり劣ること，核種が高価なうえ，撮影に大規模かつ高額な撮影機器が必要であり，専門の技師の手助けを要し，なおかつ得られた画像の解析に経験が必要であること，そして何より本邦では保険適応がなされていないことなどの問題があり，現在では限定された症例に対して，限られた施設でのみ施行されている状況である[3]。そこでわれわれはリンパ還流不全を診断しうるより簡便な画像診断法を開発すべく，インドシアニングリーン(ICG)に注目し，リンパ浮腫の患者に対してICG蛍光リンパ管造影を試み，本法が新しいリンパ管画像診断法として非常に有望であることを報告する。

ICG蛍光リンパ管造影の方法と画像診断

2006年1月に浜松医科大学倫理委員会の承認を得た後，まず健常ボランティア10人とリンパ浮腫患者(一次性リンパ浮腫5例，二次性リンパ浮腫11例)に対してICG蛍光リンパ管造影を行った。施行に当たり，十分なインフォームドコンセントを行い，文書にて同意書を得た。0.5% ICG(ジアグノグリーン；第一三共，東京)0.3mlを局所麻酔の後，立位で足背部に皮下注射し，その後赤外線カメラ(PDE；浜松ホトニクス，浜松)を用いて，リアルタイムビデオイメージとしてモニター上で観察し(**Fig. 1**)，画像をハードディスクに記録した。またリンパ浮腫患者に対してはリンパ管シンチグラムを行い，ICG蛍光

浜松医科大学第2外科・血管外科

2008年5月19日受付　　2008年11月18日受理

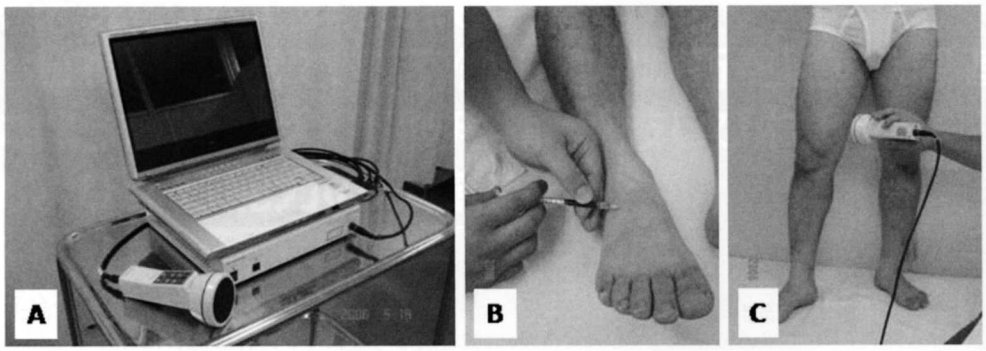

Figure 1
A: Photograph of PDE (Photodynamic Eye, Hamamatsu Photonics K.K.). The image can be observed at the monitor of the laptop computer, and the images were recorded on the hard disk.
B: Subcutaneous injection of 0.5% indocyanine green at the dorsum of the foot.
C: Acquisition of images of fluorescent lymphography at the bedside. Real time video images can be observed together with patients.
Based on reference 7 and 11.

リンパ管造影と比較した[7]。

ICG皮下注射後，健常人では即座にリンパ管が描出され，下腿内側，膝部，大腿内側を走行する数条の蛍光イメージとして観察することができた(**Fig. 2**)。一方，リンパ浮腫の患者においてはさまざまな異常蛍光像が得られた。**Fig. 3**に代表的な異常像を分類した。一次性リンパ浮腫におけるリンパ管無形成患者では足背部に皮下注射したICGは移動せず，そこより中枢側のリンパ管イメージは翌日になっても観察できなかった。二次性リンパ浮腫患者では注射した足全体に蛍光が広がる像，皮膚逆流像(dermal backflow sign)，リンパ管の途絶と末梢側の蛇行拡張像，足全体に蛍光イメージがびまん性に広がり，ところどころ星のように蛍光イメージが鮮やかなスポット状に散在している像(Milky Way signと命名)が得られた。**Fig. 4**に子宮癌術後の二次性リンパ浮腫患者のリンパ管シンチグラムとICG造影写真を示すが，リンパ管シンチグラムでは，足全体に核種の集積と鼠径リンパ節への集積の低下が認められ，ICG造影像では肢全体にMilky Way signを呈し，リンパが右下肢全体に停滞していることが判明した[7](**Fig. 4**)。さらに健常人ではICGは注射後 5〜15分後には鼠径部まで到達したが，リンパ浮腫の患者では鼠径部到達まで数時間を要する症例もあり，リンパ還流不全の状態であることが示唆された。ICG蛍光リンパ管造影後に特に副作用を呈した症例はなく，全例安全に施行することができた。

Figure 2 Normal ICG fluorescent lymphography in healthy volunteers (A, B).
Panoramic image showed continuous lymph channels from the injection site at the foot to the groin along the medial aspect of thigh.
Based on reference 7 and 11.

ICG蛍光リンパ管造影による リンパ還流不全の診断と今後の展開

四肢にむくみを呈する疾患は静脈還流不全(静脈血栓症や深部静脈逆流症など)，感染症による蜂窩織炎，変形膝関節症などの整形外科疾患，心不全，肝硬変，甲状腺機能低下症など多数あり，医師はそれらの疾患に対

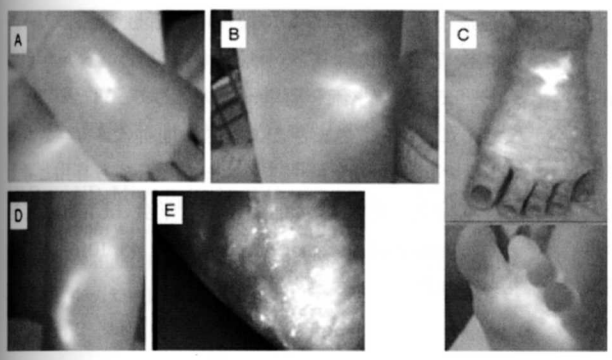

Figure 3 Characteristic pattern of fluorescent lymphography in patients with lymphedema.
A: Lack of dye movement from the injection site, B: Dermal backflow, C: Extended fluorescent images at the dorsum and plantar region of the foot, D: Dilated lymph channels with proximal obliteration, E: Diffuse glittering of fluorescent signals with scattered twinkling of the dye (Milky Way sign). Based on reference 7.

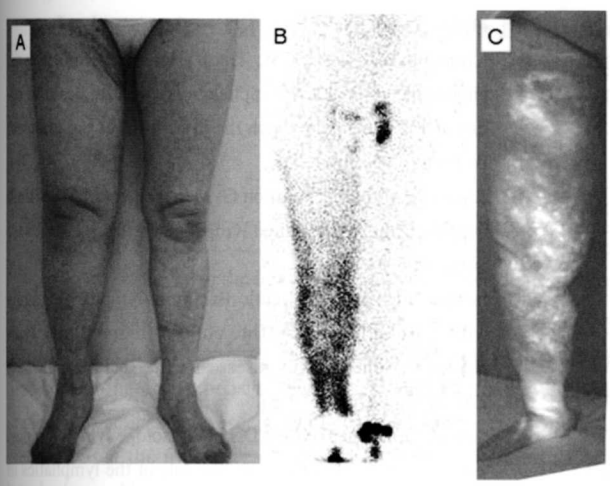

Figure 4
A: 70 year-old woman with right lower extremity lymphedema who underwent hysterectomy, bilateral iliac node dissection and pelvic radiotherapy for uterine cancer 30 years earlier (Clinical Staging, Stage III), B: Lymphoscintigram shows extensive dermal pattern in the right leg, C: ICG fluorescence lymphogram shows diffuse dermal backflow, extended fluorescent images at the dorsum and plantar region of the right foot, and Milky Way sign. Based on reference 7.

して鑑別診断を行い，リンパ還流異常を診断しなければならない。上述したようにリンパ還流不全の画像診断法は現在，リンパ管シンチグラムしかなく，スクリーニング検査法として気軽に行えるものではない。そのため，リンパ還流不全の診断は腫脹した四肢の理学的所見，患者病歴，duplex scanなどによる静脈疾患の除外診断から医師の経験に基づいてなされることが多い。しかし本邦ではリンパ浮腫の専門科を設けている病院は少なく，またリンパ還流不全が一般に生死にかかわる重篤な病態ではないため軽視されがちであり，多くの医療機関で十分な診断と治療がなされていないのが実情である。リンパ還流不全をより多くの医療機関で，簡便かつ安全，安価に施行しうる画像診断法が求められており，新しいリンパ還流画像診断法として，ICG蛍光リンパ管造影法は有力な診断技術と考えられる。蛍光リンパ管造影は1980年代にBollingerらがFITCデキストランを皮下注射し，蛍光顕微鏡にて観察を行い，少数のリンパ浮腫患者において，表在リンパ管網への蛍光色素の過剰な拡散を報告している[8, 9]。しかし，局所の微細リンパ管構造の変化を観察することはできたが肢全体の観察は困難であり，臨床の現場で広く普及するには至っていない。今回用いたICGは肝機能検査や，眼底動脈造影などで広く日常的に使われている薬剤であり，副作用もほとんどなく安価な物質である。ICGそのものに励起光765nmを当てても蛍光は発せず，身体内に投与されて，血液中や組織中のタンパク質と結合して初めて励起され840nmの近赤外蛍光を発する[10]。生体観察に有利な点はこの励起光，ICG蛍光の波長がともに組織中に多く存在する水やヘモグロビンの吸収を受けないいわゆる“生体の窓”に属する点である。このため組織透過性が良く，最深で約 2cmの深さ

まで観察が可能とされている。四肢のリンパ管の多くは比較的浅い皮下組織中を走行しており，そこから発するICGの蛍光をとらえることができる。しかし逆に2cmより深部のリンパ管像をとらえることはできないため，筋膜下の深部を走行するリンパ管や骨盤内のリンパ還流異常は観察できないこと，肥満者では観察しづらい点などリンパ管シンチグラムより劣っている。しかし本法の最大の利点である簡便さと安価かつ安全性は，リンパ還流不全のスクリーニング検査法としてはリンパ管シンチグラムより優れている。モニター上で患者とともにリアルタイムでリンパ流を観察できることも患者にとっては病態の理解に役立つ。またICGがすでに広く臨床で使用されている薬物であるため，倫理委員会の承認と患者の同意が得られればすぐにでも行える点も魅力である。今回の測定で，健常者では足背部に注射したICGは5〜15分で鼠径部まで到達したが，リンパ浮腫患者では30分以上，なかには数時間を要する症例もあった。このことからわれわれは，ICG蛍光リンパ管造影においてリンパ流速(transit time)を測定することにより，リンパ還流異常症例におけるリンパ流の形態学的異常のみならず，機能異常をとらえる機能検査法としても応用可能と考え研究を続けている[11]。形態的なリンパ管障害を呈する前に機能的にリンパ還流不全をとらえることができれば疾患の早期発見や，予防に役立てることも可能になると考えている。そのためには，今後，他の全身疾患に伴う四肢の浮腫や静脈還流不全患者を対象としたデータの蓄積が重要であり，今後の研究課題と考えている。

近年，ICG蛍光を利用した検査は，新たな臨床応用が模索されている。血管外科領域では下肢バイパス自家静脈グラフトの術中開存判定について[12]，心臓外科領域では冠状動脈バイパスグラフトの開存と心筋の還流状況の術中観察[13]，熱傷時の皮弁グラフトの血流判定[14]などの報告がある。またICG蛍光リンパ管造影は悪性腫瘍のセンチネルリンパ節の同定にも応用され始めている[15, 16]。いずれも始まったばかりの感はあるが，次々と成果が報告されており，この分野の研究でわが国が世界をリードしていることは疑いない。さらなる症例の蓄積と分析，新たな臨床応用の開発などによりICG蛍光造影法の応用領域はさらに広がるものと考える。

おわりに

ICG蛍光リンパ管造影は，四肢のむくみにおけるリンパ還流不全の関与について簡便に診断しうるスクリーニング検査法として，広く一般臨床家の間で普及が望まれる。またリンパ流を簡単に画像としてとらえることができることから，さまざまな病態や加齢のメカニズムへのリンパの関わりを解明するツールとしても有用と考える。本論文の要旨は第48回日本脈管学会(松本市)にて発表し，Journal of Vascular Surgery(2007, 45: 1016–1021)に掲載された。

文　献

1) Kinmonth JB; Lymphangiography in man; a method of outlining lymphatic trunks at operation. Clin Sci (Lond), 1952, **11**: 13–20.
2) Kinmonth JB, Taylor GW, Tracy GD et al: Primary lymphoedema; clinical and lymphangiographic studies of a series of 107 patients in which the lower limbs were affected. Br J Surg, 1957, **45**: 1–9.
3) Tiwari A, Myint F, Hamilton G: Management of lower limb lymphoedema in the United Kingdom. Eur J Vasc Endovasc Surg, 2006, **31**: 311–315.
4) Jackson FI, Bowen P, Lentle BC: Scintilymphangiography with ^{99m}Tc-antimony sulfide colloid in hereditary lymphedema (Nonne-Milroy diseases). Clin Nucl Med, 1978, **3**: 296–298.
5) Stewart G, Gaunt JI, Croft DN et al: Isotope lymphography: a new method of investigating the role of the lymphatics in chronic limb oedema. Br J Surg, 1985, **72**: 906–909.
6) Williams WH, Witte CL, Witte MH et al: Radionuclide lymphangioscintigraphy in the evaluation of peripheral lymphedema. Clin Nucl Med, 2000, **25**: 451–464.
7) Unno N, Inuzuka K, Suzuki M et al: Preliminary experience with a novel fluorescence lymphography using indocyanine green in patients with secondary lymphedema. J Vasc Surg, 2007, **45**: 1016–1021.
8) Bollinger A, Jäger K, Sgier F et al: Fluorescence microlymphography. Circulation, 1981, **64**: 1195–1200.
9) Jäger K, Isenring G, Bollinger A: Fluorescence microlymphography in patients with lymphedema. Int Angiol, 1983, **2**: 129–136.
10) Benson RC, Kues HA: Fluorescence properties of indocyanine green as related to angiography. Phys Med Biol, 1978, **23**: 159–163.
11) Unno N, Nishiyama M, Suzuki M et al: Quantitative lymph imaging for assessment of lymph function using indocyanine green fluorescence lymphography. Eur J Vasc Endo-

vasc Surg, 2008, **36**: 230–236.

12) Unno N, Suzuki M, Yamamoto N et al: Indocyanine green fluorescence angiography for intraoperative assessment of blood flow: a feasibility study. Eur J Vasc Endovasc Surg, 2008, **35**: 205–207.

13) Desai ND, Miwa S, Kodama D et al: Improving the quality of coronary bypass surgery with intraoperative angiography: validation of a new technique. J Am Coll Cardiol, 2005, **46**: 1521–1525.

14) Holm C, Mayr M, Höfter E et al: Intraoperative evaluation of skin-flap viability using laser-induced fluorescence of indocyanine green. Br J Plast Surg, 2002, **55**: 635–644.

15) Kitai T, Inomoto T, Miwa M et al: Fluorescence navigation with indocyanine green for detecting sentinel lymph nodes in breast cancer. Breast Cancer, 2005, **12**: 211–215.

16) Kusano M, Tajima Y, Yamazaki K et al: Sentinel node mapping guided by indocyanine green fluorescence imaging: a new method for sentinel node navigation surgery in gastrointestinal cancer. Dig Surg, 2008, **25**: 103–108.

Indocyanine Green Fluorescence Lymphography in Diagnosing Lymphatic Disorders

Naoki Unno

Division of Vascular Surgery, Second Department of Surgery, Hamamatsu University School of Medicine, Shizuoka, Japan

Key words: indocyanine green, lymphedema, diagnosis, lymphography, lymphoscintigraphy

Lymphoscintigraphy has largely been performed to diagnose lymphatic disorders. However, lymphoscintigraphy is a time-consuming and expensive technique. Therefore, a new imaging modality to diagnose lymphatic disorders is needed in clinical practice. Fluorescence images of subcutaneous lymphatic drainage after subcutaneous injection of indocyanine green (ICG) at the foot were obtained using a near-infrared camera system in healthy volunteers as well as patients with lymphedema. Abnormal fluorescent patterns of the lymph drainage were observed in lymphedema, which were compatible with lymphoscintigraphic images, while continuous lymph channels from the injection site of the foot to the groin were observed along the medial aspect of thigh in healthy subjects. ICG fluorescence lymphography is safe, less invasive and reproducible, so that the technique may become a useful clinical imaging modality to diagnose lymphatic disorders.

(J Jpn Coll Angiol, 2008, **48**: 531–535)

Online publication May 22, 2009