＝症　例＝

腺様嚢胞分化を伴う食道癌の1例

荒井　肇*・花井　洋行・金子　栄藏・新井　冨生**
喜納　勇・丸山　保彦***・金岡　繁・渡辺　文利
金丸　仁****・甲田　賢治*****

要旨：症例は54歳男性．人間ドックにおける食道透視にて異常を指摘され，精査のため入院となった．食道造影・内視鏡検査では，中部食道に中央に陥凹を伴う隆起性病変を認め，生検にて扁平上皮癌と診断され，食道亜全摘術を施行された．手術標本では，粘膜上皮と一部の粘膜下層には扁平上皮癌が見られるが，粘膜下層の腫瘍細胞の大部分は，未分化で充実胞巣状に増殖し，一部は篩状構造を呈しており，腺様嚢胞分化を伴っていると考えられた．

I　緒　言

原発性食道癌の大部分は扁平上皮癌であり，腺様成分を有するものは稀であるが，その中でも腺様嚢胞癌は，主に大・小唾液腺や気道，乳腺などに見られ，食道に発生するものは極めて稀である．今回著者らは，術前の生検にて扁平上皮癌と診断され，術後病理組織学的に腺様嚢胞分化を伴う食道癌と判明した1例を経験したので，若干の文献的考察を加え報告する．

II　症　例

症例：54歳，男性．

主訴：食道精査．

家族歴・既往歴：特記事項なし．

飲酒歴：一日3合，35年間．

現病歴：特に自覚症状はなかったが，平成3年1月の藤枝市立志太総合病院人間ドックにおける食道透視で異常を指摘され，精査目的にて同院消化器科入院となる．

入院時現症：身長171 cm，体重70.5 kg，血圧110/80 mmHg，体温36.6°C，脈拍72/分整，眼結膜に貧血・黄疸なし．表在リンパ節触知せず．胸腹部に特記事項なし．

入院時検査成績：貧血は見られなかったが，軽度の血

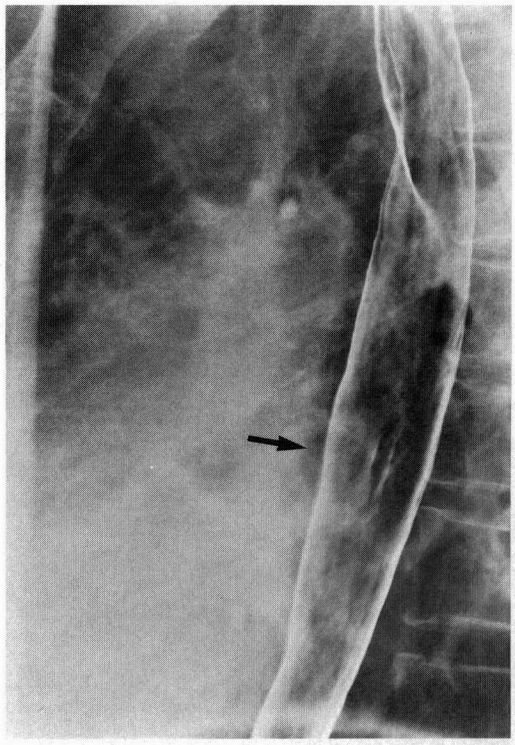

Figure 1　X-ray examination of the esophagus. An elevated lesion with central depression is seen in the middle portion of the esophagus.

Gastroenterol Endosc 1994；36：37-42.
Hajime ARAI
A Case of Esophageal Carcinoma with Adenoid Cystic Differentiation.

*浜松医科大学　第1内科，**同　第1病理，
藤枝市立志太総合病院　消化器科，*同　外科，
*****同　臨床病理室
別刷請求先：〒431-31 静岡県浜松市半田町3600番地
浜松医科大学　第1内科　荒井　肇

Figure 3　Resected specimen of the esophagus. The tumor is 3.2×2.0 cm in size and has a small erosion.

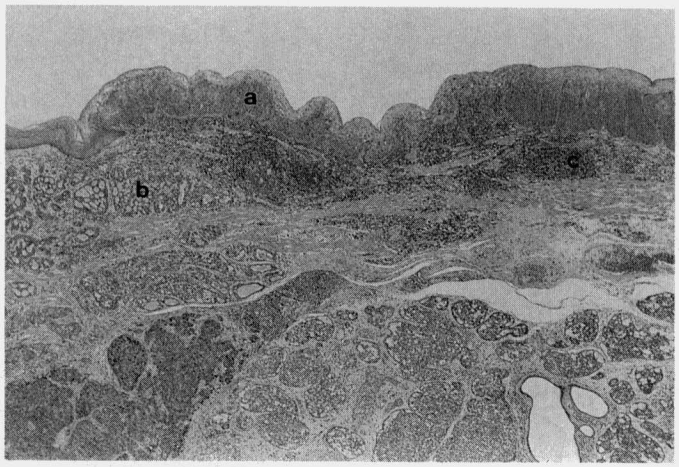

Figure 4　Histological findings of the resected specimen.
a : low magnified picture. a. squamous cell carcinoma. b. adenoid cystic differentiation with cribriform pattern. c. undifferentiated cancer cells (like basal cell carcinoma).

小板減少と γ-GTP 上昇が見られた．CEA・SCC などの腫瘍マーカーはいずれも正常範囲内だった．

食道造影所見(Figure 1)：中部食道に，中央に陥凹を伴う径約 4 cm の隆起性病変を認めた．

内視鏡検査所見(Figure 2　カラー附図)：上切歯列より約 33 cm に，中央に陥凹を伴う隆起性病変を認めた．腫瘍はルゴールに不染であり，生検組織診断は扁平上皮癌であった．超音波内視鏡では，食道粘膜第 4 層・第 5 層は保たれていると思われ，深達度 sm の癌と診断した．

手術所見：以上より，中部食道原発扁平上皮癌の診断で，平成 3 年 3 月 22 日右開胸食道亜全摘・胃管による胸骨後再建を行った．手術時肉眼的進行度は，A_0, N_0, Pl_0, M_0, Stage I であった．

切除標本肉眼所見 (Figure 3)：中部食道に 3.2×2.0 cm の丈の低い隆起性病変があり，中央にわずかな陥凹とびらんを伴っていた．

病理組織学的所見 (Figure 4-a, 4-b, 4-c, 4-d)：粘膜上皮内と一部の粘膜下層には扁平上皮癌が見られるが，

粘膜下層に増殖する腫瘍細胞の大部分は，未分化で充実胞巣状に増殖し，一部は篩状構造(cribriform)を呈しており，腺様嚢胞分化を伴っていると考えられた．また基底層に相当する部位の一部には，基底細胞癌を思わせる部位が混在していた．PAS 染色及び Alcian blue 染色は，いずれも陰性だった．また免疫学的染色でも，アクチン・マッスルアクチン等は腫瘍部で染色されなかった．

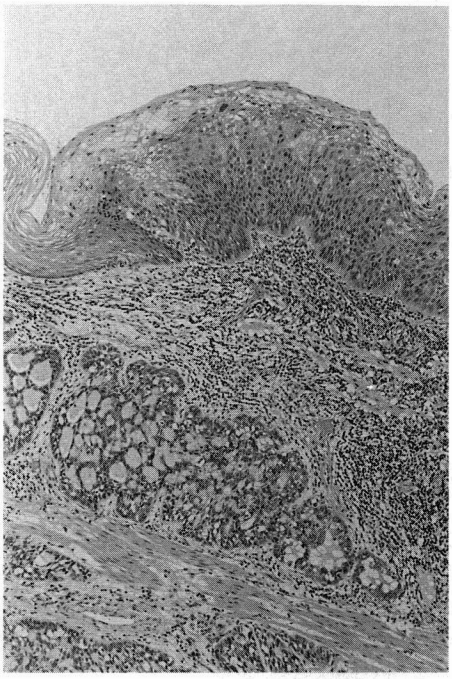

Figure 4　b : most of submucosal tissue demonstrates adenoid cystic differentiation with cribriform patterns.

電顕所見：嚢胞様間隙には，層板状の基底膜様構造物が認められ．また，細胞間には細胞接着装置が散見された．

腫瘍細胞は粘膜筋層に達しておらず，深達度 sm と診断された．また，リンパ節転移も認められなかった．術後経過は順調で，手術第 28 病日退院し，平成 5 年 3 月現在外来通院中である．なお，術前・術後の化学療法及び放射線療法は施行していない．

III　考　　按

原発性食道癌の大部分は扁平上皮癌であり，腺様成分を有するものは少ないとされている．そしてその中でも，腺様嚢胞癌・腺様嚢胞分化を伴う食道癌の報告例は稀であり，現在までに国内外合わせて 72 例が報告されているに過ぎない（～1992 年まで，Medline・医学中央雑誌による）．Epstein[1]によれば，腺様嚢胞癌の全食道癌における頻度は 0.75% であり，また海法ら[2]は全腺様嚢胞癌の中で，食道に発生するものは 1.4% と報告している．年齢を見ると 30 歳から 89 歳に及び，平均年齢は 62.4 歳，男女比は 5.5：1 で圧倒的に男性に多い傾向を示している．病変の占拠部位では中部食道が多く，次いで下部・中下部食道となっており，肉眼的には隆起型を呈するものが約 2 / 3 を占めており，ついで潰瘍形成型が多い．また，唾液腺原発のものに比べ細胞異型が顕著で，核分裂

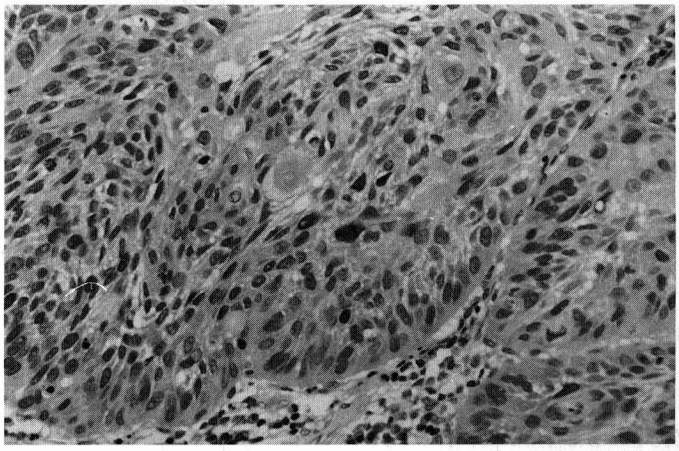

Figure 4　c : mucosal lesion is occupied with squamous cell carcinoma.

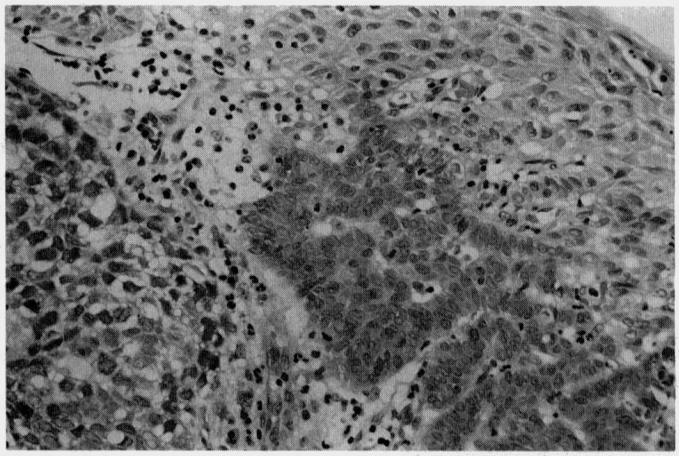

Figure 4　d : squamous cell carcinoma area is contiguous to the zone of adenoid cystic differentiation.

Table 1　Reported cases of early adenoid cystic carcinoma of the esophagus in Japan.

No.	author	age	sex	location	size(cm)	treatment	depth	prognosis
1	Kabuto T	51	M	lower	1.4×1.0×0.3	resection	sm	3Yr, 6Mo alive
2	Ito T	70	F	middle	1.6×1.3×0.3	resection +chemotherapy	sm	8Mo alive
3	Ito T	66	M	lower	3.8×2.0×0.5	resection +radiation	sm	1Yr, 2Mo died
4	Akamatsu T	54	M	middle	2.7×1.3×1.1	resection	sm	1Yr, 8Mo alive
5	Murao T	75	M	middle	φ2.5*	resection	sm	4Mo alive
6	Nakamura T	69	M	middle	4.7×3.4	resection	sm	6Mo alive
7	Ogawa Y	74	M	middle	2.0×2.4×1.0	resection	sm	2Yr, 6Mo alive
8	Kinoshita F	73	M	middle	2.3×1.4	resection	sm	1Yr, 6Mo alive
9	Matsushima	70	M	middle	1.7×1.5×0.6	resection +chemotherapy	sm	2Yr, alive
10	Present case	54	M	middle	3.2×2.0	resection	sm	2Yr, alive

* the size of main tumor in multiple cancers.

像も多いなど，極めて悪性度の高い腫瘍と考えられている[3]．更に本疾患の特徴としては，扁平上皮癌を合併する例が少なからず存在することがあげられ，今までにも，扁平上皮癌を合併した例，扁平上皮癌との衝突例などとして報告されている．これについては，Benisch ら[4]が，食道腺様嚢胞癌は形態学的に純粋なものは稀で，種々の像を認めることが多いと述べており，後述するように，病理学的・発生学的に，唾液腺その他一般的な腺様嚢胞癌とは性格的に異なると考えられることから，最近では，「腺様嚢胞分化を伴う食道癌」と総称すべきであると言われている[5]．本症例も，扁平上皮癌部や基底細胞癌を思わせる未分化な腫瘍細胞を有する部分等が混在しており，それに従った．

本疾患の電顕的考察については，症例数も少なくまだ充分検討されていない．Lawrence & Mazur[6]は，唾液腺・乳腺・肺・子宮頸部の腺様嚢胞癌8例について電顕的に検討し，拡張した細胞間隙・偽嚢胞・重層化した基底膜構造・真の腺管形成・筋細糸・デスモゾームなどが，全例に見られたと述べている．また食道原発の腺様嚢胞癌の電顕像については，Sweency & Cooney[7]が詳しく報告している．それによれば，腫瘍細胞の胞体内には粘液空胞が見られ，隣接細胞間にはしばしばデスモゾームが見られると述べている．また食道原発のものでは，唾液腺その他の腺様嚢胞癌に比し，真の腺管構造が極めて少ないことを指摘している．今後症例の蓄積と共に更に検討されるべき問題と思われる．

食道原発腺様嚢胞癌の発生母地に関しては，①食道腺導管由来説，②被覆扁平上皮説の二つの説が現在まで主にいわれてきた．前者は，腫瘍が食道腺のある粘膜下層を中心に存在すること[8]，電顕的に腺上皮細胞と筋上皮細胞の二種類の細胞が見られる点[7]を根拠としており，一方後者は，被覆上皮の dysplasia[4]，明確な上皮内伸展の存在[5]等を根拠としている．しかし最近森崎ら[9),10]は，腫瘍細胞と基底層細胞とが形態学的に類似していること，また腺様嚢胞分化部の腫瘍細胞がモノクローナルケラチン抗体・ポリクローナルケラチン抗体で染色されず，腺への分化が見られないという特徴から，その発生母地は，上皮基底層あるいはそれに類似した未分化な細胞であろうと推察している．本症例においても，一部に基底細胞癌を思わせる未分化な腫瘍細胞が混在しており，森崎らの説が適当と考えられた．

腺様嚢胞分化を伴う食道癌は，組織学的悪性度が高く，また臨床的にも血行性・リンパ行性転移をきたしやすいとされ[2),7]，予後不良のことが多い．本邦報告例の中でも，食道単独の早期癌はわずか9例を数えるに過ぎない（～1992年まで，医学中央雑誌による）（Table 1）[8),11)~17]．本症例は深達度 sm の早期癌であり，術後約2年経過した現在も再発を見ていない．今後も厳重な経過観察が必要であるが，その意味でも貴重な症例と考えられた．

IV　結　論

腺様嚢胞分化を伴う原発性食道癌の1例を経験したので，若干の文献的考察を加え報告した．本症例は，数少ない早期癌症例であり，また病理組織学的に，上皮基底細胞ないしその類似細胞由来の腫瘍と推測された．

なお本症例の要旨は，第75回日本消化器病学会東海支部例会にて発表した．

文　献

1．Epstein JI, Sears DL, Tucker RS, Eagan JW. Carcinoma of the esophagus with adenoid cystic differentiation. Cancer 1984；53：1131-6.

2．海法恒男，鈴木清夫，豊野　充，塚本　長，笠島　武．早期胃癌を同時性に重複した食道腺様嚢胞癌の1例．癌の臨床 1982；28：1079-84.

3．Azzopardi JG, Menzies T. Primary esophageal adenocarcinoma. Confirmation of its existence by the finding of mucous gland tumors. Br J Surg 1962；49：497-506.

4．Benisch B, Toker C. Esophageal carcinomas with adenoid cystic differentiation. Arch Otolaryngol 1972；96：260-3.

5．真船健一，田久保海誉，田中洋一，藤田吉四郎．食道原発腺様嚢胞癌の1例．癌の臨床 1986；32：513-9.

6．Lawrence JB, Mazur MT. Adenoid cystic carcinoma. A comparative pathologic study of tumors in salivary gland, breast, lung, and cervix. Hum Pathol 1982；13：916-24.

7．Sweency EC, Cooney T. Adenoid cystic carcinoma of the esophagus. A light and electron microscopic study. Cancer 1980；45：1516-25.

8．Kabuto T, Taniguchi K, Iwanaga T, Terasawa T, Sano M, Tateishi R, Taniguchi H. Primary adenoid cystic carcinoma of the esophagus. Report of a case. Cancer 1979；43：2452-6.

9．森崎善久，島　伸吾，米川　甫，吉住　豊，杉浦芳章，大塚八左右，後藤正幸，末吉　晋，土屋長二，田中　勧，尾形利郎，石井良文．腺様嚢胞分化を伴う食道癌の2例―とくに免疫組織学的な発生母地の検討―．癌の臨床 1988；34：1710-7.

10．森崎善久，島　伸吾，米川　甫，後藤正幸，杉浦芳章，吉住　豊，田中　勧，石井良文．腺様成分を有する原発性食道癌11例の免疫組織学的検討．癌の臨床 1991；37：922-8.

11．伊藤孝子，井手博子，鈴木　茂，吉田　操，林　恒男，長谷川利弘，吉田克己，村田洋子，木村景柱，茂木茂登子，山田明義，浜野恭一，遠藤光夫．食道原発性腺様嚢胞癌の3例．胃と腸 1983；18：63-9.

12．Akamatsu T, Honda T, Nakayama J, Nakamura Y, Katsuyama T. Primary adenoid cystic carcinoma of the esophagus. Report of a case and its histochemical characterization. Acta Pathol Jpn 1986；36：1707-17.

13．村尾　烈，吉岡裕彰，角南昌隆，斎藤良仁，藤田琢二．食道原発の腺様嚢胞癌の1例．癌の臨床 1989；35：1759-63.

14．中村　努，井手博子，江口礼紀，室井正彦，野上　厚，葉梨智子，遠藤　健，窪田徳幸，塚原裕二，羽生富士夫，山田明義，鈴木　茂．表層拡大型上皮内癌を伴った食道腺様嚢胞癌の1例．消化器内視鏡の進歩 1990；36：287-90.

15．小川洋二，村中　光，前川宗一郎，吉田尊久，花田清彦，松浦泰雄，鴛海良彦，朔　元則．食道原発腺様嚢胞癌の1例．臨床放射線 1990；35：1629-32.

16．木之下藤郎，吉中平次，今村　博，森永敏行，草野　力，馬場政道，福元俊孝，島津久明．胸部中部（Im）食道に発生した原発性腺様嚢胞癌の1例．臨床外科 1990；45：1919-23.

17．松島伸治，川本雅司，本田二郎，塩田晶彦，小泉　潔，田中茂夫，庄司　佑．食道腺様嚢胞癌の1手術例―本邦および欧米報告62例の文献的考察を加えて―．日臨外医会誌 1991；52：1276-80.

論文受付　平成5年4月27日
同　受理　平成5年5月15日

A CASE OF ESOPHAGEAL CARCINOMA WITH ADENOID CYSTIC DIFFERENTIATION

Hajime ARAI*, Hiroyuki HANAI, Eizo KANEKO,
Tomio ARAI**, Isamu KINO, Yasuhiko MARUYAMA***,
Shigeru KANAOKA, Fumitoshi WATANABE, Hitoshi KANAMARU****
AND Kenji KOUDA*****

**First Department of Medicine, Hamamatsu University School of Medicine.*
***First Department of Pathology, Hamamatsu University School of Medicine.*
****Department of Gastroenterology, Fujieda-city Shida General Hospital.*
*****Department of Surgery, Fujieda-city Shida General Hospital.*
******Department of Pathology, Fujieda-city Shida General Hospital.*

A case of early esophageal carcinoma with adenoid cystic differentiation is reported. A 54-year-old man without any sympton was admitted to our hospital because of esophageal abnormalities detected by a group health examination. Double contrast radiograph showed an elevated lesion with central depression in the middle portion of the esophagus. Subtotal esophagectomy was performed under the diagnosis of squamous cell carcinoma. Histologically, most of submucosal cancer tissue demonstrated adenoid cystic differentiation with cribriform patterns, whereas mucosal lesion was squamous cell carcinoma. Seventy-two cases with adenoid cystic carcinoma of the esophagus (or esophageal carcinoma with adenoid cystic differentiation) have been reported in the world. Early esophageal carcinoma of this pathological type, however, is very rare.

<カラー図説>

Figure 2 Endoscopic view of the esophagus.
An elevated lesion with central depression is seen in the middle portion of the esophagus.

(カラー掲載頁：p. 49)

〈Hajime　Arai ほか　論文附図　本文掲載頁：p. 37〜42〉

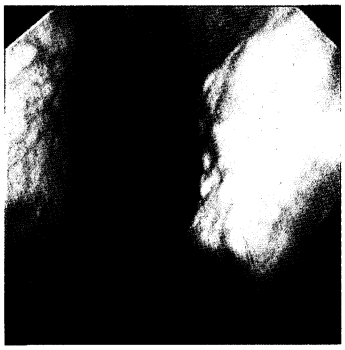

Figure—2

〈Eiji　Taruya ほか　論文附図　本文掲載頁：p. 43〜48〉

Figure—3

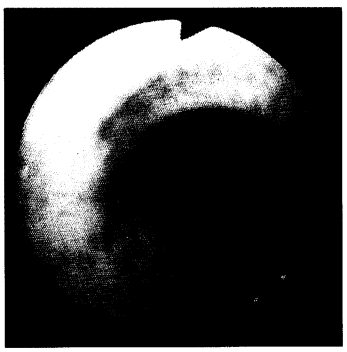

Figure—4

〈Tooru　Fujikawa ほか　論文附図　本文掲載頁：p. 51〜57〉

Figure—1

Figure—2

Figure—3