＝原　著＝

食道静脈瘤硬化療法後の再発と治療

北原　大文*・酒井　英訓・稲葉　宏・早田　謙一
小林　良正・長沢　正通・松田　裕子・松本　正廣
河崎　恒久・金井　弘一**

要旨：内視鏡的硬化療法(EIS)後の食道静脈瘤の再発について検討した．EIS 施行 101 例の再発率は完全消失 60 例では平均 3 年 5 カ月の観察期間中 8.3% と低率であったが，静脈瘤残存 41 例中 3 カ月以上の経過を追えた 27 例では平均 2 年 5 カ月の観察期間中 85.2% と高率であった．EIS 後の静脈瘤再発様式は F 因子が軽度なわりに発赤所見が高度な独特の所見を呈し，小水疱様の発赤がびまん性に出現するいわゆる atypical red color sign (ARC) を示すタイプと，telangiectasia が著明に出現するタイプに分けられた．再発時期は EIS 終了後平均 8.4 カ月と比較的早期で，再治療は再発後平均 9.2 カ月の時期で行い，69.2% に血管内外注入併用法を，30.8% に血管外注入法を行った．

I　緒　言

食道静脈瘤の治療としての EIS は，緊急例のみならず予防例[1),2)]にまで適応が拡大されるなど，いまや食道静脈瘤の代表的な治療法の 1 つとなった．しかし，本治療法によって静脈瘤が消失したとしても門脈圧亢進状態は依然として存在しており，その結果としての食道静脈瘤の再発が最近大きな問題となっている．

EIS 後に再発した食道静脈瘤は独特な発赤所見を呈するが，その記載法は統一されていないし，また治療も難しいとされている[3)~5)]．今回われわれは当院における EIS 後の食道静脈瘤の再発について，その頻度，再発様式，治療法などについて検討を行った．

II　対象および方法

浜松医科大学第 2 内科において 1983 年 6 月から 1990 年 5 月までの 7 年間に EIS を施行した 101 例を対象とした．男性 74 例，女性 27 例，年齢は 28 歳から 73 歳（平均 57.8 歳）であった．原疾患は肝硬変症 97 例（B 型 31 例，非 A 非 B 型 61 例，アルコール性 4 例，PBC 1 例），特発性門脈圧亢進症 3 例，トロトラスト症 1 例であった．肝癌の合併は 27 例（26.7%）に見られ，吐血歴を有するものが 44 例（43.6%）あった．

EIS の方法は高瀬らの free-hand 法[6)]に準じ，血管内外併用注入法にて EIS を施行した．EIS は原則として静脈瘤の完全消失を治療目的とし，まず第 1 段階として 5 % エタノラミンオレート（1 回量最大 20 ml）を用いて透視下にて血管内注入法を週 1 回繰り返し行い，EC-junction 直上の細い静脈瘤まで消失させ，次に第 2 段階として 1 % エトキシスクレロール（1 カ所注入量最大 2 ml）を EC-junction 直上の粘膜下に全周性に注入し白色の瘢痕組織の形成をもって治療終了とした．

EIS 終了後食道静脈瘤が完全に消失したものを完全消失群，残存したものを残存群とした．治療終了後は 1 カ月目に内視鏡検査を施行して食道潰瘍の治癒状況を確認し，以後 3 カ月ごとに内視鏡にて再発，増悪の有無を検討した．尚静脈瘤の再発は食道粘膜に静脈の拡張ないしそれに類する変化が生じた時点を再発とし，一方静脈瘤の残存した症例の場合には，静脈瘤の大きさ，色調が増悪するか新たな静脈瘤が出現した時点を増悪とした．

III　成　績

EIS 後の静脈瘤の再発形態は大きく 2 つのタイプに分けられ，第 1 に小水疱様の発赤がびまん性に密生するいわゆる atypical red color sign (ARC)（Figure 1　カラー附図）の出現で，主に EC-junction 直上に見られることが多い．第 2 に telangiectasia (T)が著しく発達してく

Gastroenterol. Endosc. 33：688～692，1991
Hirofumi KITAHARA
Recurrence and Retreatment of Esophageal Varices after Endoscopic Injection Sclerotherapy (EIS).

*浜松医科大学　第 2 内科，**東芝中央病院

るタイプで，EC-junction より口側へ向かい直線上(linear) に発達する型 (Tl) と，網状 (reticular) に発達する型 (Tr) に大別される (Figure 2　カラー附図)．T 型は悪化するにつれ本数を増すとともに食道上部へ進展してくる．

まず EIS により食道静脈瘤が完全に消失した症例は 60 例あるが，6 カ月から 6 年 10 カ月 (平均 3 年 5 カ月) の観察期間中における再発率は 8.3% (5 例) であった (Figure 3)．再発様式は 5 例中 4 例が EIS 後の再発に独特の発赤所見を呈するもので，ARC 単独 1 例，ARC＋Tl が 2 例，Tr が 1 例であった．残りの 1 例は F_1 の細い静脈瘤が下部食道に出現したのみで，発赤所見は伴っていなかった．再発時期は，初回 EIS 終了後平均 8.4 カ月 (3 カ月から 1 年 5 カ月) と比較的早期であった (Table 1)．そのうち 3 例に再度 EIS を行ったが，1 例は ARC＋Tl の再発が確認されていたものの肝予備能が低下していたため経過を観察していたが，術後 2 年 11 カ月目に吐血したため血管外注入法にて EIS を施行し，以後再出血なく経過している．他の 2 例では，ARC 単独再発例には血管内注入法を，Tr 再発には血管外注入法を施行し，再発静脈瘤は完全に消失し，以後各々 2 年 7 カ月，4 年 10 カ月の観察期間中再発を認めていない．再治療を行わなかった 2 例は肝癌と肝不全の症例で，EIS 後 1 年および 1 年 6 カ月後でそれぞれ死亡した．

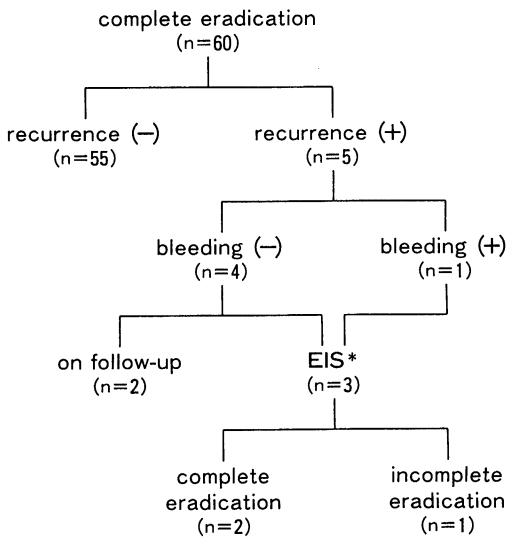

Figure 3　Recurrence and retreatment of esophageal varices after complete eradication by EIS.
*Intravariceal and paravariceal injection were performed to 1 and 2 cases, respectively.

一方 EIS 後に静脈瘤が残存した症例は 41 例あるが，肝不全や肝癌により早期に死亡したり，治療法を手術に変更した症例があり，結局 EIS 終了後 3 カ月以上経過を追うことのできた症例は 27 例であった (Figure 4)．この 27 例の EIS 終了時の静脈瘤残存の状態は，全例 F_1RC (−) であった．3 カ月から 6 年 10 カ月 (平均 2 年 5 カ月) の観察期間中の再発・増悪率は 85.2% (23 例) で，2 例に出血を認めた．悪化様式は EIS 後再発に特有の発赤所見の出現を認めるものが 17 例 (73.9%) と大多数を占めその内訳は，ARC 11 例，Tl 4 例，Tr 2 例であった．これらの例では残存した F_1 静脈瘤の悪化はほとんど見られなかった．残りの 4 例 (17.4%) では静脈瘤が F_1 から F_2 に，2 例 (8.7%) では F_1 から F_3RC (+) に増悪した (Table 2)．悪化時期は平均 8.4 カ月 (3 カ月から 4 年) とやはり早期であった．このうち ARC 9 例，Tr 1 例計 10 例に再度 EIS を行った．再治療の方法は ARC の 2 例に血管外注入法を行った以外は，全例血管内注入法を行った．再治療

Table 1　Endoscopic findings and the time of recurrence in completely eradicated esophageal varices after EIS.

Endoscopic finding	Number of cases	The mean time of recurrence after EIS (months)
ARC	1	4
ARC＋Tℓ	2	12 (6, 17)
Tr	1	3
F_1	1	12
	total 5	mean 8.4

例のうち7例（70.0%）で静脈瘤が完全消失し，以後5カ月から5年（平均2年1カ月）の観察期間中再発を認めていない．再治療後も静脈瘤が残存した3例のうち，1例は3年後肝不全で死亡し，1例はTlが残存したが大酒家のため経過観察中であり，1例は直達手術となった．

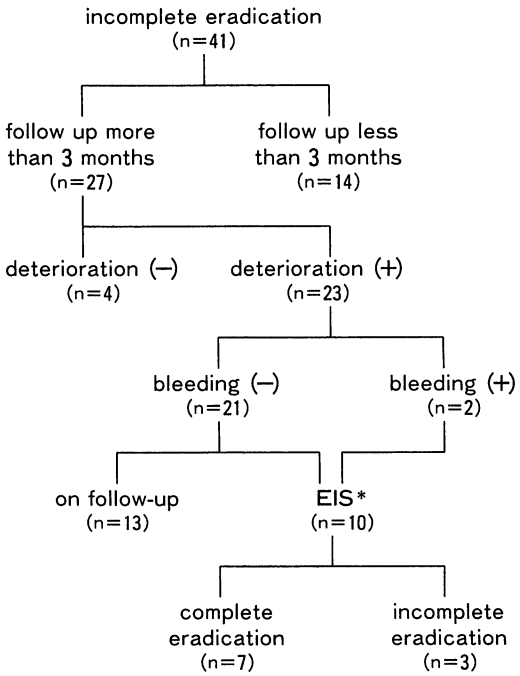

Figure 4　Recurrence and retreatment of esophageal varices after incomplete eradication by EIS.
*Intravariceal and paravariceal injection were performed to 8 and 2 cases, respectively.

また静脈瘤の悪化がみられたが，再治療を行わなかった13例のうちわけは，進行肝癌の合併9例，肝予備能不良1例，静脈瘤の悪化の程度が軽度なもの3例であった．

IV　考　　按

食道静脈瘤に対するEISの有用性は近年高く評価され[7)~10)]，緊急例はもちろん予防例[1),2)]に対してもさかんに行われるようになった．しかし10年近く経過した現在EIS後の静脈瘤再発の問題がクローズアップされてきている[3)~5)]．その理由としては，EIS後の再発静脈瘤は独特の形態をとり，治療が難しいという問題があるからである．元来，EISは門脈圧亢進状態を改善する治療法ではなく，したがってEIS後にもしわずかな静脈瘤でも残存していれば，再発は必至と考えられる．われわれは従来静脈瘤の完全消失を目標にEISを行ってきたが，治療の結果完全消失に至った60例の再発率は8.3%と低率であり，再出血は1例にすぎなかった．それに比べ，治療後にわずかでも静脈瘤が残存した場合は，27例中23例（85.2%）と高率に悪化を示したことから，再発，悪化の予防には静脈瘤の完全な廃絶が重要であると考えられた．

EIS後の再発様式は独特であり，静脈瘤としての隆起のない粘膜面に小水疱様のRCが密在するARCや，細かい血管が異常に発達するtelangiectasiaなどの発赤所見が出現する．このような再発様式を示す理由としてEISにより粘膜下層の血管が廃絶し粘膜も充分に線維化した場合には，静脈瘤のrecanalizationは起こりにくいため，線維化の少ない粘膜固有層の血管が側副血行路となり，発達，重層化するためにARCやtelangiectasiaを生じると考えられる．EIS後の再発静脈瘤からの出血をみた症例は3例あるが全例ARCからの出血で，ARCは出血の危

Table 2　Endoscopic finding and the time of deterioration in incompletely eradicated esophageal varices after EIS.

Endoscopic finding	Number of cases	The mean time of deterioration after EIS (months)
ARC	11	6.7 (3~18)
Tℓ	4	5.8 (3~ 8)
Tr	2	7.0 (6~ 8)
F_2	4	17.8 (4~48)
F_3RC (+)	2	6.5 (5~ 8)
	total 23	mean 8.4

険性の高いsignであると思われる．

EIS後の食道静脈瘤の再発時期は，完全消失群でも残存群でも差はなく平均8.4カ月と早期であることから，われわれはEIS終了後は1カ月目と，以後3カ月毎に内視鏡をおこない再発の早期発見に努めている．再発例の中でもARCの出現が早いものは特に厳重な観察が必要となり，ARCの程度が高度なものや悪化速度が早いものは再治療の適応と考え，再度完全消失を目標にEISを行っている．

EIS後の再発は先に述べたようにF_2やF_3のような大きな静脈瘤を呈することは少ないため，初回治療に比して血管内注入が難しい場合が多いが，血管内注入によって門脈からの供血路を根本的に遮断することは，治療効果が大きいばかりでなく，再発防止にもつながる．従って手技的には困難であっても可能なかぎり血管内注入を試みる事が重要でありわれわれは13例の再発例に対し9例(69.2%)に血管内注入法を施行することができた．

しかし，完全消失群の再発率が明らかに低く，また再発例の治療が難しいことからも，初回治療時に静脈瘤を完全に消失させておくことが再発を含めた予後にとって最も重要なのはいうまでもない．

V　結　論

1）EISにより食道静脈瘤が完全に消失した60例では再発率は8.3%のみであったのに対し，残存した27例では85.2%に静脈瘤の悪化がみられた．

2）完全消失群でも残存群でも静脈瘤の再発・増悪は平均8.4カ月と早期であり，EIS後は3カ月ごとに内視鏡を行う必要があると考えられた．

3）EIS後の再発様式は独特であり，静脈瘤として隆起がほとんどみられないにもかかわらず，発赤所見が高度で，小水疱様の発赤が密在するARCとtelangiectasiaが主体に出現するタイプとがある．

4）再発後再EISを行ったものは計13例あり，そのうち3例が出血例ですべてARCからの出血であったが，全例止血された．また9例で静脈瘤が完全消失に至った．再EISの方法は69.2%が血管内注入法を主体に行った．

文　献

1．Paquet KJ, Prophylactic endoscopic sclerosing treatment of the esophageal wall if varices—A prospective controlled randomized trial. Endoscopy, 1982；14：4-5.

2．Witzel L, Wolbergs E, Merki H. Prophylactic endoscopic sclerotherapy of oesophageal varices. A prospective controlled study. Lancet, 1985；8432：773-5.

3．幕内博康，町村貴朗，田中　豊，杉原　隆，島田英雄，宋　吉男，水谷郷一，田島知郎，三富利夫，椎名泰文，三輪　剛，大森　泰，山崎栄龍，熊谷義也．内視鏡所見と病態．外科治療．1985；60：172-80.

4．木下榮一，二川俊二．硬化療法後の再燃再出血の予知，内視鏡所見．日本臨床．1990；4：779-81.

5．成高義彦，芳賀駿介，菊池友允，大石俊典，熊沢健一，中島久元，小豆畑博，矢川裕一，大谷洋一，梶原哲郎，片山　修，市岡四象．食道静脈瘤に対する内視鏡的硬化療法後の再出血例の検討．外科．1988；50：690-5.

6．Takase Y, Ozaki A, Orii K, Nagoshi K, Okamura T, Iwasaki Y, Injection sclerotherapy of esophageal varices for patients undergoing emergency and elective surgery. Surgery, 1982；92：474-9.

7．Paquet KJ, Oberhammer E. Sclerotherapy of bleeding oesophageal varices by means of endoscopy. Endoscopy, 1978；10：7-12.

8．Terblanche J, Northover JMA, Bornman P, Kahn D, Barberzat GO, Sellars SL, Saunders SJ. A prospective evaluation of injection sclerotherapy in the treatment of acute bleeding from esophageal varices. Surgery, 1979；85：239-45.

9．Fleig WE, Stange EF, Ruettenauer K, Ditschuneit H, Emergency endoscopic sclerotherapy forbleeding esophageal varices：a prospective study in patients not responding to balloon tamponade. Gastrointestinal Endoscopy, 1983；29：8-14.

10．Westaby D, Hayes PC, Gimson AES, Polson RJ, Williams R, Controlled clinical trisl of injection sclerotherapy for active variceal bleeding. Hepatology, 1989；9：274-7.

論文受付　平成2年10月18日
同　受理　平成2年11月30日

RECURRENCE AND RETREATMENT OF ESOPHAGEAL VARICES AFTER ENDOSCOPIC INJECTION SCLEROTHERAPY (EIS)

Hirofumi KITAHARA, Hidenori SAKAI, Hiroshi INABA, Yoshimasa KOBAYASHI, Kenichi SOUDA, Masamichi NAGASAWA, Hiroko MATSUDA, Masahiro MATSUMOTO, Tsunehisa KAWASAKI* AND Kouichi KANAI**

**The Second Department of Internal Medicine, Hamamatsu University School of Medicine.*
***Tohsiba General Hospital.*

Recurrence of esophageal varices after endoscopic injection sclerotherapy was evaluated in 101 cases. Recurrence rate of varices in 60 cases with completely eradicated esophageal varices after EIS was only 8.3% duringa mean observation period of 3 years and 5 months. In contrast, among 27 cases with incomplete eradication of varices, recurrence was seen in 23 (85.2%) during a mean observation period of 2 years and 5 months. Endoscopically, recurrent varices after EIS presented with characterisitic features. There were two types of redness, one was so-called atypical red-color sign (ARC) which presented as diffuse small bubble like redness, and other was marked telangiectasia. The mean interval between EIS and retreatment were 9.2 months. 69.2% of recurrent varices were treated by intravariceal injection and the rest were treated by para-variceal injection.

<カラー図説>

Figure 1 Endoscopic finding of ARC.
Figure 2-a Endoscopic finding of Tl.
Figure 2-b Endoscopic finding of Tr.

(カラー掲載頁：p. 693)

《Hirofumi　Kitahara ほか　論文附図　本文掲載頁：p. 688〜692》

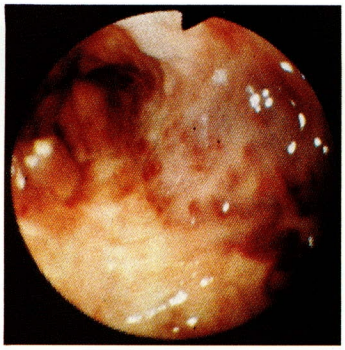

Figure—1

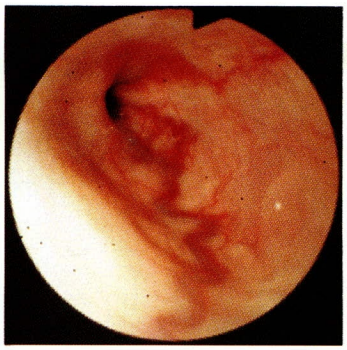

Figure—2-a

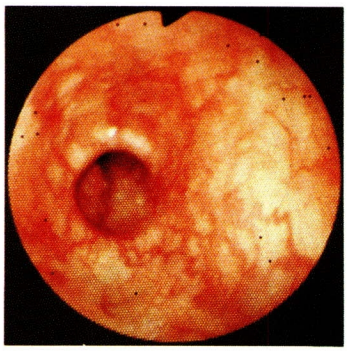

Figure—2-b

《Tsutomu　Takeuchi ほか　論文附図　本文掲載頁：p. 695〜704》

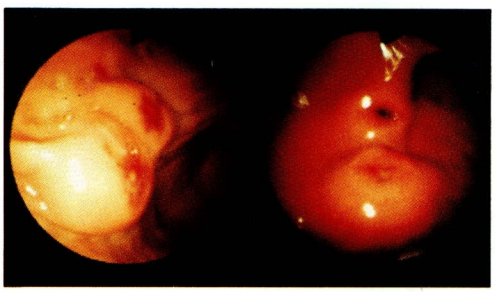

a　Figure—1　b

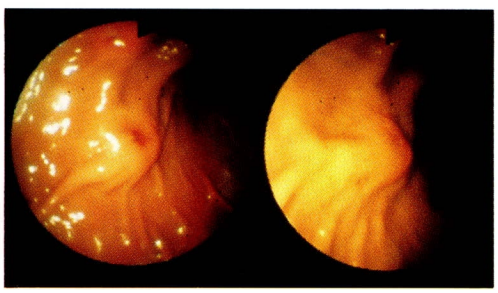

a　Figure—2　b

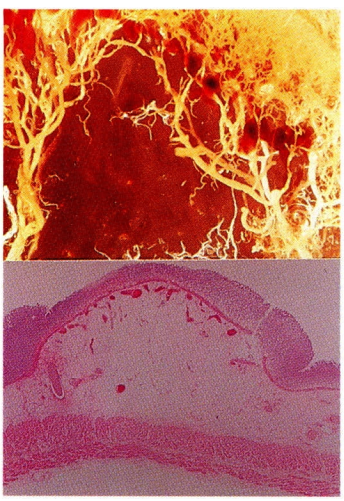

a

b

Figure—10

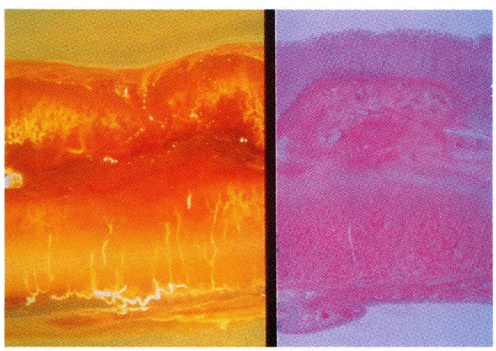

a　Figure—12　b

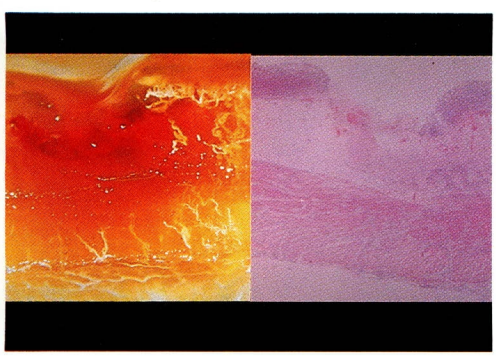

a　Figure—11　b

a

b

Figure—13