

症 例

内視鏡下生検時の排膿により治癒した横行結腸周囲膿瘍の1例

深澤貴子, 中村利夫, 木俣博之, 丸山敬二,
宇野彰晋, 東 幸宏, 林 忠毅, 今野弘之,
中村 達

要旨: 横行結腸周囲膿瘍において大腸内視鏡下生検時に排膿を確認の後, 治癒した症例を経験した。症例は59歳女性, 右下腹部痛にて当院を受診し, 腹部CTで肝彎曲部周囲の結腸壁の肥厚と周辺脂肪組織の濃度上昇を認め, 横行結腸周囲膿瘍が疑われた。大腸内視鏡検査で同部位に発赤を伴う正常粘膜に覆われた隆起を認め, 生検すると膿汁が流出した。内視鏡検査後より症状は軽快し, 発症1カ月後の腹部CTでは前回指摘された炎症所見は消失していた。この後結腸周囲膿瘍の再発は認めていない。今後の治療的利用の可能性を鑑み報告する。

Key words 結腸周囲膿瘍/大腸内視鏡/ドレナージ

I 緒 言

結腸周囲膿瘍は比較的良く経験する疾患であるがその原因は多種多様であり, ドレナージのため外科手術が必要となる場合も少なくない。今回われわれは, 結腸憩室炎が原因と考えられる結腸周囲膿瘍に対し大腸内視鏡を施行し, 生検時に排膿を認め, 外来通院のみで治癒した症例を経験した。これまでこのような報告は少なく, 今後の治療的利用の可能性を鑑み報告する。

II 症 例

患者: 59歳, 女性。

主訴: 右下腹部痛。

既往歴, 家族歴: 特記すべきことなし。

現病歴: 2001年3月23日より右下腹部痛, 微熱を自覚し, 3月26日当院を受診した。

現症: 血圧; 112/60 mmHg, 脈拍; 72/分, 体温; 37.2°C, 表在リンパ節; 触知せず, 腹部; 右下腹部か

ら臍横部にかけて圧痛を認め, この部位に一致して硬結を触知した。筋性防御, 反跳痛は認めなかった。

来院時検査所見(2001年3月26日): 白血球数の増加(9200/ μ l)を認めた。CEA, CA 19-9は基準範囲内であった。

腹部CT検査所見(Figure 1-a): 肝彎曲部周囲の結腸壁の肥厚と周辺脂肪組織の濃度上昇を認め, これらは境界の不明瞭な腫瘤状を呈していた。また, 右側結腸に憩室と思われる結腸壁外へのair突出像が多発していた。

大腸内視鏡検査(Figure 2): 右側結腸に憩室が多発していた。肝彎曲部肛側に正常粘膜に覆われた立ち上がりなだらかな半周性の隆起を認めた。頂点は発赤しており, 中央部に膿苔の付着を認めた。同部位を生検すると灰白色の膿汁が流出し, 隆起部が縮小した(Figure 3)。生検標本の組織学的検査では好中球の著明な浸潤が認められた。

経過: 大腸内視鏡検査後より右下腹部痛は軽減し, 36°C台に解熱した。抗生物質の投与および入院加療は必要としなかった。4月20日腹部CT検査(Figure 1-b)では, 前回の腹部CT検査で見られた壁肥厚や周辺脂肪組織の濃度上昇は消失しており, 同日行った血液検査所見では白血球数は正常化していた。以上の経過より, 肝彎曲部周囲結腸の憩室膿瘍が, 内視鏡下生検により腸管内腔にドレナージされ治癒したものと推測した。この後結腸周囲膿瘍の再発は認めていない。

Gastroenterol Endosc 2003; 45: 2100-3.

Atsuko FUKAZAWA

A Case of Abscess of the Transverse Colon Treated by Endoscopic Drainage.

浜松医科大学 第2外科

別刷請求先: 〒431-3192 静岡県浜松市半田山1-20-1

浜松医科大学 第2外科 深澤貴子

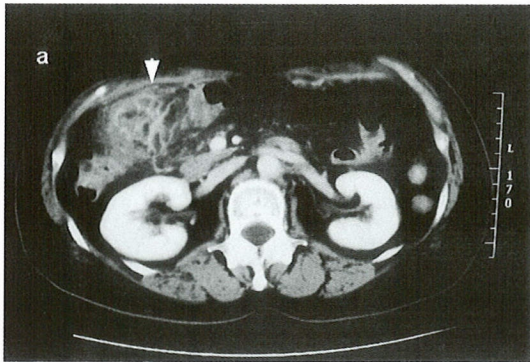


Figure 1-a Abdominal CT findings on March 26: The abdominal CT demonstrated the localized thickening of the colonic wall and the increased density in the pericolic fat around the hepatic flexure (arrow head). Multiple air-filled diverticula were shown in the neighborhood.

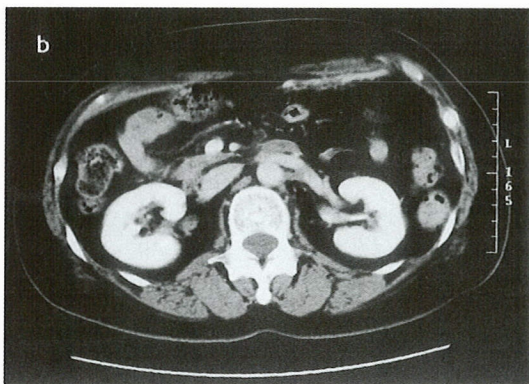


Figure 1-b Abdominal CT findings on April 20: The inflammatory findings observed in the previous CT were almost disappeared.

III 考 按

結腸周囲膿瘍は、虫垂炎、憩室炎に合併するほか、大腸癌や炎症性腸疾患、または糖尿病等の全身疾患や癌化学療法における易感染性等の様々な原因で発生する^{1)~3)}。右側結腸の周囲に発生する膿瘍としては、虫垂炎による回盲部周囲膿瘍の報告が最も多く、第二は結腸憩室炎によるものである⁴⁾。腸管外の基礎疾患を有する例でも、虫垂炎、結腸憩室炎が原因となる場合が多いと思われる。

自験例では、右下腹部痛という非特異的な症状が3日間持続した後に来院し、初診時に圧痛部位に一致して腫瘤様の硬結を触知した。腹部CT検査において肝彎曲部の炎症性腫瘤以外に明らかな腹腔内膿瘍の形成はなく、右側結腸に多発する憩室症を認めた。大腸内

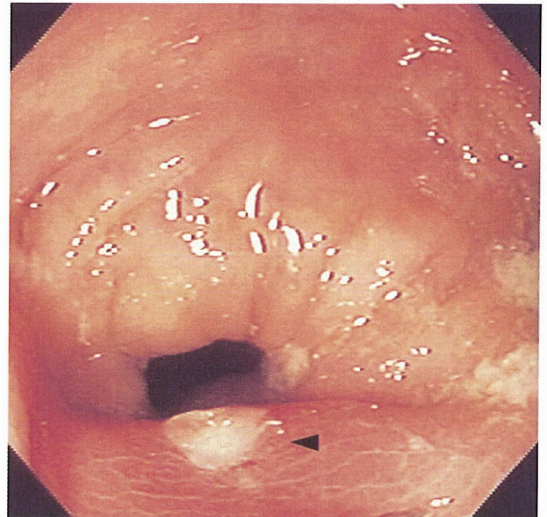


Figure 2 Colonoscopy revealed a hemispherical smooth protrusion covered with normal mucosa in anal side of the hepatic flexure. The biopsy of the top of this protrusion led to drain grayish white pus into the colonic lumen.

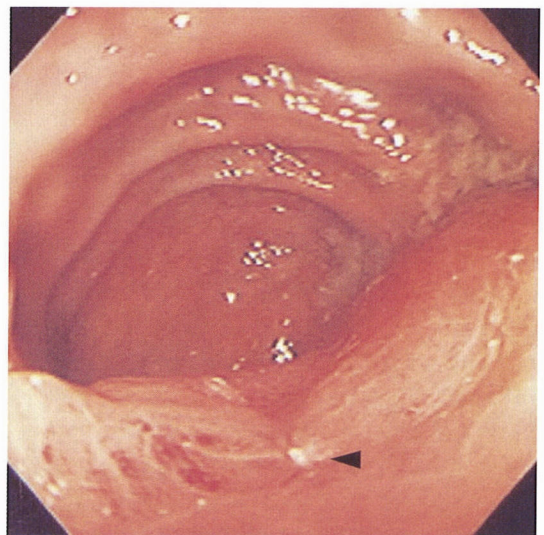


Figure 3 The protrusion was apparently reduced after the biopsy.

視鏡検査では粘膜下腫瘍様の隆起とその表面の発赤を認め、頂部には膿苔が付着しており、これまで報告された盲腸周囲膿瘍の内視鏡による観察所見^{5)~8)}と類似していた。また生検を施行すると灰白色の膿汁が流出、隆起部が縮小し、経過中に抗生剤の投与を行わずに軽快した。これらのことから、憩室炎によって発生した粘膜下の膿瘍が粘膜隆起部の生検によりドレナージされ、炎症が沈静化したと推測された。

結腸憩室症は全注腸検査施行患者の9.4%、大腸癌2次検診受診者の20%程度にみられ、近年食生活の欧米化等にもない増加傾向にある^{9),10)}。憩室炎は欧米では結腸憩室保有者の30%前後に本邦でも6~16%に発生するとされ、穿孔、瘻孔形成などの合併症が発生すると外科的治療が必要となる場合がある^{11)~13)}。

憩室炎の発生機序として、憩室内に流入した大腸内容物が憩室の細い頸部から腸管内に排出されず細菌増殖が起こることが挙げられる。大腸憩室は大多数が仮性憩室であり壁が薄いため、強い炎症が持続すると漿膜が破綻し結腸周囲の脂肪組織に炎症が波及するが、汎発性腹膜炎への進展は少なく、局所的な腹膜炎や膿瘍形成にとどまることが多い¹⁰⁾。右側結腸型の場合急性虫垂炎との鑑別が問題となるが、憩室炎と診断されればまず入院安静の上、絶食補液、抗生剤投与といった保存的治療が行われる。汎発性腹膜炎を呈した場合、保存的治療に反応しない膿瘍形成等は手術適応となる^{14)~17)}。

右側結腸憩室炎を原因とする結腸周囲膿瘍に対し内視鏡的な排膿が確認された報告例は、医学中央雑誌にて検索しえた限りでは1983年からの20年間で3例に過ぎない^{5),6),18)}。また類似した病態と考えられる虫垂炎に伴う盲腸周囲膿瘍に対し内視鏡的に排膿が確認された報告例は7例であった。ほとんどの症例が自験例と同様、生検施行時等に排膿が確認され、排膿後には膿瘍の縮小あるいは炎症所見の改善が認められていた。送気や吸引操作による管腔内の圧変化により自然排膿した症例^{5),9)}も含まれているが、どの程度の頻度で自然排膿が起こるのかは不明である。また、憩室炎症例3例中2例で排膿確認後に手術が行われた^{5),18)}。1例は保存的療法中に症状が増悪したためであり、1例は根治治療目的であった。自験例では、排膿後より症状、炎症所見ともに改善し、約1カ月後の腹部CT検査でも炎症所見は消失しており、1年6カ月後の現在も症状の再発は認めておらず、内視鏡下での排膿のみで治療的に有効であった。

盲腸周囲膿瘍と同様に、右側結腸型の憩室炎において内視鏡的に表面に発赤や膿苔を伴う隆起を認めた場合、同部位からのドレナージにより炎症所見の改善を図れる可能性がある。自然排膿により治癒する症例もありうるが、腸管外に排膿が起これば腹膜炎を起こし重症化することは想像に難くない。現時点では生検等で偶発的に排膿された症例のみであり、必ずしも内視鏡的ドレナージ単独で根治が可能かどうかの検討はできないが、少なくとも一時的な症状の改善を図ることができた。左側結腸型の憩室炎では穿孔、狭窄形成等

の重篤な合併症が危惧され^{9),17)}、また右側結腸型でも全身の炎症所見、局所の腹膜炎の程度、膿瘍形成の部位や大きさによっては、内視鏡的ドレナージにより合併症を引き起こす場合も想起されるが、慎重に症例を選ぶことにより観血的治療の回避や入院期間短縮の可能性が示唆された。

IV まとめ

横行結腸周囲膿瘍に対し大腸内視鏡下生検時に排膿を確認し、他の保存的治療の関与なく治癒した症例を経験したので、治療の利用の可能性を鑑み報告した。

文 献

1. 永井 隆, 富沢 貴, 吉江康正ほか. methicillin resistant staphylococcus aureusによるS状結腸周囲膿瘍を形成した糖尿病の1例. 糖尿病 1990; 33: 757.
2. 竹下政一, 相良勝郎, 宮瀬秀一ほか. S状結腸周囲膿瘍をきたした虚血性大腸炎の1例. 臨床と研究 1988; 65: 1863.
3. Kourousis C, Samonis G, Androulakis N et al. Successful conservative treatment of neutropenic enterocolitis complicating taxane-based chemotherapy: a report of five cases. Am J Clin Oncol 2000; 23: 309.
4. 大久保和明. 腹腔内膿瘍のドレナージ. 臨床外科 1993; 48: 483.
5. 花立史香, 水野洋一, 北村達也. 回盲部周囲膿瘍の内視鏡所見—内視鏡にて腸管腔への排膿が観察された2例—. Gastroenterol Endosc 1995; 37: 2806.
6. 内田 潔, 佐々木真, 松岡恭子ほか. 内視鏡下生検にて排膿を認めた盲腸周囲膿瘍の1例. 消化器内視鏡 1999; 11: 953.
7. 木村聖路, 鈴木和夫, 相澤 中ほか. 内視鏡下生検にて排膿を確認した盲腸周囲膿瘍の1例. 日本大腸肛門病学会誌 2000; 53: 44.
8. 安藤貴志, 磯崎 豊, 霜澤 真ほか. 内視鏡下に排膿を確認し得た盲腸周囲膿瘍の1例. Gastroenterol Endosc 2002; 44: 155.
9. 北郷邦昭, 河相開流, 竹内浩紀ほか. 結腸憩室症と結腸憩室疾患. 臨床外科 1999; 54: 1541.
10. 島津久明, 有本之嗣, 石沢 隆ほか. 大腸憩室症. 臨床と研究 1988; 64: 3764.
11. 井上幹夫, 吉田 豊, 笹川 力ほか. 大腸憩室疾患の疫学と臨床. 外科 1984; 46: 1003.
12. 吉田 豊, 佐々木大輔. 大腸憩室疾患の病態生理. 外科 1984; 46: 1011.
13. 寺本龍生, 杉野吉則. 憩室症と憩室炎. 大腸外科. 安富正幸, 武藤徹一郎, 馬場正三編, 医学書院, 東京 1999; 119.
14. 伊藤 久, 立川 勲. 急性虫垂炎・大腸憩室炎. 外科治療 1992; 67: 50.
15. 林 哲二, 杉原健一. 急性虫垂炎と憩室炎. 外科 1999; 61: 1513.
16. Morson BC. Pathology of diverticular disease of the colon. Clin Gastroenterol 1975; 4: 37.
17. Sugihara K, Muto T, Morioka Y et al. Diverticular disease of the colon in Japan. Dis Colon Rectum 1984; 27: 531.

18. 高階 幹, 野澤慶次郎, 藤田正信ほか. 術前内視鏡にて排膿が観察された上行結腸憩室穿孔による傍上行結腸膿瘍の1例. 日本大腸肛門病会誌 2000; 53: 863.

論文受付 平成14年11月20日

同 受理 平成15年5月31日

A CASE OF ABSCESS OF THE TRANSVERSE COLON TREATED BY ENDOSCOPIC DRAINAGE

Atsuko FUKAZAWA, Toshio NAKAMURA, Hiroyuki KIMATA,
Keiji MARUYAMA, Akihiro UNO, Yukihiro HIGASI,
Tadataka HAYASHI, Hiroyuki KONNO AND Satoshi NAKAMURA

Hamamatsu University School of Medicine, the Second Department of Surgery.

A 59-year-old woman visited to our hospital because of right lower abdominal pain. The computed tomography (CT) findings; localized thickening of the colonic wall and increased density in the pericolic fat around the hepatic flexure were compatible with pericolic abscess. Colonoscopy revealed a smooth hemispherical protrusion covered with normal mucosa on the anal side of the hepatic flexure and then drainage of pus into the colonic lumen was observed from the top of the lesion at biopsy. Her symptoms were almost disappeared day after colonoscopy and the CT findings one month later were ameliorated without admission. Colonoscopic intraluminal drainage would be useful for the treatment of pericolic abscess.