外科的治療を要したhyperreactio luteinalis の1 例

メタデータ	言語: jpn 出版者: 静岡産科婦人科学会 公開日: 2014-12-15 キーワード (Ja): キーワード (En): 作成者: 田中, 綾子, 金井, 督之, 江口, 正信, 坂本, 愛子, 鈴木, 泉, 深瀬, 正人, 内藤, 成美, 門, 智史, 辻井, 篤 メールアドレス: 所属:
URL	http://hdl.handle.net/10271/2631

静岡産科婦人科学会雑誌（ISSN 2187-1914）
2012 年第 1 巻 第 1 号 3 頁

外科的治療を要した hyperreactio luteinalis の 1 例

A case of huge hyperreactio luteinalis required surgery

沼津市立病院産婦人科 [1)]、佐賀社会保険病院産婦人科 [2)]
沼津市立病院臨床検査科病理 [3)]
田中綾子 [1)]、金井督之 [2)]、江口正信 [3)]、坂本愛子 [1)]、鈴木泉 [1)]
深瀬正人 [1)]、内藤成美 [1)]、門智史 [1)]、 辻井篤 [1)]

Department of Obsterics and Gynecology, Numazu City Hospital[1)]
Department of Obsterics and Gynecology, Saga Social Insurance Hospital[2)]
Department of Pathology, Numazu City Hospital[3)]
Ayako TANAKA, Tadayuki KANAI, Masanobu EGUCHI,
Aiko SAKAMOTO, Izumi SUZUKI, Masato FUKASE,
Narumi NAITO, Satoshi KADO, Atsushi TSUJII

キーワード：hyperreactio luteinalis、multiple theca lutein cysts、
ovarian hyperstimulation syndrome、ovarian tumor

〈概要〉

【緒言】hyperreactio luteinalis（HL）は hCG によって両側卵巣が多房性に腫大する反応性の変化である。HL は大きさや持続期間が様々で腫瘍との鑑別が必要となる。今回我々は外科的治療を要した巨大な HL を経験したので報告する。【症例】24 歳、1 経妊 0 経産。自然妊娠成立し、初期エコーでは卵巣腫大の指摘なし。その後未受診で経過し、3 ヶ月後に突然の下腹痛と大量の性器出血を認め当院へ救急車搬送された。来院時子宮内に胎児像はなく、腹腔内を占拠する 33cm の多房性嚢胞をみとめた。腫瘍圧迫による低酸素血症を認めたため緊急手術（左付属器切除、右卵巣腫瘍摘出）を施行。腫瘍重量は左 5600g、右 7050g で組織学的に HL と診断された。【考察】HL は基本的に保存的治療であるが、手術となる場合は可能な限り迅速病理診断を用いて過剰切除を控えたい。

〈緒言〉

妊娠中の卵巣腫大は 0.19％にみられるが、そのうち悪性腫瘍の割合は 0.93％と低く、そのほとんどが良性とされる [1)]。その中には腫瘍ではなく妊娠終了後に卵巣腫大が正常化する反応性の変化も含まれ、これらの病態のひとつに hyperreactio luteinalis（＝黄体化過剰反応、以下 HL）がある。HL は hCG によって両側卵巣が多房性に腫大する反応性の変化で、卵巣は多数の benign theca lutein cysts から成り、保存的治療が基本とされている [2)]が、妊娠終了後も長期間嚢胞が持続するものや巨大化するものは稀である。

今回われわれは妊娠を契機に著明な卵巣増大をみとめた HL 症例を経験した。腫瘍圧迫による低酸素血症で外科的治療を要するほどの巨大な HL であったので文献的考察を加えて報告する。

〈症例〉

24 歳、1 経妊 0 経産（初期中絶 1 回）

妊娠初期に近医で正常妊娠（9 週）と診断されたが、その後は未受診となっていた。腹部膨満を自覚していたが妊娠のせいと思い放置していたところ、突然下腹痛と大量の性器出血を認め当院へ救急車搬送された。

来院時は経過から妊娠 24 週ごろと推定されたが実際の腹部ははるかに大きく、剣状突起まで達する腹部膨隆（図 1）と著明な下肢浮腫をみとめた。子宮内に胎児像がなく腟内の凝血塊にも妊娠組織を確認できなかったが、血中 hCG は 10427 mIU/ml と高値であったため自然流産と診断した。また、経腹超音波検査では腹腔内に巨大な多房性腹部腫瘤（図 2）を認め、CT で両側卵巣由来と診断された。腫瘤の最大径は 33cm であり、多房性の個々の嚢胞サイズは 8～12cm であった（図 3）。また下肢浮腫に加えて低酸素血症（PaO2＝68.8 Torr, room air）を呈していた（表 1）が胸水や肺塞栓の所見はなく、腫瘍の胸部圧迫による呼吸障害と考えられた。全身状態改善のため同日緊急手術を施行した。開腹時の所見（図 4）は両側卵巣に巨大な多房性嚢胞をみとめ、嚢胞は一つ一つが比較的大きさが揃っていた。嚢胞内容液は淡黄色透明・漿液性で、肉眼的に充実性部分はみとめなかった。子宮は鶏卵大で、流産として矛盾しない所見であった。CT 上巨大な多房性腫瘍をみとめ、短期間で増大したことから悪性または境界悪性の粘液性腫瘍を疑い、左付属器切除術、右卵巣腫瘍摘出術、子宮内容除去術を施行した。内容液も含めた卵巣重量は左 5600 g、右 7050 g であった。

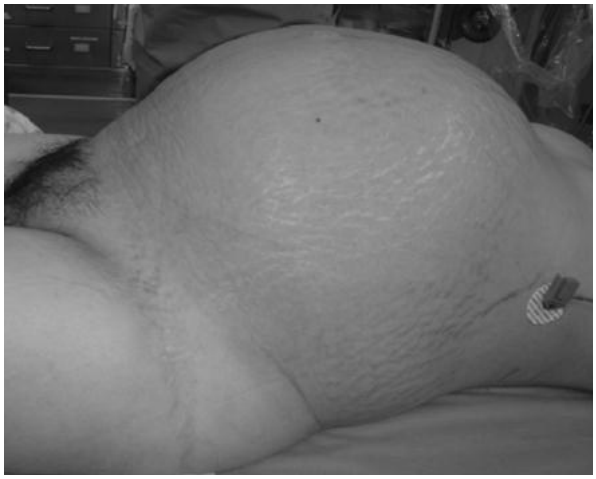

図 1

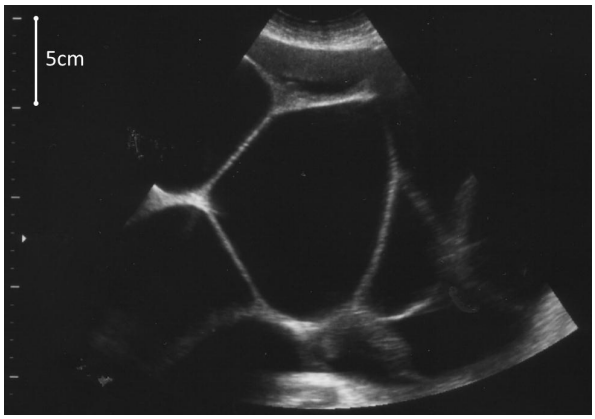

図 2

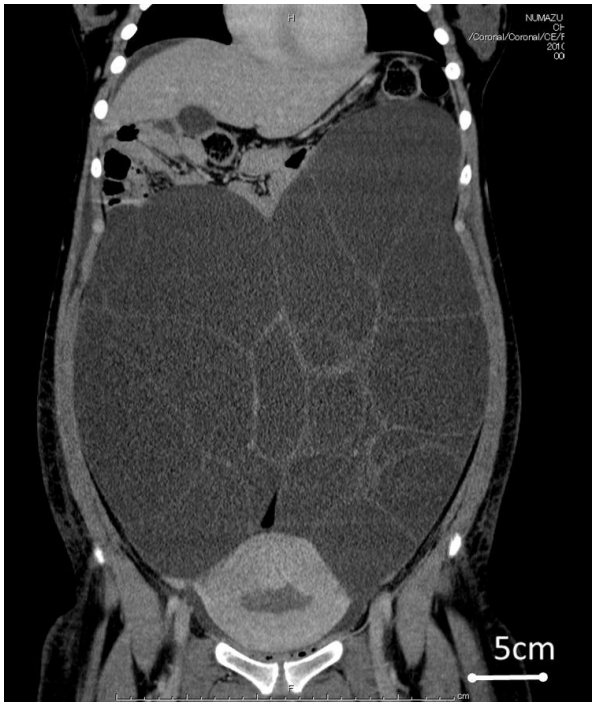

図 3

表 1

動脈血液ガス分析
(room air)

pH	7.48	
pCO_2	39.2	Torr
pO_2	68.8	Torr
BE	+5.0	mEq/l
HCO_3	28.5	mEq/l

尿検査

蛋白	2+
糖	-

血液検査

Hb	8.4	g/dl	PT	11.6	sec
WBC	10100	/μl	APTT	24.6	sec
PLT	27.8	$\times 10^4$/μl	D-dimer	10.42	μg/ml
TP	5.0	g/dl	hCG	10427	mIU/ml
Alb	2.6	g/dl	CA125	395	U/ml
LDH	237	IU/l	CA19-9	8.0	U/ml
BUN	6.0	mg/dl	CEA	5.0	ng/ml
Cre	0.68	mg/dl			
CRP	1.6	mg/dl			
Glucose	88	mg/dl			

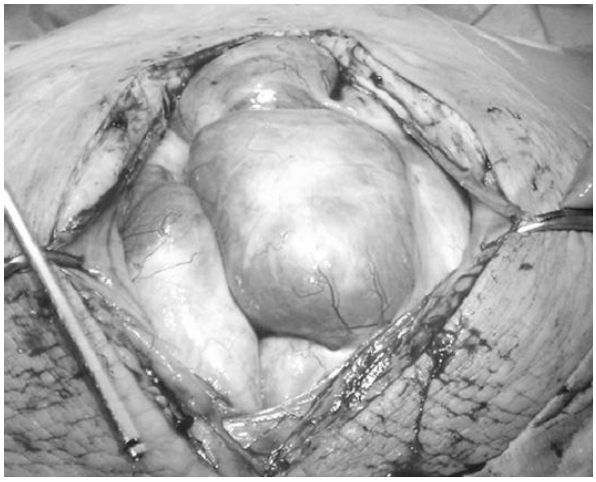

図 4

術後の病理学的所見では、卵巣は個々の嚢胞を取り囲むように黄体化した内莢膜細胞、顆粒膜細胞がみられ、間質には軽度の浮腫をみとめた（図 5、6)。悪性所見はなく、HL に矛盾しない所見であった。また子宮内容物は脱落膜組織のみで、胞状奇胎などの絨毛性疾患を疑う所見は認めなかった。以上より、自然流産に伴った HL と診断した。術後は低酸素血症や下肢の浮腫は速やかに軽快し、退院時には温存卵巣の再腫大はみられなかった。

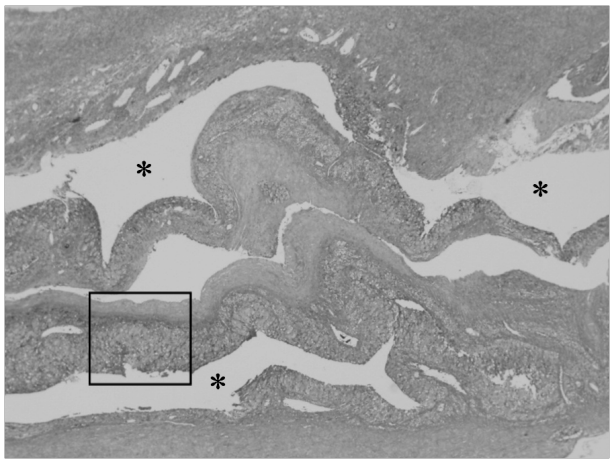

図 5

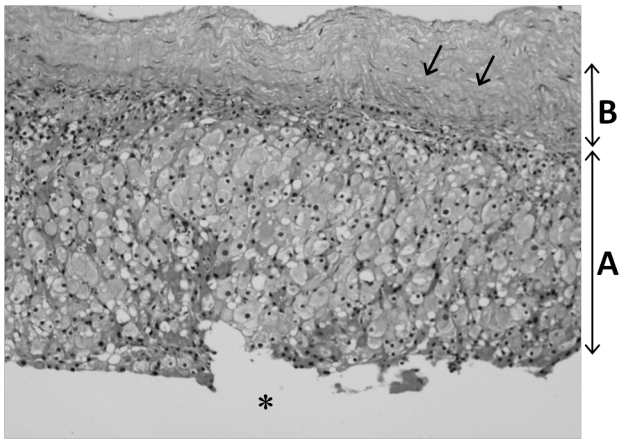

図 6

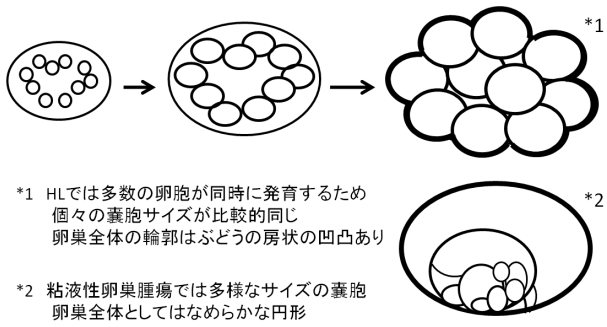

図 7

〈考察〉

HL は hCG によって両側卵巣が多房性に腫大する反応性の変化で、臨床的に theca lutein cysts（ルテイン嚢胞）として知られている[3)4)5)]。卵巣腫大が両側性でかつ多房性であり、

hCG 上昇という特異な内分泌環境にある場合は HL が強く疑われる[6]。本症例ではみられなかったが HL の特徴として 25%～30%の症例で男性化症候（多毛、にきび等）を呈し、診断の一助となる[2)4)]。

HL は妊娠中のどの時期にも起こりうるとされ、妊娠に伴う HL49 例のうち 16%が first trimester に、14%が second trimester に、54%が third trimester に、16%が産褥期にみられたとの報告がある[2]。とくに first trimester における HL は OHSS（ovarian hyperstimulation syndrome）といわれる[6]。OHSS と HL とは排卵誘発剤の有無、発症時期（妊娠初期か中期以降か）や随伴症状（胸腹水の有無）によって区別する報告があるが、これまでに排卵誘発既往のない OHSS や胸腹水合併の HL[7)8)]など必ずしも典型的ではない例もあり、いずれも病理学的所見が同じ[9)10)]であることから OHSS は HL の一部分と考える意見[11)]もある。妊娠初期の HL（＝OHSS）では血管透過性の亢進などで胸腹水などを伴い臨床的に診断がつきやすく、保存的治療の方針も広く認知されている。一方、中期以降の HL では卵巣腫大以外の随伴症状が少なく、多房性卵巣腫瘍との鑑別が必要になる。とくに短期間で増大したり、hCG 低下後も卵巣腫大が長期化する場合は悪性腫瘍が疑われ、診断のために卵巣摘出がおこなわれた報告例が散見される[2)11)]。CA125 などの腫瘍マーカーは妊娠中の評価が難しいため画像での判断がより重要となる。HL は多数の卵胞が同時に発達した病態のため多房性嚢胞の個々の大きさが揃ってブドウの房状にみえ、正常卵巣の輪郭を残していないのが特徴である[11]。これに対して多房性卵巣腫瘍では基本的に 1 つの腫瘤内部が多数の隔壁で分けられ大小さまざまな嚢胞をみとめ、卵巣全体として円形の輪郭を残している[12]（図 7）。

これまでの報告例では HL の大きさは卵巣全体で 3cm[4)]～37cm[2)]、個々の嚢胞が 1cm～5.5cm[13)]と様々であり、大きさによる腫瘍との鑑別は困難である。本症例は卵巣全体で 33cm、内部の個々の嚢胞が 8～12cm と巨大なものであったが、輪郭は図 4 のようにブドウの房状となっていた。

HL は hCG に対する卵胞の過剰反応であり、かつては hCG が異常高値の病態（絨毛性疾患や多胎妊娠、排卵誘発など）で起こりやすいと考えられていたが、hCG が基準範囲内の正常妊娠でも報告例が増加[11)]したことから hCG に対する感受性の高さが指摘されるようになった。Guillaume らは 4 回の自然妊娠で OHSS（＝妊娠初期の HL）を繰り返した症例の FSH receptor を解析し、遺伝子変異がみられたと報告している[3]。変異型の FSH receptor では通常反応しないはずの hCG によって細胞内シグナルが活性化され、hCG も FSH と同様の働きをする。そのため本来 FSH 低下により閉鎖していくはずの卵胞でも無差別な卵胞刺激が起こり、結果として過剰な卵胞発育・腫大が起こる[14]。HL を繰り返す症例のなかには FSH receptor の遺伝子変異の関与[6)]が考えられており、本症例でも将来妊娠時に再度 HL を起こす可能性が示唆された。

HL では必ずしも hCG 値に相関して卵巣腫大が起こるわけではない。hCG 低下中でも一時的に卵巣が増大した例や、hCG が陰性化してから卵巣が正常化するまで 15～18 週もの長期を要した例がある[3]。本症例も流産で hCG 上昇が停止したと推測されるにもかかわらず卵巣腫大が高度であった。HL は最終的には全例

で卵巣が縮小・正常化するものの、大きい lutein cyst ほど縮小するのに時間を要する傾向があり、巨大な HL の場合は 4～5 カ月はかかるものと考えられる[3]。

保存的治療が原則でも、茎捻転や破裂などの急性腹症を起こした例や巨大腫瘤により呼吸障害が出現した例[7]のように手術が避けられない症例は存在する。手術を要する場合はまず楔状切除で術中迅速病理検査をおこない、HL と診断できれば嚢胞の穿刺・吸引などで可能な限り卵巣組織を温存することが望ましいと考えられる。ただ実際には全身状態により柔軟な術式決定が必要となるだろう。本症例では巨大化した腫瘍による呼吸障害の改善が最優先で迅速病理が可能な時間帯まで待機できなかったこと、未受診で経過が不明であったこと、術前に HL を鑑別診断に挙げられなかったことなどから片側の付属器切除を選択せざるを得なかった。本症例を通して HL の疾患概念を広め、今後同様の症例を経験する際に HL を鑑別に挙げられることが大切と思われた。

結論

流産と呼吸苦を契機に発見され、外科的治療を要した巨大 HL の一例を経験した。hCG が上昇する環境下で両側性かつ多房性の卵巣腫大を認める場合は、HL をまず念頭におき待機的に経過観察可能かどうかを検討すべきである。また、手術を要する場合は可能な限り迅速病理診断下でおこない、病変の過剰切除にならないよう心がけたい。

本論文の内容は平成 22 年度静岡産科婦人科学会秋期学術集会で発表した。

図表の脚注

（図 1）術前腹部所見
剣状突起まで達する腹部膨隆、下肢~外陰部までの著明な浮腫をみとめる。

（図 2）経腹超音波所見
腹腔内を占拠する多房性嚢胞だが、あきらかな充実部は認めない。

（表 1）入院時検査所見

（図 3）造影 CT（冠状断）
両側卵巣の腫大で、内部の嚢胞サイズは比較的揃っている。
子宮は流産後で軽度腫大している。

（図 4）開腹所見
ぶどうの房状に多数の嚢胞がみられる。

（図 5）卵巣 HE 染色×40
嚢胞が多数形成されている。嚢胞内腔を＊で示す。

（図 6）卵巣 HE 染色×400
図 5 の囲み部分を拡大。嚢胞＊を取り囲むように黄体化した内莢膜細胞、顆粒膜細胞（A）がみられる。間質（B）には軽度の浮腫（↓）を認める。

（図 7）肉眼所見の鑑別点

〈参考文献〉

1) Leiserowitz GS, Xing G, Cress R, et al. Adnexal masses in pregnancy: how often are they malignant? Gynecol Oncol. 2006; 101(2): 315-321
2) Wajda KJ, Lucas JG, Marsh WL Jr. Hyperreactio luteinalis. Benign disorder masquerading as an ovarian neoplasm. Arch Pathol Lab Med. 1989; 113: 921-925
3) Montz FJ, Schlaerth JB, Morrow CP.

The natural history of theca lutein cysts. Obstet Gynecol. 1988; 72(2): 247-251

4) Leon Speroff, Marc A.Fritz. Clinical Gynecologic Endoclinology and Infertility 7th edition. Lippincott Williams & Wilkins 2005; 276-277, 506, 1198

5) 小西郁生. 婦人科疾患の診断・治療・管理 腫瘍と類腫瘍. 日産婦誌. 2009; 61(11): 563

6) Smith G, Olatunbosun O, Delbaere A, et al. Ovarian hyperstimulation syndrome due to a mutation in the follicle-stimulating hormone receptor. N Engl J Med. 2003; 349(8): 760-766

7) O'Loughlin J, Brookes CM. Massive multiple theca lutein cysts complicating nonmolar pregnancy. Aust NZ J Obstet Gynaecol. 1987; 27(2): 166-168

8) Lambers DS, Rossen B. Hyperreactio luteinalis complicating a normal singleton pregnancy. Am J Perinatol. 1996; 13(8): 491-494

9) Clement PB. Tumor-like lesions of the ovary associated with pregnancy. Int J Gynecol Pathol. 1993; 12(2): 108-115

10) Vasseur C, Rodien P, Beau I, et al. A chorionic gonadotropin-sensitive mutation in the follicle-stimulation hormone receptor as a cause of familial gestational spontaneous ovarian hyperstimulation syndrome. N Engl J Med. 2003; 349(8): 753-759

11) Schnorr JA Jr, Miller H, Davis JR, et al. Hyperreaction luteinalis associated with pregnancy: a case report and review of the literature. Am J Perinatol. 1996; 13(2): 95-97

12) 今岡いずみ,田中優美子 編著. 婦人科 MRI アトラス.秀潤社 2004; 168-169

13) Ghossain MA, Buy JN, Ruiz A, et al. Hyperreactio luteinalis in a normal pregnancy: sonographic and MR findings. J Magn Reson Imaging. 1998; 8(6): 1203-1206

14) Kaiser UB. The Pathogenesis of the ovarian hyperstimulation syndrome. N Engl J Med. 2003; 349(8): 729-732