単一胚盤胞移植後に成立した一卵性二絨毛膜二羊膜性双胎の1例

メタデータ	言語: Japanese 出版者: 静岡産科婦人科学会 公開日: 2014-12-15 キーワード (Ja): キーワード (En): monozygotic DD twin, single blastocyst transfer, zygosity assisted reproductive technology 作成者: 堀越, 義正, 水野, 薫子, 米澤, 真澄, 俵, 史子 メールアドレス: 所属:
URL	http://hdl.handle.net/10271/2684

静岡産科婦人科学会雑誌(ISSN 2187-1914)
2013 年第 2 巻 第 1 号 16 頁

単一胚盤胞移植後に成立した一卵性二絨毛膜二羊膜性双胎の 1 例

A case of monozygotic dichorionic diamniotic (DD) twin pregnancy after single blastocyst transfer

静岡市立静岡病院産婦人科 [1)]、俵 IVF クリニック [2)]
堀越義正 [1)]、水野薫子 [1)]、米澤真澄 [1)]、俵史子 [2)]
Department of Obstetrics and Gynecology, Shizuoka City Shizuoka Hospital[1)]
Tawara IVF Clinic[2)]
Yoshimasa HORIKOSHI[1)], Kaoruko MIZUNO[1)], Masumi YONEZAWA[1)], Fumiko TAWARA[2)]

キーワード：monozygotic DD twin、single blastocyst transfer、zygosity assisted reproductive technology

〈概要〉

単一胚盤胞移植（Single Blastocyst Transfer、以下 SBT）後にも双胎が発生することはよく知られているが、通常は一絨毛膜二羊膜性（MD）双胎である。今回我々は、SBT 後に超音波診断で二絨毛膜二羊膜性（DD）双胎と診断し、出生後に遺伝子解析を行い、一卵性の DD 双胎と証明した症例を経験したので報告する。症例は 39 歳 0 経妊 0 経産。男性不妊のため、前医で Gardner 分類 4BB の胚盤胞 1 個を移植して妊娠成立し、当院へ紹介となった。妊娠 7 週の初診時に経腟超音波検査で DD 双胎と診断した。妊娠 30 週より切迫早産のため入院管理となり、32 週に妊娠高血圧症候群を発症、33 週 1 日に高位破水し、34 週 0 日に羊水混濁が出現したため、帝王切開術で児を娩出した。児は両児ともに男児で 1828g と 1990g、先天異常は認めなかった。胎盤は融合していたが、絨毛膜・羊膜ともに 2 枚ずつに分かれ、病理学的にも DD 双胎と診断した。両親のインフォームド・コンセントを得て、遺伝子解析による卵性診断を行った結果、両児間の遺伝子型は全て一致し、一卵性であると証明された。

最近は SBT 後に DD 双胎が成立した報告が散見されており、これらは Hatching 進行中の胚の分離に関連している可能性が示唆されている。

〈緒言〉

複数胚移植による多胎妊娠、それに伴う周産期リスクが指摘されて以来、胚移植数を減ずる必要性とともに、技術の向上により胚盤胞まで培養することが可能となり、多くの高度生殖補助医療（Assisted Reproductive Technology、以下 ART）施設で SBT を実施するようになった。その結果、二卵性以上の多胎妊娠は減少したが、多胎妊娠が皆無となることはなく、一卵性双胎の増加が指摘されるようになった。ART における一卵性双胎の発生頻度は、Day3 の胚移植で 0.72～1.88%[1-3)]、胚盤胞移植で 2.7～13.2%と報告されている [4)]。一卵性双胎の自然発生頻度が約 0.4%であることと比較すると

高率である。

これまで一卵性双胎では、DD 双胎は受精後 3 日以内、MD 双胎は受精後 4～7 日目、一絨毛膜一羊膜性（MM）双胎は受精後 8～12 日目の分離で成立するとされてきた [5]。したがって、SBT 後に発生する一卵性双胎は、通常 MD 双胎になると考えられる。しかし、今回我々は、SBT 後に超音波検査で DD 双胎と診断し、出生後の遺伝子解析による卵性診断で、一卵性 DD 双胎と証明した症例を経験した。当院での症例と過去の報告をふまえ、考察を交えて報告する。

〈症例〉

39 歳、0 経妊 0 経産。9 年の不妊歴があり、前医を受診した。精液所見において、精子数が 500～3900 万/ml、運動率が 20～51%と変動が激しく、不妊原因の一つに男性因子があると考えられたため、体外受精 （IVF）の方針となり、Clomid-hMG にて排卵誘発を行い、採卵を施行した。2 個中 1 個が受精し、5 日目に Gardner 分類で 4BB に相当する胚盤胞を凍結し、ホルモン補充周期に融解胚を移植して妊娠が成立した（図 1）。なお、融解後 4 時間でレーザーを用いた Assisted-Hatching を施行し、その 1 時間後、透明帯から胚が完全に脱出した状態で移植された。双胎妊娠成立となり、妊娠管理のため、妊娠 7 週 3 日に当院へ紹介となった。

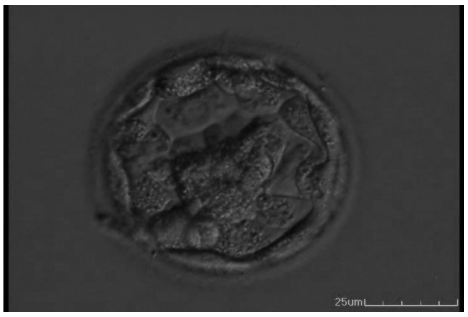

図 1：融解時の胚盤胞（Grade 4BB）

図 2：初診時の経腟超音波検査所見

初診時所見：経腟超音波検査で、子宮内の離れた場所に 2 個の胎嚢を認め、twin peak sign を形成し、DD 双胎と診断した （図 2） 。

妊娠経過：外来で経過観察していたが、切迫早産のため妊娠 30 週より入院管理となり、32 週に軽症妊娠高血圧症候群を発症し、33 週 1 日に高位破水をきたした。その後、羊水混濁が出現したため、termination の方針とし、34 週 0 日に帝王切開術にて 1828g と 1990g の男児を分娩した。両児共に先天異常は認めなかった。母体は術後 9 日目、両児は生後 45 日目に退院となった。

胎盤肉眼所見：胎盤総重量は 845g で、第 1 子側に分葉胎盤を認めた。肉眼的には両児間の胎盤の境界は明確でなく、マクロ所見からは MD 双胎、または癒合性 DD 双胎胎盤の判別は困難であった（図 3）。

胎盤病理所見：羊膜-絨毛膜-絨毛膜-羊膜の 4 層構造が確認でき、病理学的に DD 双胎であると診断した（図 4）。

卵性診断：同性の DD 双胎では、一卵性、二卵性いずれの可能性も考えられるため、院内倫理委員会の承認と、両親からのインフォームド・コンセントを得て、卵性診断を施行した。

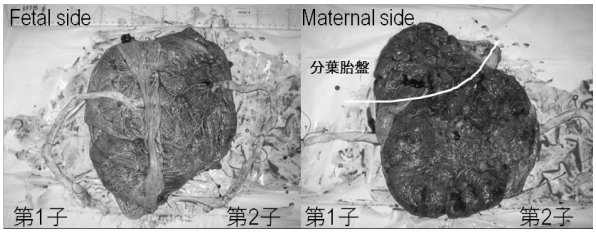

図 3：胎盤

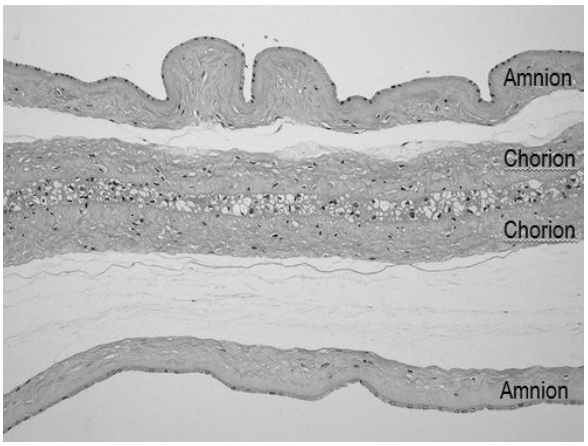

図 4　胎盤病理所見

STR locus	Child Ⅰ	Child Ⅱ
D3S1358	15/-	15/-
vWA	17/18	17/18
D16S539	10/12	10/12
D2S1338	22/24	22/24
D8S1179	11/13	11/13
D21S11	32. 2/34. 2	32. 2/34. 2
D18S51	13/17	13/17
D19S433	14/15. 2	14/15. 2
TH01	6/9	6/9
FGA	24/26	24/26
D5S818	9/10	9/10
D13S317	11/12	11/12
D7S820	10/11	10/11
TPOX	8/9	8/9
CSF1PO	10/12	10/12

表 1：両児間の遺伝子解析（STR 法）

両児の口腔内細胞を採取し、STR（Short Tandem Repeat）法による遺伝子解析を施行した結果、99.99997％の確率で同一卵子由来(一卵性双胎）と判断された（表 1）。

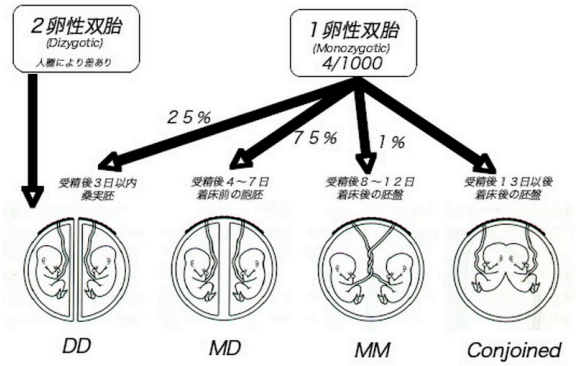

図 5：卵性診断と膜性診断(文献 5)より引用)

〈考察〉

一卵性双胎は、一般的に図 5 のように受精卵の分割する時期により 3 つの膜性のパターンになると考えられている [5]。通常、胚盤胞からの分離であれば MD 双胎になると考えられているが、本症例では、胚盤胞から DD 双胎が成立したため、従来考えられてきた原則と矛盾していることが分かる。

河内屋らの報告では、SBT 後に出産となった 3519 例のうち、35 例（0.99%）に双胎が成立し、そのうち DD 双胎は 11 例（0.31%）で、全双胎分娩症例の 31.4%が DD 双胎となっている [6]。

また、京野らは、単一胚移植後に妊娠成立した 15355 症例のうち、DD 双胎は 56 例で、全双胎妊娠症例の 27.0%であったと報告している [7,8]。このうち、報告時までに両児ともに生存して分娩となった 20 例の検討では、5 日目の胚盤胞を移植した症例が 10 例あった。また、3 例が異性を分娩したことにより、自然妊娠との合併が疑われた症例が存在した [7,8]。これらの報告から、単一胚移植の場合、Day5 の胚盤胞以降に胚が分離して一卵性 DD 双胎が発生し得ること、また、自然妊娠との合併により、二卵性 DD 双胎にもなり得ることが示唆され

著者	特徴	児の性別
Kyono et al.(2009)	新鮮胚移植(D4 桑実胚):1個移植、DD双胎	男、女
Sugawara et al.(2010)	新鮮胚移植:1個移植、DD双胎	男、女
	自然周期で凍結融解胚盤胞移植:1個移植、DD双胎	男、女
Hoorn et al.(2011)	自然周期で凍結融解10細胞期胚移植:1個移植、DD双胎	男、女

表 2：単一胚移植後の二卵性 DD 双胎成立例
-自然妊娠重複-（文献 [8]より引用・改変）

著者	特徴	転機	卵性診断
自験例	D5 4BBの凍結融解胚盤胞移植(AHあり)	妊娠・出産	有
Shibuya et al.(2012)	D5 1個の凍結融解後のHatching進行中の胚盤胞内で2個の外細胞塊と2個の内細胞塊を確認	妊娠・出産	無
Doshida et al.(2012)	D4 初期胚盤胞移植	妊娠・出産	有
Miyauchi et al.(2011)	1個の新鮮胚盤胞移植	妊娠・出産	無
	1個の凍結融解胚盤胞移植	妊娠・出産	有
Tokunaga et al.(2010)	D5 5BCの凍結融解胚盤胞移植(AHあり)	妊娠・出産	有
Meintjes et al.(2001)	Hatching進行中の1個の外細胞塊の中に2個の内細胞塊を確認 他の胚盤胞と合わせて2個移植⇒2卵性3絨毛膜性品胎	妊娠・減数・IUFD 33週単胎継続	無
Van Langendonckt et al.(2000)	D5 1個のHatching進行中の新鮮胚盤胞内で2個の外細胞塊と2個の内細胞塊を確認 他の胚盤胞と合わせて2個移植⇒2卵性3絨毛膜性品胎	妊娠・流産	無

AH:Assisted-Hatching

表 3：単一胚移植後の一卵性 DD 双胎成立例
（文献 [8]より引用・改変）

た。しかし、両者の報告は多施設共同調査のため、いずれも妊娠初期の超音波検査による膜性診断と出生後の性別のみで診断しており、胎盤組織検査や遺伝子型検査までは行っていない。

単一胚移植で DD 双胎が成立した症例報告を示す（表 2、3）。単一胚移植と自然妊娠が合併し、二卵性の DD 双胎となった症例は 4 例の報告がある [4,9,10]。いずれも異性を分娩したことにより判明したが、同性の二卵性双胎も潜在的に成立していることを考えると、自然妊娠との合併は、決して稀な事象ではないと思われる。ART の待機中、10％未満に自然妊娠が起こり得るという報告もあり [11]、予期せぬ多胎妊娠を防ぐためには、IVF の適応をより吟味する必要がある。

一卵性の DD 双胎の症例報告は 2000 年以降、自験例を含めて 8 例の報告があり、いずれも SBT 症例であった [12-17]。卵性診断を施行した症例は、自験例を含めて 4 例で、それ以外は同性の分娩、自然妊娠の否定から一卵性双胎の成立としている。

症例報告の中で、Shibuya と Langendonckt らは、Hatching 進行中の胚盤胞が外細胞塊と内細胞塊がそれぞれ 2 個に分離するのを確認しており、それを移植することで Shibuya は DD 双胎となり [12]、Langendonckt は他の胚盤胞と合わせて 2 個移植して、二卵性の三絨毛膜性品胎になったと報告している [17]。Meinjtes らは Hatching 進行中に 1 個の外細胞塊の中で内細胞塊が 2 個に分離しているところを確認し、他の胚盤胞と同時に移植して、同じく二卵性の三絨毛膜性品胎となったと報告している [16]。彼らはその機序として、移植時に 1 個の外細胞塊の中で内細胞塊が 2 個に分かれていたものが、子宮内で外細胞塊も 2 個に分離して、DD 双胎（他の胚盤胞 1 個も着床して二卵性三絨毛膜性三羊膜性品胎を形成）になったものと推測している [8,16]。また、移植はされていないものの、in vitro 下で Day5-6 の新鮮胚盤胞を観察したところ、2 個の外細胞塊と 2 個の内細胞塊に分離したのを確認したという報告もある [18]。これらは、Hatching 進行中の胚の分離の仕方が、双胎の発生および双胎の種類に関与している可能性があることを示唆している。これに関連して、京野、土信田らは新たな双胎発生の機序として、全ての双胎は胚盤胞期以降の胚の分離で成立している可能性があると考察している [8,13]。本症例では移植前の胚の分離を確認することはできなかったため、最終ピペッティング時、あるいは子宮内で細胞塊が分離したと推測される。また、今回は透明帯より胚が完全に脱出してから移植を行っており、細胞塊が分離する一つの誘因として、ピ

ペッティングなどの人為的操作が胚に何らかの影響を与えた可能性は否定できないだろう。そして、Assisted-Hatching（以下、AH）も、人為的操作の影響という点で無視はできないと考えられる。現在、AH は施設により適応基準が異なることが多く、施行方法も機械的、化学的、レーザーを用いた方法など様々あり、医療者間においても意見の一致を見ていない技術であるが、一般的に透明帯が厚い場合や、反復不成功例などに対して実施されている。本症例は、胚の凍結処理による透明帯の硬化が考えられたため、融解後 4 時間で透明帯全周にレーザー照射を行っている。以前より、AH は一卵性双胎の頻度を上昇させることが指摘されてきたが[19-21]、Hatching への作為的介入である AH が、細胞塊の分離に影響を与えているとしても不思議ではない。今後、一卵性双胎の頻度を上昇させないためにも AH の方法や適応を検討していくことも必要であろう。

以上より、ART 施行時には Hatching 前後の胚の状態を詳細に観察して評価を行い、胚操作は十分愛護的に行うよう注意することが重要であると思われる。

結論

SBT 後に成立した一卵性 DD 双胎の 1 例を経験した。従来、一卵性 DD 双胎は初期胚の分離により発生するとされてきたが、近年はそれと矛盾する報告がみられており、胚盤胞期以降、特に Hatching 進行中に胚の分離が起きて双胎が成立している可能性がある。ART 施行時には、この点に留意して、胚の状態を詳細に評価する必要がある。また、自然妊娠との合併により二卵性 DD 双胎となることもあり、IVF の適応を慎重に検討する必要もある。

SBT 後に成立する双胎は MD 双胎だけでなく、本症例のように DD 双胎の報告が見られており、今後も日常診療の場で SBT 後の DD 双胎に遭遇する機会はあるものと思われる。症例の蓄積が、一卵性双胎の発生機序の解明に繋がることを期待したい。

本論文の内容は平成 24 年度静岡産科婦人科学会秋季学術集会で発表した。

〈参考文献〉

1) Schachter M, Raziel A, Friedler S, et al. Monozygotic twinning after assisted reproductive techniques：a phenomenon independent of micromanipulation. Hum Reprod 2001；16：1264-1269
2) Alikani M, Cekleniak NA, Walters E, et al. Monozygotic twinning following assisted conception：an analysis of 81 consecutive cases. Hum Reprod 2003；18：1937-1943
3) Edward RG, Mettler L, Walters DE. Identical twins and in vitro fertilization. J In Vitro Fert Embryo Transf 1986；3：114-117
4) Sugawara N, Fukuchi H, Maeda M, et al. Sex-discordant twins despite single embryo transfer：a report of two cases. Reprod Med Biol 2010；9：169-172
5) 村越毅. 多胎妊娠の膜性診断を正確に. 臨産婦　2007；61(8)：994-1001
6) Kawachiya S, Shimada N, Kato K, et al. Incidence of dichorionic diamniotic twins after single blastocyst transfer. Fertil Steril 2008；90(Suppl)：S68
7) Kyono K, Shiotani M, Watanabe H, et al.

When is the actual splitting time of the embryo to develop a monozygotic dichorionic diamniotic (DD) twins following a single embryo transfer ? Fertil Steril 2011 ; 96(Suppl) : S275

8) 京野廣一. 双胎の新発生機序－実際に確認された事実のみからの検証－. 日 IVF 会誌 2012 ; 15(1) : 13-19

9) Kyono K, Nakajo Y, Doshida M, et al. A birth of twins－one boy and one girl－from a single embryo transfer and a possible natural pregnancy. J Assist Reprod Genet 2009 ; 26 : 553-554

10) Van der Hoorn ML, Helmerhorst F, Claas F, et al. Dizygotic twin pregnancy after transfer of one embryo. Fertil Steril 2011 ; 95 : 805.e1-e3

11) Eijkemans MJ, Lintsen AM, Hunault CC, et al. Pregnancy chances on an IVF/ICSI waiting list : a national prospective cohort study. Hum Reprod 2008 ; 23 : 1627-1632

12) Shibuya Y, Kyono K. A successful birth of healthy monozygotic dichorionic diamniotic (DD) twins of the same gender following a single vitrified-warmed blastocyst transfer. J Assist Reprod Genet 2012 ; 29 : 255-257

13) 土信田雅一, 戸屋真由美, 荒木康久, 他. 単一胚移植から発生した二絨毛膜性二羊膜性双胎 ; レビュー. 受精着床誌　2012 ; 29 : 1-4

14) 宮内彰人, 尾崎倫子, 杉本充弘. 単一胚盤胞移植後の二絨毛膜二羊膜性双胎の 2 症例. 日周産期・新生児会誌　2011 ; 47(2) : 548

15) 徳永誠, 柴原浩章, 島田和彦, 他. 単一胚盤胞移植後の一卵性二絨毛膜性二羊膜性双胎妊娠の経験. 日哺卵誌　2010 ; 27 : S60

16) Meintjes M, Guerami AR, Rodriguez JA, et al. Prospective identification of an in vitro-assisted monozygotic pregnancy based on a double-inner-cell-mass blastocyst. Fertil Steril 2001 ; 76(Suppl)1 : S172

17) Van Langendonckt A, Wyns C, Godin PA, et al. Atypical hatching of a human blastocyst leading to monozygotic twinning : a case report. Fertil Steril 2000 ; 74 : 1047-1050

18) Behr B, Milki A. Visualization of atypical hatching of a human blastocyst in vitro forming two identical embryos. Fertil Steril 2003 ; 80 : 1502-1503

19) Hershlag A, Paine T, Cooper GW, et al. Monozygotic twinning associated with mechanical assisted hatching.Fertil Steril 1999 ; 71 : 144-146

20) Sallam HN, Assisted hatching. Minerva Ginecol　2004 : 56(3) : 223-234

21) Laura A. Schieve, Susan F. Meikle, Herbert B. Peterson, et al. Does assisted hatching pose a risk for monozygotic twinning in pregnancies conceived through in vitro fertilization? Fertil Steril 2000 ; 74 : 288-294