腹腔鏡下で基本術式を施行した境界悪性卵巣腫瘍の1症例

メタデータ	言語: Japanese 出版者: 静岡産科婦人科学会 公開日: 2015-04-13 キーワード (Ja): キーワード (En): ovarian tumor, low malignant potential, laparoscopy 作成者: 高橋, 伸卓, 米田, 聡美, 久慈, 志保, 田中, 晶, 安部, 正和, 武隈, 宗孝, 平嶋, 泰之 メールアドレス: 所属:
URL	http://hdl.handle.net/10271/2740

静岡産科婦人科学会雑誌（ISSN 2187-1914）
2014 年第 3 巻 第 1 号 4 頁

腹腔鏡下で基本術式を施行した境界悪性卵巣腫瘍の 1 症例

A case of low malignant potential ovarian tumor treated by laparoscopy

静岡がんセンター　婦人科
高橋伸卓、米田聡美、久慈志保、田中晶、安部正和、武隈宗孝、平嶋泰之

Shizuoka cancer center, division of gynecology
Nobutaka TAKAHASHI, Satomi KOMEDA, Shiho KUJI, Aki TANAKA,
Masakazu ABE, Munetaka TAKEKUMA, Yasuyuki HIRASHIMA

キーワード：ovarian tumor, low malignant potential, laparoscopy

（概要）
良性卵巣腫瘍の多くは腹腔鏡下手術で行われるが、境界悪性、悪性卵巣腫瘍の場合は原則的に開腹で行われる。今回我々は腹腔鏡下で基本術式を施行した境界悪性卵巣腫瘍の 1 症例を経験したので報告する。

症例は 64 歳、卵巣癌の疑いで当院を紹介受診された。MRI では両側卵巣腫瘍を認めたが、明らかな充実成分なく、CA125 等の腫瘍マーカー値の上昇もないため、良性の両側卵巣腫瘍が疑われた。本人の手術希望あり、腹腔鏡下手術の予定となった。

迅速病理診断結果は境界悪性卵巣腫瘍疑いであった。境界悪性卵巣腫瘍の場合、子宮＋両側付属器＋大網切除まで行う方針としていたため、同手術を腹腔鏡下で施行した。ポートの数、位置等は変更せず、手術を完遂することができた。

境界悪性卵巣腫瘍に対する腹腔鏡下手術をすべての症例に適応することは難しいが、文献的に支持するものも多くみられ、選択肢の一つと考えられた。

（緒言）
近年、鏡視下手術の普及および技術の向上により、ほとんどの良性卵巣腫瘍は腹腔鏡下手術で行われている。一方、悪性卵巣腫瘍は保険適応がないこともあり、開腹手術で行われているのが現状である。しかし、術前診断で良性と考えられている場合でも、術中迅速病理診断あるいは永久病理診断で境界悪性、悪性の診断となる症例にしばしば遭遇する。

今回我々は術中迅速病理診断で境界悪性卵巣腫瘍が疑われ、腹腔鏡下で基本術式（子宮＋両側付属器＋大網切除）を施行した 1 症例を経験したので報告する。

（症例）
症例は 64 歳、2 経妊 2 経産（1C/S）。数年前から左卵巣腫瘍を指摘され、年 1 回のフォローを続けていた。左下腹部痛を認めたため、近医から前医へ受診したところ、卵巣癌の疑いで当院を紹介受診された。MRI では両側共に径 3cm 程度の卵巣腫瘍を認めたが、腹水貯留はなかった

（図１）。腫瘍は嚢胞の集簇した像を呈していたが、壁内に明らかな充実成分を認めなかった。また CA125　24U/ml、CEA　0.9ng/ml、CA19-9 9 U/ml であり、血液の腫瘍マーカー値の明らかな上昇もなく、良性の両側卵巣腫瘍が疑われた。治療方針として慎重な経過観察も提示したが、本人より手術希望があり、良性の可能性が高いことから腹腔鏡下手術の予定となった。

図 1

（術中所見）ポートは臍に 12mm、下腹部正中と側腹部に 5mm のポートを配置し、手術を開始した（図 2)。腹腔内には腹水の貯留を認めず、ダグラス窩、両側卵巣周囲を中心に生理食塩水で洗浄し、一部を細胞診として提出した。前回帝王切開の術創直下と大網、膀胱子宮窩腹膜周囲に癒着を認めたため、これらを剥離した。横隔膜下面、大網、腸管表面やダグラス窩に播種を疑う所見はなかった。子宮は正常大であったが、両側卵巣は共に 3cm 程度に腫大し、子宮広間膜後葉と癒着していた。卵巣表面は白色、平滑であり、悪性を疑う所見を認めなかった。卵巣腫瘍と子宮広間膜後葉の癒着を剥離後、腹膜の一部を切開・展開し、尿管の位置を同定した後、骨盤漏斗靭帯を 2-0Vicryl で 2 重結紮・切断した。続いて固有卵巣靭帯および卵管をバイポーラで焼灼・切断し、付属器を摘出した。両側ともに同様の手技を施行し、両側付属器をそれぞれ EZ パース（八光）に入れ、12mm のポート孔から回収した。腹腔内での腫瘍破綻はなかった。迅速病理診断の結果、腹水細胞診は陰性であったが、両側卵巣腫瘍は共に境界悪性卵巣腫瘍疑いとの結果であった。患者への術前説明では、同結果であった場合、子宮＋両側付属器＋大網切除までの基本術式を行う方針であったので、開腹への移行も考慮しつつ、安全性が確保できる状況下では腹腔鏡下で行う方針とした。大網を切除する際には術者が患者の右側（通常は左側に立つ）に立ち、術操作がしやすいように体位を骨盤高位から骨盤低位へと変更したが、ポートの数・位置は変更せず、腹腔鏡下で手術を完遂することができた。

大網切除に関しては、明らかな播種巣を認めないため、部分切除とした。その手技としては、まず大網の横行結腸付着部位を肝彎曲部から脾彎曲部に向かってモノポーラで切開し、網嚢に入り、横行結腸間膜から大網を剥離した。続いて胃大網動静脈の下側に沿ってその枝をエンシール（Ethicon）で凝固・切断し,胃から切断した。転移を疑う病巣が切除予定部位より上部にないことを確認し、横行結腸から剥離した部位の上端と胃からの切断部上端との間をエンシール（Ethicon）で凝固・切断し、大網を切除した。大網は EZ パース（八光）に入れ、12mm のポート孔から回収した。

永久病理診断結果は両側共に serous borderline tumor（図 3）であり、子宮、大網への転移等は認めなかった。病期としては Ia 期であり、追加治療は行わず、経過観察となった。

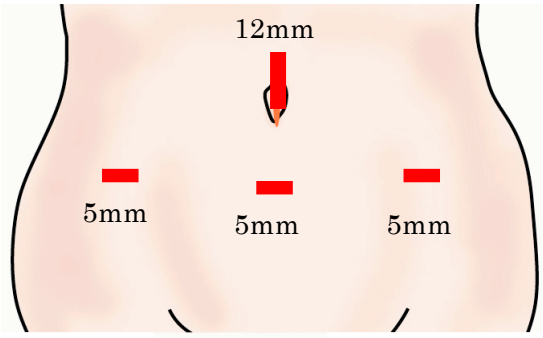

図 2

（考察）

境界悪性卵巣腫瘍は全卵巣腫瘍の 9%を占めており、組織型分類別頻度は本邦での報告では粘液性腫瘍、欧米では漿液性腫瘍が多いとされている。その臨床的特徴は予後がよい点である。4129 人を review した報告では、平均 6.7 年の観察期間でのⅠ期の再発率は 0.27%/年であり、無再発生存率は 98.2%であった。また、Ⅱ・Ⅲ期合計の再発率は 2.4%/年であった[1),2)]。

一般的に、境界悪性卵巣腫瘍を術前に診断することは困難である。診断の手段として超音波検査はスクリーニングに適しており、また、カラードップラーが有用との報告もある[3)]が、卵巣腫瘍の質的診断において最も力を発揮するのはMRI検査である。良性腫瘍と比較して悪性腫瘍を示唆する所見としては①大きさが4cm以上②充実性あるいは大きな充実性成分が存在する③壁厚が3mm以上④隔壁の厚さが3mm以上の場合、または結節を形成している場合などが挙げられる[4)]。しかし、境界悪性卵巣腫瘍の場合はこれらの特徴的な所見を伴わない場合が多く、本症例もこれらの所見を認めなかった。境界悪性卵巣腫瘍のⅠ期は術前診断で約50%が良性と診断されており、腫瘍マーカーのCA125値も約半数でしか陽性にならないされる[5)]。術式の決定目的で迅速病理診断が手段の一つとしてあるが，卵巣癌での迅速病理診断の感度，陽性的中率が92.5%，99．1%であるのに対し，境界悪性卵巣腫瘍では44．8%，65%との報告もあり，境界悪性卵巣腫瘍の術中診断は困難であることが多い[6)]。また、卵巣腫瘍の診断で腹腔鏡下手術を施行し、永久病理診断で境界悪性卵巣腫瘍と診断された割合が1.3%、卵巣癌が0.2%であったとする報告もある[7)]。

本邦の卵巣がん治療ガイドラインでは境界悪性卵巣腫瘍の治療方針は卵巣癌に準ずるとしているが、挙児希望の有無で大きく分かれ、挙児希望がある場合が妊孕性温存手術となるが、挙児希望がない場合は staging 手術として基本術式（子宮＋両側付属器＋大網切除）と腹腔細胞診＋広範囲の腹腔内検索を行うとしている。

staging手術に関しては、多くの報告がある。Winterらは、境界悪性卵巣腫瘍に対しstaging手術を施行した群と施行しなかった群に分け検討したところ、staging手術によりupstageしたものは17%、そのうちリンパ節転移によるものは6%であり、staging手術施行の有無により再発率、予後に差はなかったとしている[8)]。Camatteらも同様の検討を行い、T1腫瘍症例のstaging手術によるupstage率は17%でstaging施行の有無により再発率、予後に差はなかったことから、①肉眼上腹膜に異常所見がない②micropapillary　patternを認めない③患者が注意深い経過観察に同意している場合についてstaging手術を省略できると報告している[9)]。また、Fauvetらは、初回手術でstaging手術が不十分であった境界悪性卵巣腫瘍に対しrestaging手術を施行した群と施行しなかった群において再発率に差は無かったとしている[10)]。また、Moriceらの報告によると、境界悪性卵巣

腫瘍に対しての術式別の再発率は子宮＋両側付属器切除，付属器切除，嚢腫摘出術の順で5.7%, 15.1%，36.3%であった[11]。

妊孕性温存手術に関する報告も多くの報告がある。Fauvetらは162例の境界悪性卵巣腫瘍に対して妊孕性温存手術を施行し、挙児希望のあった65例中21例に妊娠を認めた（32.3%）。それらを妊娠群（21例）と非妊娠群（44例）にわけて比較検討したところ、両群において術式（嚢腫摘出術または付属器摘出術、腹腔鏡手術または開腹手術）では差がなかった。また、両群で再発率（23.8%vs33.3%）にも差を認めなかった[12]。Romagnoloらは境界悪性卵巣腫瘍の113例中53例に妊孕能温存手術を施行し、妊孕能温存の有無によって生命予後に差は認めなかった。挙時希望のあった12例中7例に妊娠を認め（58.3%）、全例腹腔鏡手術施行例であったことから、妊孕能温存の際、腹腔鏡手術は選択肢の一つであると結論している[13]。

本邦では、術前診断で境界悪性卵巣腫瘍あるいは悪性卵巣腫瘍が強く疑われる場合、保険適応の問題もあり、開腹手術を選択する。卵巣がん治療ガイドラインにおいても腹腔鏡下手術についてはコンセンサスを得られていない。

しかし、今回のように術前診断が良性卵巣腫瘍の症例に対して腹腔鏡手術を行い、術中に境界悪性あるいは悪性腫瘍と判明することは日常臨床においてはしばしばある。

腹腔鏡手術の場合、腫瘍の術中破綻の危険性が高くなるがこの破綻と再発率は関係ないとしている報告がある[14]。
また、Kennedyらも術中破綻や内容液の漏出は再発率には関係ないとし、付属器切除であれば腹腔鏡でよいとしている[15]。Maneoらは5cm以下であれば[16]、Cammatteらは初期のものであれば[17]腹腔鏡も術式の選択の一つとして可能であろうと報告している。しかし、卵巣癌[18] のみならず境界悪性卵巣腫瘍における腹腔鏡下保存的治療後のport-site recurrenceの報告[19]もあり、注意が必要である。腫瘍を回収する際には回収袋に入れ、ポートと直接触れないなどのような工夫も必要であると考えられる。

腹腔鏡手術は創部が小さいなどその低侵襲性から患者から好まれる傾向にある。境界悪性卵巣腫瘍は術前診断で確定できないため、腹腔鏡下手術から手術開始することもしばしばある。しかし、術前診断・術中診断が不十分な場合、永久病理診断の結果によっては再手術の必要性に迫られるなど、逆に患者にとって不利益になる場合も存在する。術前診断および術前説明にはより細心の注意が必要である。本患者は腹腔鏡下手術を強く希望しており、また術中迅速病理診断では境界悪性卵巣腫瘍疑い、腹水細胞診は陰性であることから仮に診断通りであったとしてもⅠa期相当であり、腹腔鏡下手術で大網切除まで行うことが予後への大きな影響はないと考えられたため、腹腔鏡下手術を選択した。

境界悪性卵巣腫瘍は予後がよいことから、特にⅠ期症例に関しては境界悪性卵巣腫瘍であったとしても、リンパ節郭清を含む術式が必要となることはない。したがって、大網切除と腹腔内検索を行うのであれば、開腹手術と比較して腹腔鏡下手術の方が限られた視野のため、腹腔内全体を検索するのには多大な時間を要し不利な面もあるが、その内視鏡の拡大能により、横隔膜下面などの腹膜の微細な播種の詳細な検索が可能となるため、有利な面もあると思われる。

卵巣癌あるいは境界悪性卵巣腫瘍に対する腹腔鏡下手術への適応としては本邦の報告では、自験例の検討から以下のような項目を推奨して

いる。①腫瘍の腹腔内癒着がない、あるいは癒着していても容易に剥離が可能であること②腹腔内での腫瘍被膜破綻を避け付属器摘出術を原則とする③回収袋にて腹腔内で腫瘍を捕捉可能であること④回収袋内で腫瘍内容吸引が可能で、体内への腫瘍内容漏出を防げること⑤腫瘍径が大きい場合常に境界悪性～悪性腫瘍を念頭におき、腫瘍内容の漏出に細心の注意を払うこと（開腹術を選択する柔軟な対応も必要）⑥術中腫瘍内容の漏出を認めた場合、可能であれば迅速病理診断が望ましいが、最終的には永久標本による術後診断を待ってstaging laparotomyを行う、である[20]。実地臨床の経験に基づいての項目であり、また検体の回収方法等についても言及しており、大いに参考になると思われる。

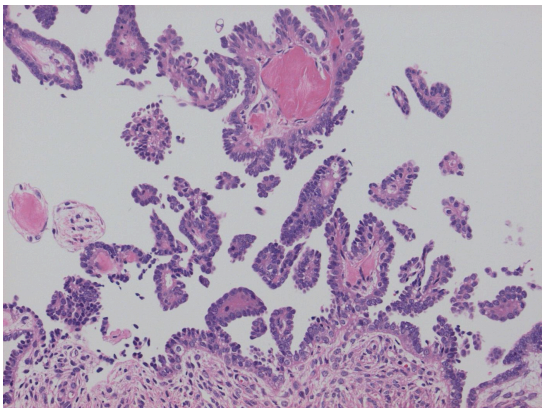

図 3

（結論）

腹腔鏡下手術は婦人科だけでなく、他科でも急速に広まっている。婦人科では保険適応が良性腫瘍のみであるが、他科では悪性腫瘍にも適応があり、積極的に導入が進んでいる。悪性腫瘍はその予後が重要であり、治療が及ぼす予後への影響は充分に検討されるべきであるが、その低侵襲性は患者にとって大いに利益になると考えられる。婦人科悪性腫瘍でも境界悪性卵巣腫瘍や早期子宮体癌のように予後がよい癌であれば、積極的に腹腔鏡下手術の適応を検討してもよいと思われる。早期子宮体癌に対する腹腔鏡下手術はすでに先進医療で行われており、保険適応となる日も近いと考えられる。腹腔鏡手術の低侵襲は患者にとってはその低侵襲性や入院期間の短縮等々利点も大きく、今後は良性腫瘍だけでなく、婦人科悪性腫瘍手術に対しても保険適応がなされ、患者にその利益が還元されることを期待したい。

（参考文献）

1) 卵巣がん治療ガイドライン 2010 年版 日本婦人科腫瘍学会編
東京：金原出版 2010：97-99
2) Seidman JD, Kurman RJ. Ovarian serous borderline tumors: a critical review of the literature with emphasis on prognostic indicators.
Hum Pathol. 2000 ;31(5):539-57.
3) Pascual MA, Tresserra F, Grases PJ, Labastida R, Dexeus S. Borderline cystic tumors of the ovary: gray-scale and color Doppler sonographic findings. J Clin Ultrasound. 2002 ;30(2):76-82.
4) 杉村和朗：婦人科疾患の画像診断 1997 :100-108, 秀潤社
5) Gershenson DM. Clinical management potential tumours of low malignancy. Best Pract Res Clin Obstet Gynaecol. 2002 ;16(4):513-27.
6) Rose PG, Rubin RB, Nelson BE, Hunter RE, Reale FR：Accuracy of frozen－section (intraoperative consultation) diagnosis of ovarian tumors. Am J Obstet

Gynecol 1994 ;171 : 823－826

7) Brosi N, Deckardt R. Endoscopic surgery in patients with borderline tumor of the ovary: a follow-up study of thirty-five patients. J Minim Invasive Gynecol. 2007;14(5):606-9.

8) Winter WE 3rd, Kucera PR, Rodgers W, McBroom JW, Olsen C, Maxwell GL. Surgical staging in patients with ovarian tumors of low malignant potential.
Obstet Gynecol. 2002;100(4):671-6.

9) Camatte S, Morice P, Thoury A, Fourchotte V, Pautier P, Lhomme C, Duvillard P, Castaigne D. Impact of surgical staging in patients with macroscopic "stage I" ovarian borderline tumours: analysis of a continuous series of 101 cases.Eur J Cancer. 2004 ;40(12):1842-9.

10) Fauvet R, Boccara J, Dufournet C, David-Montefiore E, Poncelet C, Daraï E. Restaging surgery for women with borderline ovarian tumors: results of a French multicenter study.
Cancer. 2004 ;100(6):1145-51.

11) Morice P, Camatte S, El Hassan J, Pautier P, Duvillard P, Castaigne D. Clinical outcomes and fertility after conservative treatment of ovarian borderline tumors.
Fertil Steril. 2001 ;75(1):92-6.

12) Fauvet R, Poncelet C, Boccara J, Descamps P, Fondrinier E, Daraï E. Fertility after conservative treatment for borderline ovarian tumors: a French multicenter study.
Fertil Steril.2005;83(2):284-90; 525-6.

13) Romagnolo C, Gadducci A, Sartori E, Zola P, Maggino T. Management of borderline ovarian tumors: results of an Italian multicenter study. Gynecol Oncol. 2006;101(2):255-60

14) Massad LS Jr, Hunter VJ, Szpak CA, Clarke-Pearson DL,Creasman WT, Epithelial ovarian tumors of low malignant potential.
Obstet Gynecol. 1991 ;78(6):1027-32.

15) Kennedy AW, Hart WR. Ovarian papillary serous tumors of low malignant potential (serous borderline tumors). A long-term follow-up study, including patients with microinvasion, lymph node metastasis, and transformation to invasive serous carcinoma.
Cancer. 1996 ;78(2):278-86.

16) Maneo A, Vignali M, Chiari S, Colombo A, Mangioni C, Landoni F. Are borderline tumors of the ovary safely treated by laparoscopy?
Gynecol Oncol. 2004 ;94(2):387-92.

17) Camatte S, Morice P, Atallah D, Thoury A, Pautier P, Lhommé C, Duvillard P, Castaigne D. Clinical outcome after laparoscopic pure management of borderline ovarian tumors: results of a series of 34 patients.
Ann Oncol. 2004 ;15(4):605-9.

18) Huang KG, Wang CJ, Chang TC, Liou JD, Hsueh S, Lai CH, Huang LW. Management of

port-site metastasis after laparoscopic surgery for ovarian cancer. Am J Obstet Gynecol. 2003 ;189(1):16-21.

19) Morice P, Camatte S, Larregain-Fournier D, Thoury A, Duvillard P, Castaigne D. Port-site implantation after laparoscopic treatment of borderline ovarian tumors. Obstet Gynecol. 2004 ;104:1167-70.

20) 齋藤裕司、野澤明美、青野亜美、三田村卓、半田　康、金内優典、加藤秀則、山下幸紀: 境界悪性～悪性腫瘍を疑う付属器腫瘍に対する腹腔鏡下手術の適応について. 日本産科婦人科内視鏡学会雑誌　2006　22:2;424-430