帝王切開時に偶然発見された卵巣原発悪性リンパ腫の1例

メタデータ	言語: Japanese 出版者: 静岡産科婦人科学会 公開日: 2015-01-05 キーワード (Ja): キーワード (En): Ovarian tumor, Malignant lymphoma, Cesarean section 作成者: 岸本, 彩子, 芹沢, 麻里子, 柏木, 唯衣, 大川, 直子, 平井, 久也, 松井, 浩之, 山下, 美和, 岡田, 喜親, 小林, 隆夫 メールアドレス: 所属:
URL	http://hdl.handle.net/10271/2741

静岡産科婦人科学会雑誌(ISSN 2187-1914)
2014 年第 3 巻 第 1 号 11 頁

帝王切開時に偶然発見された卵巣原発悪性リンパ腫の 1 例

A case of Ovarian Malignant Lymphoma found at a Cesarean Section.

浜松医療センター　産婦人科
岸本彩子、芹沢麻里子、柏木唯衣、大川直子、平井久也、松井浩之、山下美和、
岡田喜親、小林隆夫

Department of Obstetrics and Gynecology, Hamamatsu Medical Center
Ayako KISHIMOTO, Mariko SERIZAWA, Yui KASHIWAGI, Naoko OKAWA,
Kyuya HIRAI, Hiroyuki MATSUI, Miwa YAMASHITA, Yoshichika OKADA, Takao KOBAYASHI

キーワード：Ovarian tumor、Malignant lymphoma、Cesarean section

〈概要〉
卵巣原発悪性リンパ腫は稀な疾患とされている。今回我々は卵巣腫瘍を疑われていなかったにも関わらず、帝王切開時の付属器検索で偶然発見された卵巣原発悪性リンパ腫の 1 例を経験したので、若干の文献的考察を加えて報告する。症例は 39 歳、3 経妊 3 経産(人工流産 1 回、第 1 子経腟分娩、第 2・3 子双胎のため帝王切開分娩)。妊娠経過に異常所見は無く、前回帝王切開のため、38 週 2 日で選択的帝王切開術を施行した。2752g の男児を娩出後、左卵巣内に小指頭大の腫瘍を確認し、計 4 つ核出した。腫瘍は径 10mm 程で表面は平滑、弾性硬であった。術後病理組織診断は悪性リンパ腫(diffuse large B-cell lymphoma, non-Hodgkin lymphoma)であり、Ann Arbor 病期分類で stageⅡA と診断された。血液内科転科後に R-CHOP 療法を 6 コース施行し、現在 1 年経過したが再発所見は認めていない。

〈緒言〉
卵巣原発の非ホジキンリンパ腫(non-Hodgkin lymphoma:NHL)は稀な疾患である。NHL において卵巣原発の症例は 0.5%、卵巣腫瘍の中でも NHL の割合は 1.5%と報告されている[1)]。また、妊娠に合併した NHL も非常に稀で、2013 年に発表された過去 50 年の文献レビューでは 121 症例と報告が出ている[2)]。今回我々は、卵巣腫瘍を疑われていなかったにも関わらず、帝王切開時の付属器検索で偶然発見された卵巣原発悪性リンパ腫の 1 例を経験したので報告する。

〈症例〉
年齢：39 歳
妊娠・分娩歴：3 経妊 3 経産(人工流産 1 回、第 1 子経腟分娩、第 2・3 子双胎のため帝王切開分娩)
既往歴：特記事項なし
家族歴：母 糖尿病
現病歴：自然妊娠で経過は順調であった。妊婦健診時に卵巣腫大はみられず、発熱等の症状もみられなかった。術前血液検査で LDH は

171IU/l と正常値でその他も異常所見は認めなかった。前回帝王切開のため、選択的帝王切開の方針とした。

術中所見：38 週 2 日、選択的帝王切開術を施行し、2752g、Apgar Score 9 点、9 点の男児を娩出した。子宮創部を縫合後、両側付属器の確認時に左卵巣が 5cm とやや腫大し、触診で卵巣内に小指頭大に触れる腫瘤を確認した。右付属器及び子宮には明らかな異常所見を認めなかった。腫瘤は 10mm 程の大きさで、卵巣に電気メスで小切開を加え、計 4 つの腫瘤を核出した(図 1a、1b)。腫瘤は周囲へ浸潤している所見は無く、核出は容易であった。腫瘤の表面は平滑で弾性硬であった。術後経過は順調で 6 日目に退院となった。

図 1a)核出した腫瘤 肉眼所見

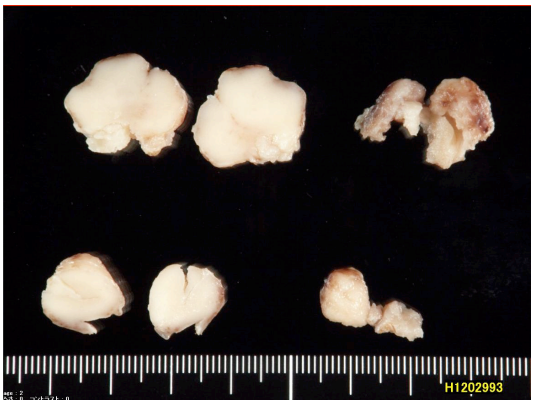

図 1b)腫瘤の割面 肉眼所見

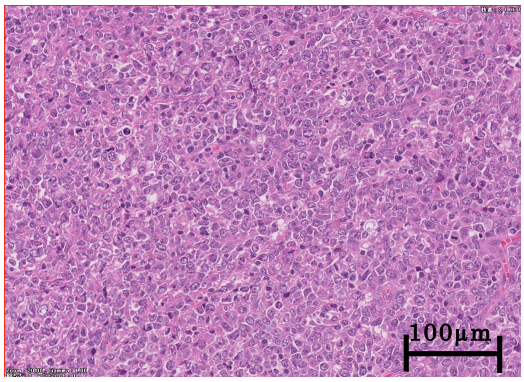

図 2)組織学的病理所見 HE 染色(20 倍)

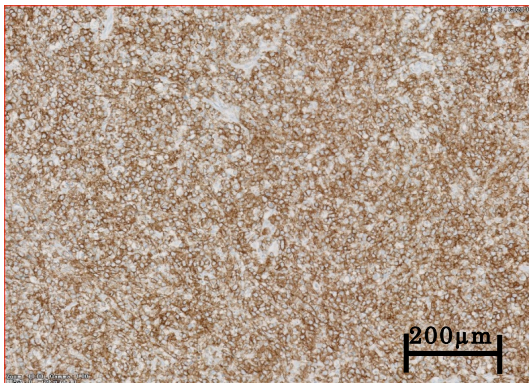

図 3a)免疫染色 CD20 陽性(10 倍)

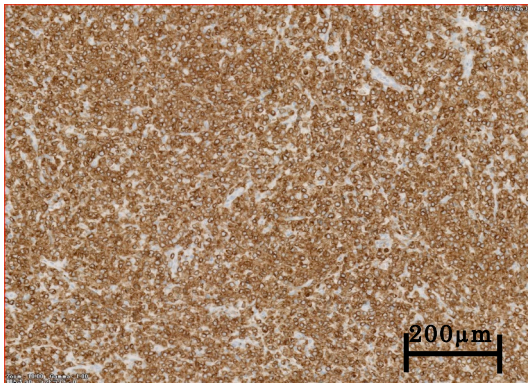

図 3b)免疫染色 CD79a 陽性(10 倍)

病理検査所見：術後病理組織標本では、N/C 比の高い小型の細胞がびまん性に増殖していた。また、核分裂像も散見された(図 2)。免疫組織学染色標本では T 細胞系のマーカーとなる CD3 が陰性、B 細胞系のマーカーとなる CD20(図 3a)、CD79a(図 3b)が陽性を示し、びまん性大細胞型 B 細胞リンパ腫と診断した。

臨床経過：退院後、当院血液内科で精査加療を開始した。血液内科での採血(表 1)は可溶性 IL-2 受容体の値は 394U/ml と上昇は認めなかった。全身 CT 検査(頸部～骨盤部)では、腫瘤影やリンパ節腫大の所見は認めなかった。しかし、全身 PET 検査では、子宮より左方に 4～5cm の異常集積像が認められた。術中所見を考慮すると左卵巣病変と考えられた(図 4a、4b)。更に、腎下極レベルの傍大動脈域に異常集積を伴う 1 cm 弱の結節影を 2 か所に認めた(図 5)。骨髄生検ではリンパ腫の浸潤を疑う異常細胞の集簇は認められなかった。

WBC	6800/ul	TP	6.8g/dl	PT	136.70%
RBC	449万/mm3	AST	13IU/l	APTT	77.80%
Ht	36.60%	ALT	14IU/ l	Fib	328mg/dl
Hb	11.3g/dl	LDH	258IU/l	D-dimer	3.5μg/dl
Plt	49.5万/mm3	ALP	267IU/l	sIL-2re	394U/ml
Neuto	93%	T-Bil	0.05mg/dl		
Mono	2.00%	BUN	9.6mg/dl		
Baso	1.00%	Cre	0.45mg/dl		
Eosino	4.00%				

表 1)血液検査所見(術後 11 日目)

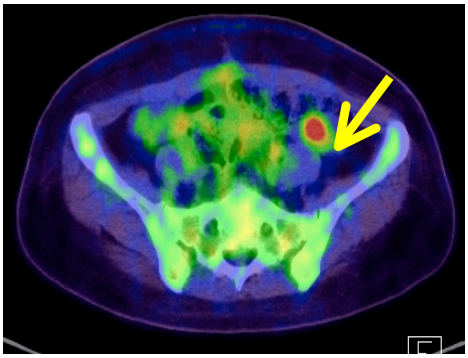

図 4a)全身 PET 検査　水平断

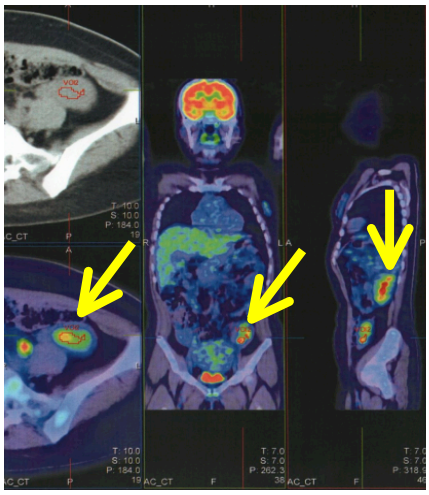

図 4b)全身 PET 検査　水平断　冠状断

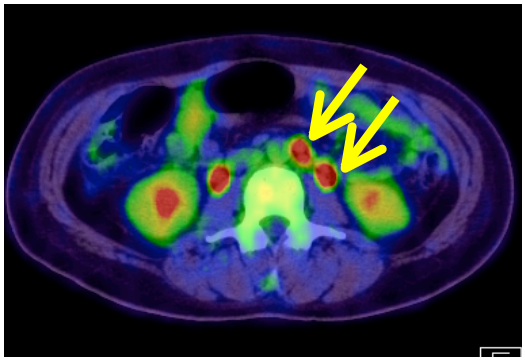

図 5)全身 PET 検査　腎下極レベル

上記より卵巣原発悪性リンパ腫(diffuse large B-cell lymphoma, non-Hodgkin lymphoma)、臨床病期ⅡA と診断された。血液内科にて術後 31 日目より R-CHOP 療法(Rituximab,Cyclophosphamide,Pirarubicin, Vincristine,Prednisone)を 6 コース施行され、現在 1 年経過するが再発所見は認めていない。また、当科での産後 1 ヶ月健診時の超音波検査では両側卵巣は 3cm と正常大で明らかな腫瘍は認められなかった。

〈考察〉

悪性リンパ腫はリンパ組織の原発性腫瘍であり、ホジキン病(HD)と非ホジキンリンパ腫(NHL)からなる。本邦の悪性リンパ腫は欧米に比して

HD が少なく、約 90%は NHL に分類され [3]、卵巣原発悪性リンパ腫のほとんどが NHL である [4]。NHL において卵巣原発の症例は 0.5%、卵巣腫瘍の中でも NHL の割合は 1.5%と報告されており [1]、卵巣原発悪性リンパ腫は非常に稀であることがわかる。悪性リンパ腫の一般的な初発症状は、リンパ節腫大とそれによる圧迫症状、倦怠感、発熱などであり [5]、疾患特異性は低いが卵巣原発症例の初発症状は腹痛、骨盤痛、腹部腫瘤などが報告されている [1]。しかし、本症例ではいずれの症状も認められなかった。

検査所見では LDH や可溶性 IL-2 受容体、血清β2 ミクログロブリン濃度の上昇が一般的に指標になりうる [6]。本症例では、術前にいずれの血液学的検査所見の異常は認められなかった。

画像所見については MRI 検査の T1 強調像で低信号、T2 強調像で中間～高信号を示し、造影剤により不均一に増強されるとの報告がある [7]。一方で腫瘍のびまん性増殖のため細胞密度が高く、細胞外液が少ないため T2 強調像で低信号になるとの報告もあり [8]、画像での診断は困難と考えられる。本症例では妊娠経過は正常であったため、術前に MRI 検査は施行しなかった。

確定診断は病理組織検査となるため手術または生検が必要である [6]。しかし、悪性リンパ腫の治療は全身化学療法が一般的であり、腫瘍の減量で予後は改善しないため、手術による侵襲は極力最小限に留めるべきである [9]。症例報告を散見すると多くの症例で卵巣腫大をきたし、付属器摘出後に診断・治療が行われている。本症例では卵巣腫大の所見や自覚症状が無いうちに悪性リンパ腫を発見し、速やかに治療を開始できたため、帝王切開時の付属器検索は非常に有用であった。付属器検索時に異常所見を認めた場合、生検し病理組織診断を行うことが重要である。

本症例の病型であるびまん性大細胞型 B 細胞リンパ腫(diffuse large B-cell lymphoma)のすべての患者の初期治療は多剤併用化学療法である。一般的に行われている治療法は CHOP 療法であり、R-CHOP 療法を行うこともある。予後は国際予後指標(IPI:International Prognostic Index)によって評価される。IPI スコアによって low risk group から high risk group に分類され、本症例は血液内科での血液検査で LDH が軽度上昇していたため、intermediate risk group に分類された。intermediate risk group の 5 年生存率は 50%とされる。本症例は R-CHOP 療法 6 コースを終了した。今後は CT 検査・PET 検査にて慎重な経過観察が必要である。

〈結論〉

今回我々は稀な卵巣原発悪性リンパ腫の 1 例を経験した。本症例は自覚症状もなく、妊婦健診時の超音波検査でも異常所見は指摘されていなかった。帝王切開時の付属器検索で偶然発見することができ、治療を行うことができた。帝王切開時に、子宮・付属器の検索を行うことの重要性が再認識された。本論文の内容は平成 24 年度静岡産科婦人科学会秋季学術集会で発表した。

〈参考文献〉

1) Dimopoulos MA, et al. Primary ovarian non- Hodgkin's lymphoma :Outcome after treatment with combination chemotherapy. Gynecol Oncol 1997;64:446
2) Horowitz NA, et al. Reproductive organ involvement in non-Hodgkin lymphoma

during pregnancy. Lancet Oncol. 2013;14:275-82

3) 平野正美．造血器腫瘍　悪性リンパ腫．日本内科学会雑誌 1994;83:19-23

4) Magri K, Riethmuller D, Maillet R. Pelvic Burkitt lymphoma mimicking an ovarian tumor. Journal of Gynecol, Obstet　and Reproductive Biology 2006;35:280-282

5) 佐々木康,他．卵巣腫瘍を呈した悪性リンパ腫の 1 例．日産婦関東連会報 2001;38:377-380

6) James O. Armitage, Dan L. Longo.リンパ球系細胞の悪性腫瘍．福井次矢(編)：ハリソン内科学 2003;672-687

7) Ferrozzi F, et al. Non-Hodgkin lymphomas of the ovaries: MR findings. J Comput Assist Tomogr 2000;24:416-420

8) 今岡いずみ，田中優美子：女性骨盤内腫瘤の鑑別診断：婦人科 MRI アトラス 2004;218-219

9) 今田信哉，他．進行卵巣癌との鑑別に苦慮した悪性リンパ腫の 1 例．日産婦東京会誌 2006;55:25-28