HamaMed-Repository
浜松医科大学学術機関リポジトリ
浜松医科大学
Hamamatsu University School of Medicine

リデューサーを用いた搬入法でヒトフィブリノゲン・トロンビン画分シート（タコシール®）による止血を行った腹腔鏡下リンパ節郭清時の外腸骨静脈損傷例と尿管近傍の止血例の検討

メタデータ	言語: Japanese 出版者: 静岡産科婦人科学会 公開日: 2017-04-27 キーワード (Ja): キーワード (En): TachoSil, laparoscopy, lymphadenectomy, hemostasis 作成者: 小阪, 謙三, 鈴木, 直宏, 寒河江, 悠介, 森部, 絢子, 李, 泰文, 川村, 温子, 伊藤, 訓敏, 高, 華, 露木, 大地 メールアドレス: 所属:
URL	http://hdl.handle.net/10271/3169

静岡産科婦人科学会雑誌（ISSN 2187-1914）
2017年 第6巻 第1号　49頁

リデューサーを用いた搬入法でヒトフィブリノゲン・トロンビン画分シート（タコシール®）による止血を行った腹腔鏡下リンパ節郭清時の外腸骨静脈損傷例と尿管近傍の止血例の検討

Hemostasis with an absorbable fibrin sealant patch (TachoSil) in laparoscopic surgery for external iliac vein injury and bleeding near the ureter, and presentation of a new application technique by using a reducer

静岡県立総合病院　産婦人科
小阪謙三、鈴木直宏、寒河江悠介、森部絢子、李　泰文、川村温子、伊藤訓敏、高　華、露木大地
Department of Obstetrics and Gynecology, Shizuoka General Hospital
Kenzo KOSAKA, Naohiro SUZUKI, Yusuke SAGAE, Ayako MORIBE, Yasufumi RI, Atsuko KAWAMURA, Kunitoshi ITOH, Hua GAO, Daichi TSUYUKI

キーワード： TachoSil、laparoscopy、lymphadenectomy、hemostasis

＜概要＞

腹腔鏡下手術における止血法としては、圧迫、縫合、エネルギーデバイス、クリップ、止血剤の使用などがある。その中で止血剤の使用は、太い静脈損傷の止血や尿管表面あるいは近傍からの出血の際にエネルギーデバイスでの熱損傷や不適切な縫合操作による血管損傷の拡大あるいは尿管損傷などを回避することが可能であり重要と考えられる。しかし、止血剤の腹腔内への搬入はその材質から工夫が必要となる。

今回我々は、他の止血法で止血困難な状況においてヒトフィブリノゲン・トロンビン画分シート（タコシール®）を適切な大きさに切った上でリデューサーを用いて搬入する方法でリンパ節郭清時の大静脈損傷の止血と尿管近傍からの止血という異なる状況で容易に良好な止血効果を得た。今後リンパ節郭清や尿管剥離操作を行う症例が増えると考えられるのでその使用頻度と重要性はさらに高まる可能性が高い。

＜緒言＞

腹腔鏡下手術における止血法としては、圧迫、縫合、モノポーラーやバイポーラーなどのエネルギーデバイスの使用、クリップの使用、止血剤の使用などがある。その中で止血剤の使用は、悪性腫瘍に対するリンパ節郭清時などの太い静脈損傷の止血や尿管表面あるいは近傍からの出血の際に、エネルギーデバイスでの熱損傷や不適切な縫合操作による血管損傷の拡大あるいは尿

管損傷などを回避する目的で行われることがあり重要である。

今回我々は、ヒトフィブリノゲン・トロンビン画分シート（タコシール®）を適切な大きさに切った上でリデューサーを用いて搬入する方法を利用して、リンパ節郭清時の大静脈損傷の止血と尿管近傍からの止血という各々異なる２症例で良好な止血効果を得たので報告する。特にリンパ節郭清時の大静脈損傷時の使用は極めて有用で適合性が高いのではないかと考えられた。

＜症例 1＞

50 歳、BMI=27.6、子宮体癌に対して骨盤リンパ節郭清術および全腹腔鏡下子宮全摘術（total laparoscopic hysterectomy：TLH）施行

右外腸骨リンパ節郭清施行中、誤って右外腸骨静脈表面をモノポーラーで損傷した（図 1a,b）。当初は外腸骨静脈周囲あるいはリンパ管周囲の細血管からの出血と考えバイポーラーを用いて約 2 分 20 秒にわたり計 6 回の止血を試みるも止血を得ず。その間の観察により外腸骨静脈自身の損傷出血と確認された。続いてガーゼ圧迫を試み約 6 分 50 秒にわたり継続して圧迫を続けた（図 1c）。その結果わずかに出血の勢いは弱くなったが、依然出血点より明らかな持続出血を認めたためタコシール®をおよそ 1.0 x 2.0 cm 大に切りリデューサーを用いて腹腔内に搬入、出血点に貼付しその上からガーゼを用いて圧迫を行った（図 1d）。約 2 分 5 秒にわたり圧迫を続けた後ガーゼ圧迫を解除したところ完全な止血が確認された（図 1e）。手術時間 4h50m、出血量 57g、摘出リンパ節数 21 個。術後経過良好にて術後 6 日目に退院した。

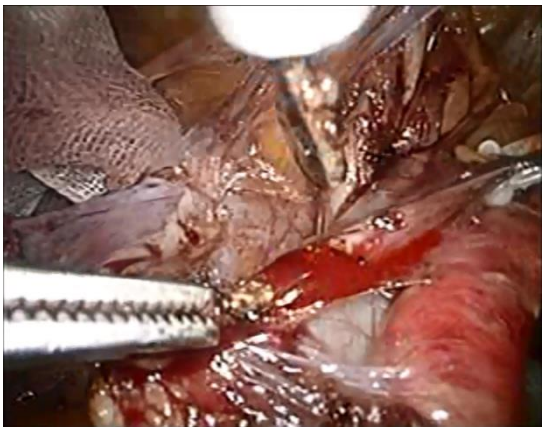

図 1a

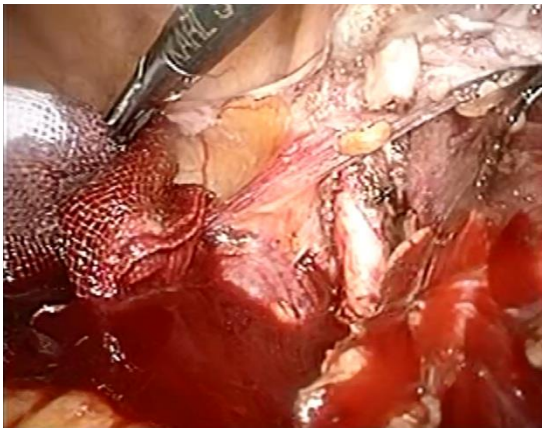

図 1b

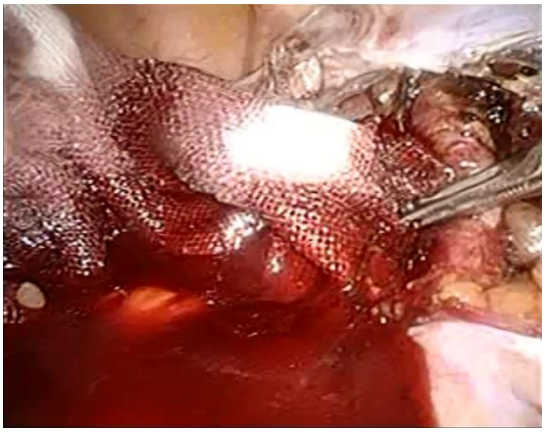

図 1c

図 1d

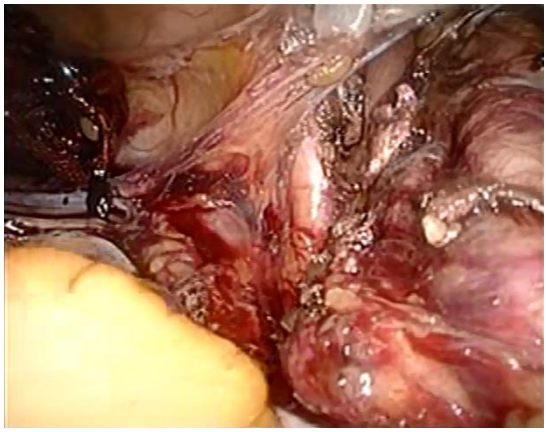

図 1e

＜症例 2＞

67 歳、卵巣腫瘍、多発子宮筋腫に対して腹腔鏡下両側付属器摘出術および TLH を施行した。両側仙骨子宮靭帯近傍に white lesion と考えられる陳旧性子宮内膜症性の腹膜の引き攣れが認められ尿管の走行が一部通常よりも仙骨子宮靭帯と近接していた。子宮を体外に摘出し膣断端縫合後の腹膜縫合時に誤って尿管近傍からの出血を誘発した（図 2a）。尿管への熱損傷のない程度にバイポーラーで止血施行したが、わずかな oozing が残存したため確実な止血と術後出血予防のためタコシール®使用を決定した。タコシール®スモールサイズ（2.5x3.0cm）を 6 等分に切りおよそ 1.0 x 1.25cm の大きさとして使用した（図 2b）。結果的に 6 枚すべて使用した（図 2c）。各々を貼付するのにかかった時間は 44 秒, 23 秒, 29 秒, 39 秒, 65 秒, 25 秒であり、平均 37.5 秒（23-65 秒）であった。搬入成功率は 100%（6/6）、意図した部位への貼付成功率も 100%（6/6）であった。手術時間 3h50m、出血量 250g、術後経過良好にて術後 5 日目に退院した。

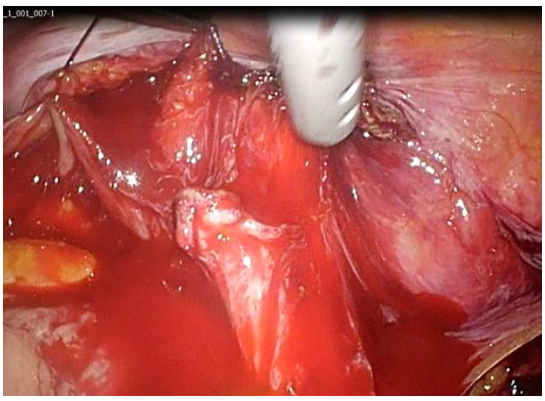

図 2a

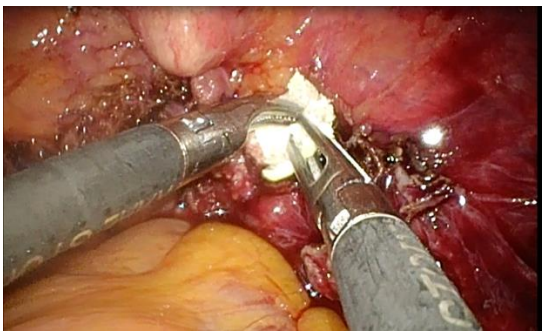

図 2b

図 2c

＜当科での腹腔鏡下手術時のポート配置とタコシール®搬入方法＞

使用カメラとポート配置

我々は原則子宮外妊娠症例から広汎子宮全摘術に至るまで 5mm カメラを用い、トロッカーはカメラポート（12mm）と 5mm ポート 3 本で腹腔鏡下手術を行っている。

リデューサーを用いてタコシール®を搬入する際には、5mm カメラを正中に配置した 5mm ポートから挿入し、リデューサーをカメラポート（12mm）から出し入れしている。（図 3d）

タコシール®搬入方法

① タコシール®のシートを必要な大きさに切る（短辺が 10mm 以下であればどのような大きさ・形状であってもよい）
② 鉗子をリデューサーに挿入し（図 3a）適切な大きさに切ったシートのなるべく端を把持する（図 3b）
③ シートを把持した鉗子をリデューサー内に還納する（図 3c）
④ リデューサーごとトロッカーから腹腔内に搬入する（図 3d）
⑤ シートをリデューサーの先端から出す
⑥ 左手の鉗子も利用しながら止血を行いたい部位に貼付する。必要に応じてシートの上からガーゼで圧迫を加える

図 3a

図 3b



図 3c

＜考察＞

腹腔鏡下手術における止血法としては、圧迫、縫合、モノポーラーやバイポーラーなどのエネルギーデバイスの使用、クリップの使用、止血剤の使用などがある。その中で止血剤の使用が最も望ましいと考えられる局面は頻度的には比較的少ないが、悪性腫瘍に対するリンパ節郭清時に大静脈を損傷した場合の止血や尿管表面あるいは近傍からの出血の際に、エネルギーデバイスでの熱損傷や縫合による血管損傷の拡大あ

図 3d

るいは尿管損傷などを回避する目的で行われることがあり重要である。

止血剤は、止血目的の他、縫合部、切断面、切離部分からの血液や体液の漏れや、肺などの切断面からの空気漏れを防ぐために使用される。出血点や縫合部などに貼り付けるシート状の製剤と、溶液をスプレーする液状製剤のフィブリノゲン加第 XIII 因子・アプロチニン・トロンビン・塩化カルシウム（ベリプラスト P コンビセット組織接着用®あるいはボルヒール組織接着用®）があるが、シート剤には組織上で同時に圧迫止血ができる長所がある。なお、これらは血液製剤であるため使用同意書の取得が必要な点にも留意する。

ヒトフィブリノゲン・トロンビン画分（タコシール®）はシート状生物学的組織接着・閉鎖剤であり、適当な大きさに切ったシートを、乾燥したままもしくは生理食塩液でわずかに濡らした状態で接着・閉鎖部位に貼付して使用する。止血効果は他剤に比して強力である[1-3]。しかしながら、材質的に脆いため破損しやすく、また体液との接触で直ちに接着するなど使用法がやや困難なために鏡視下手術での使用には工夫が必要[4]で、慣れていないと使用を躊躇われることもあると考えられる。

鏡視下手術での使用に関して、他科領域では呼吸器、肝切除面、脾臓、腎臓切除面などの使用報告があり、婦人科領域では腹腔鏡下子宮筋腫核出術（LM, LAM）での縫合面からの oozing に対する使用の報告が多く、子宮内膜症の剥離面での使用なども散見される。

しかしながら、今回のように下大静脈や内外腸骨静脈のような太い静脈の損傷による出血に対する鏡視下手術での使用報告は他科領域を含めても 2 報告のみ[5,6]で、類似した使用法として子宮静脈からの止血困難例に対する使用報告が 1 例[7]認められるのみである。また尿管周囲での使用の有用性に言及している報告も 3 論文のみ[7-9]であり、発症頻度が少ないことも含めこのような症例に対する有効性が十分には周知されていない可能性は否定できない。近年、婦人科領域でも初期子宮体癌に対する根治術や広汎子宮全摘術などリンパ節郭清や尿管剥離分離操作を伴う症例が増えている。

症例 1 はリンパ節郭清時の外腸骨静脈損傷例であり、バイポーラーでの止血試行 6 回、ガーゼ圧迫を 6 分 50 秒間中断なく継続しても止血できなかった出血に対してタコシール®貼付圧迫約 2 分で完全止血を得た症例である。タコシール®の圧迫止血時間は通常 3-5 分とされているが、今回は予期せ

ぬ出血に対しての緊急使用であったため圧迫開始時刻を正確には記録しておらず、感覚的に 3 分程度圧迫したのち解除したところ完全止血が確認されたので追加圧迫は行わなかった。事後に記録画像で測定した結果、圧迫止血時間がほぼ 2 分であったことが確認された。

症例 2 は、尿管近傍からの出血に対してタコシール®を使用した症例である。この症例での出血は症例 1 と比較すると軽微であり、止血剤の選択としてはタコシール®以外にもより安価で使用同意書の必要ないサージセルニューニット®などの使用も選択肢としては考えられたが、術中の判断としてより確実と考えられる止血法を選択した。また結果的に、この症例では継続的な圧迫は必要とせずほぼ貼付のみで止血を得た。

このように、止血シート剤を用いた止血法は頻度こそ低いながら腹腔鏡下手術においても非常に有効で重要な止血法と考えられるが、タコシール®は鏡視下手術で用いる場合に欠点となる二つの特徴がある。即ち、① その脆さのためトロッカーを通過させる際に内部のバルブに当たって破損してしまうことが少なくない。② 組織と容易に粘着するため、意図しない場所でシートと組織の接触が起こると、その部分での接着が起こり意図した部位への正確な貼付が困難になる。この二つの特徴のため鏡視下での使用は容易とはいい難く、また非常に高価な製剤で使用失敗による貼り直しは経済的損失が少なくないため、その使用においては何らかの工夫が不可欠で様々な方法が報告されてきた。その際、気腹を要さない胸腔鏡や吊り上げ式腹腔鏡の場合と気腹を行う腹腔鏡ではその要点はわずかに異なるが共通する点がほとんどで、搬入時にシートを円筒状に巻くか畳むように折り曲げてある程度の硬度を得る、あるいは硬度のあるものと共に搬入する、という点と周囲組織との接触をさけることのできる状態にして搬入するという点である。タコシール®およびタココンブ®の代表的な報告としては以下が挙げられる。1）製剤パックの紙の部分をシートとともに巻く方法[10]：紙が円筒状に巻かれることで必要な硬度が得られ、シートを包む紙が周囲組織との接触を予防する。2）ビニール袋に入れて巻く方法（海苔巻き法）[8]。ビニールの硬さと円筒状に巻くことで硬度が得られ、ビニールで周囲との接触を防ぐ。3）ガーゼで包む方法[11]、手袋の指部分を切除して用いる方法[5]、インターシード®で包む方法[12]。 4）シート剤を小さく切って直接搬入[13]、あるいはシート剤自身を巻くかW字に折り畳んで硬度を得て直接挿入する方法（W 字ギャザー法）[14]。5）元々硬度のある搬入器具の内部に容れて搬入する方法：ENDOdock®（rolling up 法）[15,16]や耳鏡[17]、リナバッグ®の外筒[18]などアプリケーターとなるものの使用やクルクルポン®[19]など新たに専用アプリケーターを作成する[20,21]、ペンローズドレーンを短く切ってその中に入れて使用する（ペンローズ法）[22,23]、トロッカーのバルブより先端を使う方法[24]などである。海外の文献でも、TC application system の使用を始め The cigarette role technique、The finger glove technique、The cellophane sheet technique、The harmonica techenique などが報告されている[25]が上記国内からの報告と全く異なった方法の記載は我々の検索したかぎり見られない。

これまでに報告されている方法にはすべてに長所があるが短所も存在する。すなわち 1)、2）では異物遺残の可能性、円筒状に巻いて搬入し腹腔内で元の貼付可能な状態に広げるのに時間を要する可能性、その間に意図する部位以外に接着し貼付が困難になる可能性、異物回収がやや困難で時間を要する可能性、3）では硬度が不十分で破損する可能性、インターシード®を用いた方法以外は異物遺残の可能性、インターシード®を用いた方法は経済性の問題、4）では気密性の必要ない胸腔鏡や吊り上げ式の腹腔鏡におけるバルブのないトロッカー使用時には有効性が高いがガスを用いて気密性を要する場合はトロッカーのバルブに当たって破損する可能性 [22]、5）では特別な器具が必要。このようにすべての方法に一長一短があり gold standard といえる方法はないように思われる。

リデューサーは、穿刺したトロッカーより径の細い器具を挿入する際に、ガス漏れを防ぐために使用する器具である。今回我々が用いたリデューサーである Jarit 社のリデューサースリーブ®（10/11-5.5mm）（Jarit 社 600-468：定価 21,000 円）（図 4a）は内径 10mm 外径 11mm の円筒状金属部分と、これに密着する 5mm 径鉗子の貫通可能な穴を持つゴム部分よりなる。（図 4b）再滅菌により何度でも繰り返し利用可能である。同様の器具で「リダクションスリーブ」という呼称も見られる。既に院内で使用されている施設もあると考えられる。

腹腔鏡下手術での止血シート剤のより良い使用法を考える上で重要なポイントとしては、1）確実さ、2）迅速さ、3）容易さ、4）異物遺残の可能性の有無、5）侵襲性の拡大の有無、6）経済性、7）特別な器具が必要か否か、が挙げられる。今回のリデューサーを用いた方法をこれらの観点から検討してみると、1）実施回数は少ないながら症例 2 で 6 枚とも破損なく意図した部位に正確に貼付できたことから手技の確実性は高いと考えられる。確実性に関する検討と記載は中山 [19]のみで成功率 6/6（100%）と報告されており、試行回数も同じでこの方法に劣らないことが確認された。 2） 1 枚の貼付に要した時間が平均 37.5 秒（23-65 秒）と比較的迅速に施行できることが確認された。迅速性に関する中山らの記載 [19]ではハーフサイズ 1 枚の使用平均時間 5.0 分

図 4a

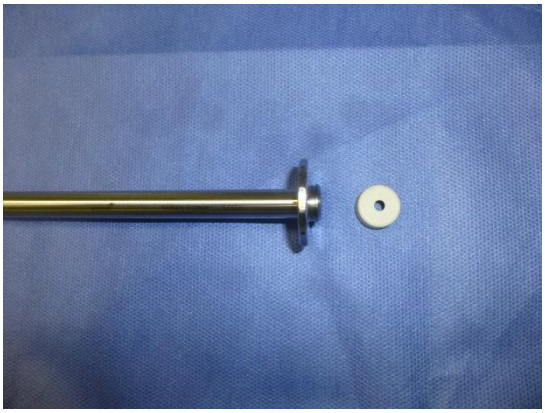

図 4b

（4.0-6.0 分）と報告されている。使用するシート剤の大きさが異なるので単純には比較できないが、大静脈損傷時の止血には小さく切ったシートで十分なので平均 40 秒程度で施行可能な今回の方法は迅速であるといえる。3）手技は非常に容易であると考えている。シートを適切な大きさに切り鉗子をリデューサーに通して準備されたシートの端を把持し鉗子を引いてシートをリデューサー内に還納してからトロッカーに挿入するのみである。習得するのに必要なこつはなく、練習を一度でもすれば、実際の症例で今回と同程度の確実さ迅速さで施行可能であると考えている。今回の症例 1 の時点では、使用法をアイデアとしては考案していたものの一度も予行演習さえしていない状況であったが適切な止血を行うことができた。症例 2 でもシート剤が高価なので実物を使っての具体的トレーニングは行っていなかったが上記確実さと迅速さで施行可能であった。出血は予期せず起こり術者も心理的動揺がある中で施行する手技なので容易さは重要である。4）異物遺残の可能性が無い。これは医療安全上も非常に重要な要素と考えられる。実際、熟練した術者が異物を用いる方法から用いない方法に推移した報告がみられる。牛超と伊熊らは、止血シート剤をビニールシートですし巻き状にして 12mm トロッカー内に挿入して腹腔内に搬入させる方法を報告していたが [8]、この手法では止血シート剤の貼付に気を取られ最後のビニールシート回収を忘れそうになったことが数回あったため、新たな方法としてトロッカーを抜去し先端に止血シート材を直接挿入させる方法を報告 [24]し、ビニールシート回収忘れの心配もなくストレスから解放されることになった、と記載している。このように使用症例数が増えるに従い異物遺残のリスクはどうしても高まるので、リンパ節郭清が普及し始め大血管での止血操作が増えると考えられる今日において、異物の搬入を伴わない方法の志向は望ましいと考えられる。5）少なくとも当科での腹腔鏡下手術の方法においては新たなトロッカーの留置や太いトロッカーへの変更は要さず侵襲性の拡大はない。6）経済性の面では、2 つの側面を考える必要がある。第一に、シート剤の破損や貼付失敗のために新たなシート剤の使用が必要になると経済的損失が小さくないので、確実性が高く容易な方法の採用という点で今回の方法にはメリットがある。第二に、器具を利用する際にはその器具にかかる費用を考慮しなければならないが、リデューサーは非常に安価なリユーザブル機器であり、構造が非常に単純で破損や故障の可能性は極めて低く考え得るのはゴムの劣化程度であり、腹腔鏡下手術の使用器具としては経済的に問題となるレベルにないと考えられる。 7）特別な器具が必要なことは一般に短所に挙げられるが、その原因を考察すると、購入費用、購入の手間、保管の問題、使用頻度と購入経費のバランス、使用法の習得の手間などが問題と考えられる。これらに大きな問題がなければさほど短所とはならない。リデューサーは非常に安価で一般に市販されており、サイズも比較的小さく構造が単純なため破損や故障も極めて稀と考えられる。元々他の使用目的の器具であり止血シート剤搬入に特化した器具ではない。学会発表レベルであるが、当科では腹腔鏡下手術での癒着防止にセプラフィルム®を使用

する際にもこのリデューサーを使用しており使用頻度は高い。さらに、安全性が実証された訳ではないが学会発表でリンパ節の回収にこのリデューサーが使用されているのを見かけることがある。このように幾つか他用途に使用可能で汎用性は比較的高いと考えられる。

また、今回の我々の使用法に関しては、小さいサイズでの使用であり大きさが不足しているのではないかという意見が考えられるが、中島らの考察[22]によれば、大きなサイズの場合内視鏡手術の限られた操作空間では取り回しが容易ではなく、目的部位に貼付する前に何らかの臓器表面に接触させて活性面に血液や体液を付着させてしまい、後々操作困難に陥る可能性がある。より広い出血面へ貼付する必要がある場合は、小さいシート剤の連続貼付が有用である。イヌを用いた実験では、連続貼付したシート剤は早い段階でフィブリン架橋を形成し安定化することが分かっている。小さなシート剤を「少しずつ確実に」貼付していくことにより、内視鏡手術における持続する出血に安全に対処できると考えている、と述べられており大きなサイズのままよりも小さいサイズで使用することの利点が説かれている。また、今回のような太い静脈の損傷や尿管近傍からの出血の場合は大きなシートを必要とするケースは少ないと考えられ、さらに、広汎子宮全摘術などの場合には骨盤リンパ節郭清を先行させる方法が一般的であるので、余分な大きさの止血シート剤の使用はその後の手術操作の妨げにさえなり得るので、適切な大きさのみを使用するのが合理的と考えられる。小さいシート剤を連続貼付することで子宮筋腫核出術後の縫合部からのoozingなど広い範囲での使用にも応用可能と考えられる。

止血シート剤を腹腔鏡下手術で使用する方法は、最終的には術者の好みや慣れで選択すればよいと考えられるが、シートを適切な大きさに切ってリデューサーを用いて使用する今回の方法は、異物遺残の恐れが全くない点、確実さ、迅速さ、容易さで優れており、経済性の問題もほとんどなく、器具を必要とはするが他用途にも使用できる汎用性もあるため、新たな候補のひとつとして考慮される価値があると考えている。特に、リンパ節郭清における大静脈損傷時の止血に適した方法と考えられた。

＜結論＞

今回我々は腹腔鏡下リンパ節郭清時の外腸骨静脈損傷と尿管近傍からの出血例で止血シート剤使用の有効性を確認し非常に重要な止血法であると考えられた。また、シートを適切な大きさに切ってリデューサーを用いて搬入する方法の有効性を検討し、止血シート剤の腹腔内搬入法として候補に加えられてよい方法であると考えられた。

今後リンパ節郭清や尿管剥離操作を行う症例が増えると考えられるのでその使用頻度と重要性はさらに高まる可能性が高い。

＜参考文献＞

1) Lippert H, Wolff H. Experiences with fibrin glue-coated collagen fleece. Zentralbl Chir. 1990;115(18):1175-1180.
2) Lorenz D, Scheele J. The use of collagen fleece (Tachocomb) in pancreatic surgery. Z Exp Chir

Transplant Kunstliche Organe. 1990;23(2):93-94.
3) 落合 和徳, 長田 尚夫, 寺島 芳輝, 他. 産婦人科領域における新規のシート状フィブリン接着剤 TO-193(Tachocomb)の有用性の検討、産婦人科の実際、1995；44 (2)： 253-262
4) Scheyer M, Zimmermann G. Tachocomb used in endoscopic surgery. Surg Endosc. 1996 ;10(5):501-503.
5) 安藤 正明, 伊熊 健一郎, 依光 正枝, 他. タココンブケースレポート　産婦人科領域　タココンブの新しい搬入法 タココンブによる止血が有用であった後腹膜リンパ節郭清時の大静脈損傷例から、医薬の門、2004；44 (4)：421-425
6) 喜馬 啓介, 鳥本 一匡, 下田 孝司, 他. 腹腔鏡下腎尿管摘除術(後腹膜到達法)中に下大静脈損傷から高二酸化炭素血症をきたした1例、泌尿器外科、2014；27 (11) ：1863-1865
7) 矢野 樹理, 竹田 英香, 熊倉 英利香, 他. 子宮静脈損傷部位の止血にタココンブが有用であった婦人科腹腔鏡下手術症例、 医薬の門、2003； 43 (2) ：292-293
8) 牛越 賢治郎, 伊熊 健一郎, 山本 尚子, 他. タココンブ･ケースレポート　婦人科疾患に対するタココンブの使用経験 腹腔鏡補助下子宮筋腫摘出術における子宮切開創部の組織接着閉鎖、医薬の門、2002；42 (3)：432-434
9) 西尾 永司, 廣田 穰, 藤井 多久磨.【婦人科腹腔鏡手術の最前線】 腹腔鏡手術における止血材・癒着防止材の使い方(解説/特集)、産科と婦人科、2015；82 (11)：1279-1283
10) 吉本 勲, 福井 敬介, 堀 玲子, 他. 腹腔鏡下子宮筋腫核出術におけるタココンブの使用経験(会議録)、日本産科婦人科内視鏡学会雑誌、2000；16 (1)：83
11) 萩池 昌信, 吉田愛, 赤本 伸太郎,他. タココンブケースレポート 肝臓外科領域　腹腔鏡下胆嚢摘出術における肝門部出血に対してタココンブが有用であった1例、 医薬の門 、2004；44 (3)：299-301
12) 平松 久和, 松田 秀雄, 岡本 三四郎, 他. 腹腔鏡手術における止血剤(癒着防止剤)投与の工夫(会議録)、日本産科婦人科学会埼玉地方部会会誌 2005；35：138
13) 加賀 基知三, 井上 宏司. 胸腔鏡下手術におけるタココンブの使用経験、医薬の門、1999；39 (5)：316-317
14) 細田 裕. 胸腔鏡下肺切除におけるタココンブの使用法の工夫(W型ギャザー法)、医薬の門、2001；41 (5)：589-591
15) 栗原 正利, 服部 佳広, 折野 公人,他. タココンブ･ケースレポート　肺外科領域　胸腔鏡手術における TachoComb の上手な貼り方(Rolling-up 法)、医薬の門、2000；40 (1)：28-30
16) 長田 尚夫, 山下 有紀, 島田 薫, 他. タココンブ･ケースレポート　産婦人科領域　腹腔鏡下手術への局所止血剤の応用　特にシート状フィブリン接着剤の有用性について、 医薬の門、2001；41 (1)：101-109
17) 長田 尚夫. 腹腔鏡下手術での局所止血剤の応用　シート状フィブリン接着剤の使用方法と術後癒着防止対策について、医薬の門、2004；44 (4)：416-420
18) 鈴木 博志, 伊藤 明子, 鈴木 和夫. タココンブケースレポート 産婦人科領域 コストパフォーマンスに優れたタココンブの貼付方法、医薬の門、2004；44 (3)：290-291
19) 中山 毅. 私の工夫 内視鏡下手術におけるセプラフィルムやタコシールの新たな搬入方法の考案、日本内視鏡外科学会雑誌、2014；19 (5)：669-676
20) 島谷 慎二, 加藤 信秀, 笹本 修一,他. タココンブ･ケースレポート　肺外科領域　内視鏡下手術における TachoComb 貼付鉗子の開発　TC applicator の試作、医薬の門、2002；42 (1)：120-122
21) 武内 裕之 北出 真理, 菊池 盤, 他. タココンブ･ケースレポート　腹腔鏡下筋腫核出術におけるタココンブの使用経験　専用イントロデューサーとツッペルの有用性、医薬の門、2002；42 (3)：428-431

22) 中島 清一，西田 俊朗，安政 啓吾，他. 腹腔鏡下手術におけるシート状フィブリン接着剤(タココンブ)誘導法、Pharma Medica、2005；23 (4)：99-103
23) Nakajima K, Yasumasa K, Endo S, et al. A simple application technique of fibrin-coated collagen fleece (TachoComb) in laparoscopic surgery. Surg Today. 2007;37(2):176-179.
24) 伊熊 健一郎，山田 幸生，細川 真理子，他. タココンブケースレポート 産婦人科領域　腹腔鏡下手術でのタココンブの腹腔内挿入法から　12mm トロカー内筒先端部に直接セットする方法、医薬の門、2004；44 (3)：296-298
25) Haverkamp L, Ruurda JP, van Hillegersberg R. Technical Feasibility of TachoSil Application on Esophageal Anastomoses. Gastroenterol Res Pract. 2015