

子宮頸部筋腫に対する腹腔鏡下子宮全摘術の初期経験

メタデータ	言語: jpn 出版者: 静岡産科婦人科学会 公開日: 2017-04-27 キーワード (Ja): キーワード (En): 作成者: 望月, 亜矢子, 飯田, 智子, 川西, 智子, 平井, 強 メールアドレス: 所属:
URL	http://hdl.handle.net/10271/3170

子宮頸部筋腫に対する腹腔鏡下子宮全摘術の初期経験

Initial experience of total laparoscopic hysterectomy for cervical leiomyoma: a case report

藤枝市立総合病院 産婦人科

望月 亜矢子、飯田 智子、川西 智子、平井 強

Department of Obstetrics and Gynecology, Fujieda Municipal General Hospital

Ayako MOCHIZUKI, Tomoko IIDA, Tomoko KAWANISHI, Tsuyoshi HIRAI

キーワード : cervical leiomyoma, total laparoscopic hysterectomy, ureteric catheter

〈概要〉

子宮頸部筋腫は、子宮頸部が腫大することで子宮動脈や尿管の解剖学的変位をきたすことが多く、また切開すべき膈上端が不明瞭となるため、その子宮全摘術は操作に難渋することが多い。今回、子宮頸部左側に発生する子宮頸部筋腫に対して腹腔鏡下子宮全摘術を施行した症例を初めて経験し、事前に立てたストラテジーとの相違点から学んだことを検討、考察したため報告する。

症例は48歳、4経妊3経産（初期流産1回、経膈分娩3回）。2年前からの不正出血とHb9.1g/dlの貧血のため前医より手術目的で紹介となった。経膈診察で外子宮口が2cmほど開大しており、頸管内に筋腫が確認できる状態であった。MRIでは筋腫分娩ではなく、頸管左側から内腔に発育した8cmの子宮頸部筋腫と考えられた。術前にGnRHアゴニスト（点鼻薬）を投与し、術直前に尿管ステントを挿入。経膈的に自在鉤（スパーテル®）を挿入して膈上端切開部の挙上を試みる方針で腹腔鏡下子宮全摘術を施行した。手術時間は3時間42分、出血量は200g、検体重量は484gであった。

結果、子宮頸部筋腫の発生する左側では、経膈的に自在鉤で膈上端切開部を挙上しても腹腔内からの同定は困難であった。経膈的に挿入した自在鉤が偶発的に外子宮口から頸管内に挿入され内子宮口筋層にテンションをかける状態となり、先に膈上部切断術を施行し、頸部筋腫を核出してから、残存頸部を摘出して経膈的に搬出した。自己血400mlを返血し、合併症なく退院された。

子宮動脈本幹処理と尿管ステント挿入は術前のストラテジー通り有効であったが、経膈的に自在鉤を挿入して膈上端切開部を同定することは無効であり、挿入部位を誤認する可能性を念頭に入れ注意する必要があると考えられた。

〈緒言〉

子宮頸部筋腫は、子宮筋腫全体の約1-2%¹⁾と比較的稀な疾患であるが、子宮頸部が腫大することで子宮動脈や尿管の解剖学的偏位をきたし、また切開すべき膈上端が不明瞭となるため、その子宮全摘術は操作に難渋することが多い。腹腔鏡下子宮全摘術は施設ごとに適応基準を設定しているが、癒着を伴う重症子宮内膜症や子

宮頸部筋腫などは合併症リスクに留意する必要がある。今回、子宮頸部左側に発生する子宮頸部筋腫に対して、腹腔鏡下子宮全摘術を施行した症例を初めて経験し、事前に立てたストラテジーとの相違点から学んだことを検討、考察したため報告する。

〈症例〉

症例は48歳、4経妊3経産（初期流産1回、経膈分娩3回）。身長160cm、体重48kg、BMI 18.8kg/m²。既往歴は40歳頃に腰椎ヘルニアで入院したが手術は施行せず。アレルギーとして慢性鼻炎を認めた。現病歴として、2年前からの不正出血とHb9.1g/dlの貧血を伴う子宮頸部筋腫を認め、前医より手術目的で紹介となった。月経周期は26-28日型で、過多月経を強く認めたが月経困難症は認めなかった。前医より鉄剤を処方されており、当院初診時にはHb13.1g/dlまで改善していた。腔鏡診にて外子宮口が2cmほど開大しており、頸管内に筋腫が確認できる状態であった。この所見から筋腫分娩の可能性が疑われたが、MRI検査の結果、筋腫分娩ではなく、子宮頸管左側から内腔に突出した8cmの子宮頸部粘膜下筋腫が考えられた（図1）。

当院では子宮頸部筋腫に対する腹腔鏡下子宮全摘術を施行するのが初めてであり、術前のストラテジーとして、GnRHアゴニストを投与すること、尿管ステントを挿入すること、子宮動脈本幹処理を行うこと、経膈的に自在鉤（スーパーテル®：幅25mm）を挿入して膈上端切開部挙上を試みることを考えた。上記ストラテジーをもとに腹腔鏡下子宮全摘術を施行した。手術時間は3時間42分、出血量は200g、検体重量は484gであった。

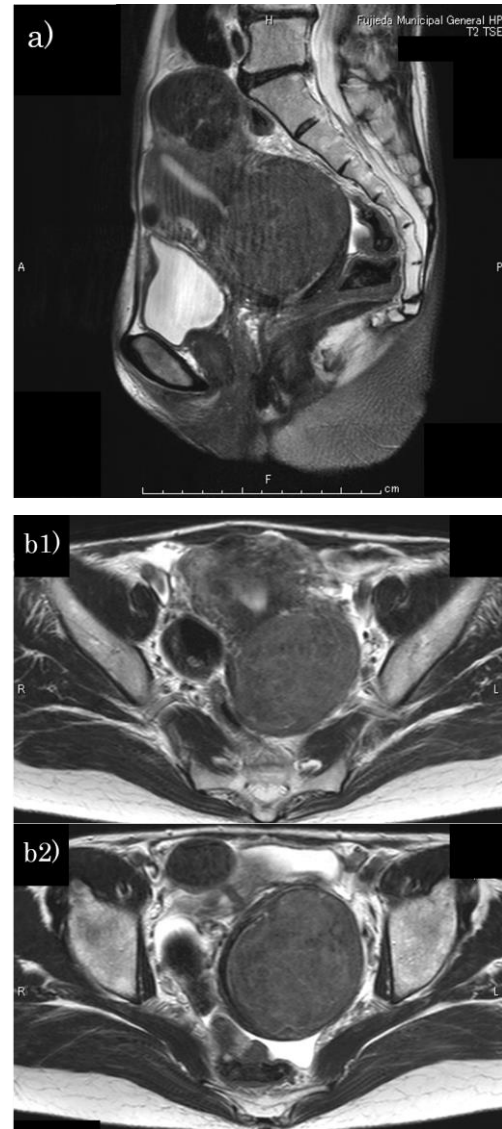


図1. T2強調MRI画像 a)矢状断, b1,2)水平断

術前のGnRHアゴニスト投与は、過多月経が持続していたため、貧血再燃予防と腫瘍縮小効果を期待して、点鼻薬を約2か月間投与した。GnRHアゴニスト投与前と術直前の筋腫径は8.0cm → 7.6cmであった。尿管ステントは、尿管損傷予防のため泌尿器科に依頼して全身麻酔導入後の術直前にシングルJカテーテルを挿入した。

当院では腹腔鏡下子宮全摘術の際に子宮マニピュレーターとしてRUMI II system®を用い、KOH cup®を装着して切開すべき膈上端の挙上

を行っている。本症例では KOH cup®の装着が困難であるため子宮マニピュレーターの挿入のみ施行した。手術開始時の子宮頸部筋腫の術中画像を図2に示す。

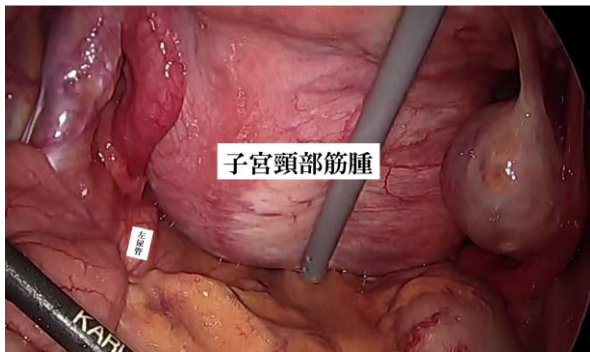


図2. 手術開始時の術中画像

左右の尿管は、尿管ステントによりどこからでも目視で確認できる状態であった。円靱帯を切断後、骨盤漏斗靱帯と外腸骨血管の中間部腹膜を切開して後腹膜腔に進入した。尿管の走行をメルクマーレとして子宮動脈本幹を同定・単離し、バイクランプ®にてシーリングした(側方アプローチ)。子宮頸部筋腫のある左側も含め、左右とも通常どおり子宮動脈本幹処理を行うことができた。傍結合織を処理する前に、経腔的に自在鉤を挿入し腹腔内から膈上端の同定を試みた。子宮頸部筋腫のない右側では、尿管よりも高い位置で膈上端を圧排している自在鉤の動きを確認することができた。しかし、子宮頸部筋腫のある左側では膈上端の同定が困難で、岡林の直腸側腔を剥離して尿管トンネル入口部まで尿管を単離したが、経腔的に挿入した自在鉤の動きを確認することはできなかった(図3)。子宮動脈上行枝をバイクランプ®でシーリング後切除して傍結合織の処理を行ったが、左側で膈上端切開部の同定ができないことになりなかった。

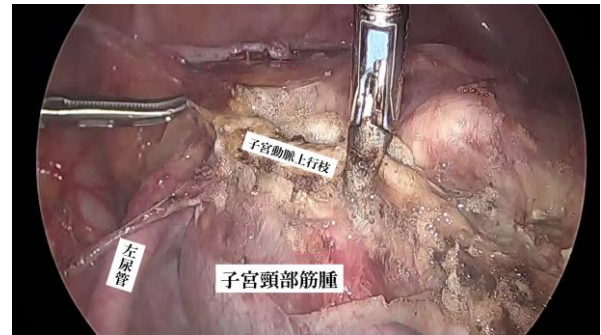


図3. 左尿管と子宮頸部筋腫の位置関係

左右の傍結合織を処理してから、同定可能な右側から自在鉤をメルクマーレとして膈上端切開を試みた。しかし、自在鉤の挙上を促している最中に自在鉤が偶発的に頸管内に挿入され内子宮口の子宮筋層を押し当てていることに気が付かないまま、膈上部切開術を行うように内子宮口の高さで子宮筋層切開を行った。筋腫を子宮頸部から剥離するように核出し、子宮体部と筋腫を一塊にして摘出した(図4)。経腔的に確認したところ、筋腫が核出されたあとの子宮頸部のみ残存していることが判明した。この段階で強出血は認めていなかった。

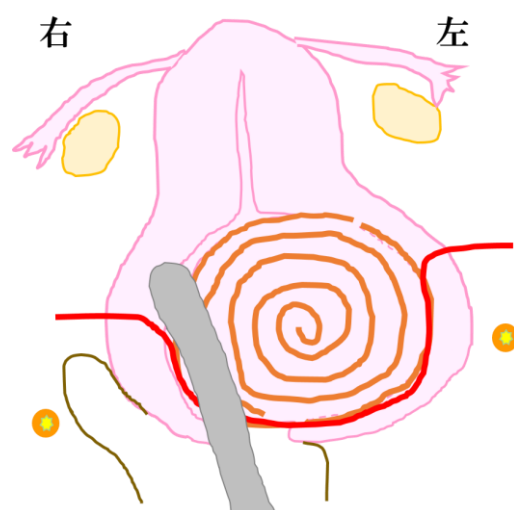


図4. 模式図。頸管内に挿入された自在鉤が右側内子宮口筋層を圧排。結果、まず筋腫を核出しながら赤線で切除を行った。

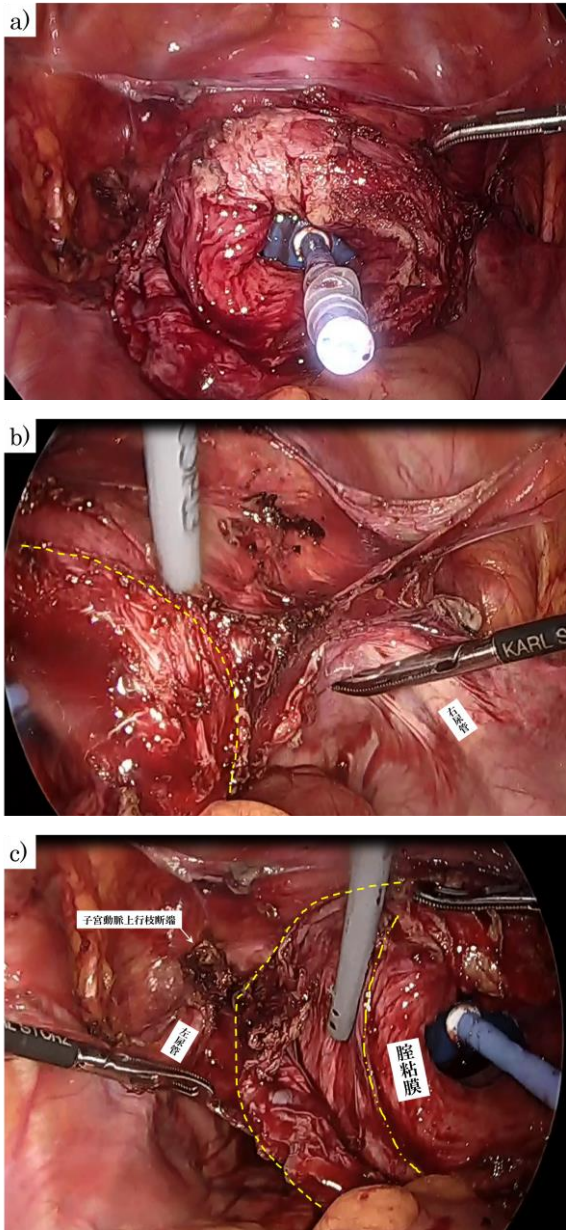


図 5. KOH cup®を装着した残存頸部。

- a) 残存頸部全体
- b) 残存頸部右側
黄色点線(----)が腔上端切開ライン。
右尿管との距離が比較的保たれている。
- c) 残存頸部左側
黄色点線(----、----)で囲まれた領域が筋腫により引き伸ばされた残存頸部の筋腫剥離面。黄色点線(----)が残存頸部と腔粘膜の境界。黄色点線(----)が切開すべきラインで左尿管と接近していた。

経腔的に改めて KOH cup®を装着した子宮マニピュレーターを挿入すると、残存した子宮頸部周辺の解剖は是正され、通常どおり尿管を遠く足側に確認することができたように思われた(図 5-a)。残存頸部右側では尿管と腔上端切開ラインの間に比較的十分な距離を認めていた(図 5-b)。しかし図 5-c にあるように、左側は KOH cup®の挙上により腔粘膜が露出し残存頸部はポケット状に筋腫剥離面が引き伸ばされ(図 5-c 黄色点線で囲まれた領域)、外側は左尿管と非常に接近していた。このことから、本症例は子宮体部筋腫が頸管内に落ち込んだのではなく、左側発生した子宮頸部筋腫であると考えられた。

KOH cup®ラインの右側から腔上端をモノポーラー(カットモード)にて切開した。子宮頸部筋腫を核出した左側の残存頸部は、その切開ラインを把握するのに難渋した。この操作が最も出血しやすく、また正しい切開ライン(図 5-c 黄色点線(----))は左尿管と接近しており尿管損傷に注意が必要であった。尿管ステントを挿入していたことが非常に功を奏した場面であった。摘出した検体はそれぞれ経腔的に細切しながら体外に搬出した。摘出後の骨盤内は比較的通常どおりで、腔断端よりも遠く外側に両側尿管の走行を認めた。腔断端を 2-0 合成吸収性モノフィラメント縫合糸で一層単結紮縫合し、止血、尿管蠕動確認後に腔断端より広めの範囲で後腹膜を同糸にて連続縫合した。右下腹部創部からダグラス窩に 15Fr ドレインを留置して手術を終了した。術直後に尿管ステントを抜去した。自己血 400ml を返血した。

術後経過は良好で周術期合併症を来すことなく、予定通り術後 4 日目に退院となった。術後病理組織結果は Leiomyoma であった。

〈考察〉

平成9年より腹腔鏡補助下腔式子宮全摘術 (LAVH: Laparoscopically Assisted Vaginal Hysterectomy) が社会保険診療報酬の適応となり、現在では腹腔鏡下子宮全摘術 (以下、TLH: Total Laparoscopic Hysterectomy) が多くの施設で施行されている。子宮頸部筋腫はTLHの禁忌とはならないものの、一般的に子宮頸部の腫大による骨盤内解剖の偏位を伴い手技的に困難となる場合が多い。子宮頸部筋腫はその発生部位が前壁、後壁、側壁により症状が異なると報告されている²⁾。また、子宮頸部筋腫に対する子宮全摘術の問題点を、傍結合織の血管群が拡散偏位していること、膀胱が挙上されていること、尿管が偏位していることとする報告がある³⁾。今回、子宮頸部左側に発生する子宮頸部筋腫に対するTLH症例を初めて経験し、事前に立てたストラテジーとの相違点から学んだことを、1)術前GnRHアゴニスト投与、2)子宮動脈本幹処理、3)経腔的な自在鉤の挿入、4)尿管ステント挿入、それぞれについて検討、考察したため報告する。

1) 術前GnRHアゴニスト投与

本症例は子宮頸部左側から内腔に向けて発生する子宮頸部粘膜下筋腫であり、腔鏡診にて頸管内に筋腫が確認されていた。MRIでは子宮頸部筋腫が疑われていたが、画像診断と異なり腫瘍縮小による筋腫分娩が起こる可能性を懸念して、注射薬ではなく調節性のよい点鼻薬でのGnRHアゴニスト投与を施行した。結果、本症例は子宮頸部筋腫であり、筋腫分娩のように子宮筋腫が下垂することはなかった。GnRHアゴニスト投与は貧血再燃予防としては有効であったが、腫瘍縮小効果は軽微に留まり、腫瘍縮小目的としては有効とは言えなかった。しか

し、子宮頸部筋腫に対する注射薬による術前GnRHアゴニスト投与で、腫瘍体積縮小率が約38.5%であったとする報告⁴⁾がある。子宮頸部筋腫はその大きさにより周辺臓器の解剖学的偏位をもたらすことから、注射薬などで腫瘍縮小を図ることができれば術中の視野確保がよりやりやすくなるのではないかと考える。

2) 子宮動脈本幹処理

子宮頸部筋腫は、前壁、後壁、側壁と発生部位により周囲に与える解剖学的偏位は異なる。筋腫の発生部位に応じて、前方、側方、後方アプローチを駆使し、左右それぞれの子宮動脈本幹処理を行うとよいとされている⁴⁾。本症例の子宮動脈本幹処理は左右とも側方アプローチにより特に難渋する操作ではなかった。尿管が通常より挙上され同定しやすかったことから直腸側腔の展開も容易であったこと、また本症例の手術時の子宮頸部筋腫は7.6cmであり子宮動脈本幹の偏位をきたすほどの大きさではなかったことが原因と考える。術前のGnRHアゴニスト投与よりも、術中の子宮動脈本幹処理を行うことの方が、子宮頸部筋腫のTLHにおいて術中出血量を減少させる可能性を示す報告もあり⁴⁾、子宮頸部筋腫のTLHでは可能な限り子宮動脈本幹処理を施行した方がよいと考える。

3) 経腔的な自在鉤の挿入

一般的に子宮頸部筋腫に対するTLHでは、筋腫を核出してから摘出するとよいことや⁴⁾⁵⁾、核出すると時に強出血を伴うことがあるため半核出して解剖の是正が得られてから摘出するとよいという報告⁶⁾がある。しかし、最初から核出術を行うのではなく、本症例では子宮マニピュレーターと併用して経腔的に自在鉤 (スパーテル®: 幅25mm) を挿入することで腔円

蓋部を挙上し、膈上端切開部を腹腔内から同定することを試みた。子宮頸部筋腫のない右側では経腔的な自在鉤の圧迫で膈上端切開部を同定することは容易であったが、子宮頸部筋腫のある左側では全く同定できなかった。子宮頸部筋腫のなかでも、内子宮口に近い高さの頸部筋腫であれば自在鉤による同定は可能であったかもしれない。しかし、本症例のように低い位置の子宮頸部筋腫の場合は、その発生している側において膈上端切開部を同定することは容易ではなく、経腔的な自在鉤の挿入は無効であった。また本症例では外子宮口が 2cm ほど開大していたことから、偶発的に自在鉤が子宮頸管内に挿入され、内子宮口の高さの子宮筋層を膈円蓋部と誤認して膈上部切開術を施行する結果となった。自在鉤を適宜挿入しながら操作する際には、このような誤認が生じることを念頭に入れ注意する必要があると考える。

4) 尿管ステント挿入

Wood らの報告⁷⁾のように、TLH 全例で尿管ステント挿入は必要ないが、子宮頸部筋腫や癒着を伴う重症子宮内膜症⁸⁾などでは尿管ステント挿入が有効であると考えられる。当院では通常 TLH では尿管ステント挿入は施行していないが、本症例では尿管損傷予防の目的で尿管ステントを挿入した。結果、左右尿管はどの角度からも目視で確認できる状態であった。しかし、子宮頸部筋腫が発生している左側では、筋腫の中腹に尿管トンネル入口部を認め、ステントの有無にかかわらず、広汎子宮全摘術で行われる膀胱子宮靭帯前層処理を施行しない限りこれ以上の尿管剥離はできない状態であった。本症例では偶発的に膈上部切開術と内側からの筋腫核出術を施行する形となった。その後、残存頸部に RUMI II system[®]の KOH cup[®]を装着するこ

とで、通常どおりの膈上端切開部を同定することが可能となったように思われた。しかし、子宮頸部筋腫を核出した後の残存頸部の左側は非定型的に引き伸ばされており、左尿管と非常に接近していた。そのため残存頸部左側の解剖学的位置関係を把握するのに難渋し、尿管ステントが挿入されていたことで、正しい切開ラインを把握することができた。残存頸部に装着するものは KOH cup[®]以外に Vagi パイプ[®]でも代用可能であったと思われるが、いずれにしても側方発生の子宮頸部筋腫では、子宮頸部の切開ラインが尿管と接近し、解剖学的に誤認しやすい偏位をきたしている可能性があるため、当院のように子宮頸部筋腫の TLH 経験に慣れていない場合では、尿管ステント挿入が尿管損傷予防に有効であると考えられた。

〈結論〉

子宮頸部左側に発生する子宮頸部筋腫に対して、腹腔鏡下子宮全摘術を施行した症例を初めて経験した。子宮動脈本幹処理と尿管ステント挿入は術前のストラテジー通り有効であったが、経腔的に自在鉤を挿入して膈上端切開部を同定することは無効であり、挿入部位を誤認する可能性を念頭に入れ注意する必要があると考えられた。

〈参考文献〉

- 1) Bhatla N. Tumors of the corpus uteri. In: Jeffcoats Principles of Gynaecology 6th edn. Arnold Printers, London ; 2001 : pp470
- 2) Buttram VC Jr., Reiter RC. Uterine leiomyomata: etiology, symptomatology,

- and management. *Fertil Steril* 1981 ; 36 : 433
- 3) Singh S, Chaudhary P. Central cervical fibroid mimicking as chronic uterine inversion: a case report. *Int J Reprod Contracept Obstet Gynecol* 2013 Dec ; 2(4) : 687-688
 - 4) 横山幹文, 小金丸泰子, 城戸裕子, 他. 子宮頸部筋腫に対する腹腔鏡下子宮全摘術～当科での術式. *日産婦内視鏡学会* 2004 ; 20(1) : 203-207
 - 5) Patel P, Banker M, Bhalla A, et al. Handling Cervical myomas. *J Gynecol Endosc Surg* 2011 ; 2(1) : 30-32
 - 6) 藤原和子, 長瀬瞳子, 安藤正明, 他. 難症例で TLH を安全に完遂する方法. *日産婦内視鏡学会* 2012 ; 28(1) : 448-452
 - 7) Wood EC, Maher P, Pelosi MA. Routine use of ureteric catheters at laparoscopic hysterectomy may cause unnecessary complications. *J Am Assoc Gynecol Laparosc* 1996 ; 2 : 393
 - 8) Nezhat CR, Nezhat F, Admon D, et al. Laparoscopic Management of Genitourinary Endometriosis. *J Am Assoc Gynecol Laparosc* 1994 ; 1 : 25