

# 妊孕性温存術後、夫の乏精子症に対して人工授精を行い正期産に至った卵巣粘液性腺癌の1例

メタデータ	言語: jpn 出版者: 静岡産科婦人科学会 公開日: 2017-04-27 キーワード (Ja): キーワード (En): 作成者: 小阪, 謙三, 森部, 絢子, 寒河江, 悠介, 李, 泰文, 川村, 温子, 伊藤, 訓敏, 高, 華, 鈴木, 直宏, 露木, 大地, 川島, 直逸 メールアドレス: 所属:
URL	<a href="http://hdl.handle.net/10271/3171">http://hdl.handle.net/10271/3171</a>

## 妊孕性温存術後、夫の乏精子症に対して人工授精を行い

### 正期産に至った卵巣粘液性腺癌の1例

# A case of ovarian mucinous adenocarcinoma performed fertility-sparing surgery and successfully delivered after artificial insemination of husband's semen

静岡県立総合病院 産婦人科

小阪謙三、森部絢子、寒河江悠介、李 泰文、川村温子、伊藤訓敏、高 華、鈴木直宏、  
露木大地、川島直逸

Department of Obstetrics and Gynecology, Shizuoka General Hospital

Kenzo KOSAKA, Ayako MORIBE, Yusuke SAGAE, Yasufumi Ri, Atsuko KAWAMURA,  
Kunitoshi ITOH, Hua GAO, Naohiro SUZUKI, Daichi TSUYUKI, Naotoshi  
KAWASHIMA

キーワード : ovarian cancer, fertility, AIH, oligoasthenozoospermia, delivery

#### <概要>

上皮性卵巣癌は、妊孕性温存術式を実施されても実際に妊娠分娩にまで至る割合はさほど高くない。このうち、男性因子による不妊症が合併したと考えられる我が国での妊娠出産報告は我々が検索したかぎり 3例しかなく、このうちAIHによるものは1例のみで今回の症例は本邦で2症例目の報告となる。

今回我々は、29歳の既婚未妊妊婦であったため卵巣粘液性腺癌IA期Grade1に対して妊孕性温存手術を施行し、その後夫の乏精子症に対して人工授精を7回施行したの

ち妊娠出産に至り、初回治療後4年間再発を認めていない症例を経験したので文献的考察とともに報告する。

卵巣癌の妊孕性温存術式後は、卵巣癌のフォローに加え、生殖医療に詳しいスタッフも交えて男性因子の合併も念頭において医学的に適正な介入を速やかに開始し妊娠率を向上させる努力が必要である。体外受精は未だ経済的負担も少なくないため、年齢的に余裕のある場合にはAIHの施行も重要であると考えられた。

<緒言>

上皮性卵巣癌に対する妊孕性温存療法の可否や適応に関しては様々な検討が行われてきたが、今日では卵巣がん治療ガイドライン 2015 に記載されているように卵巣粘液性腺癌 IA 期 Grade1 症例は妊孕性温存手術の適応とされている。胚細胞腫瘍と異なり上皮性卵巣癌の場合、境界悪性を除けば若年での発症率は比較的 low、また妊孕性温存術式を実施されても実際に妊娠分娩にまで至る割合はさほど高くない。縮小手術を行い妊孕性を温存した場合の最終的な目的は妊娠出産であるので、この観点からは、まずはパートナーの有無、続いて不妊原因の有無とその特定と克服も極めて重要である。このうち、男性因子による不妊症が合併したと考えられる我が国での妊娠出産報告は我々が検索したかぎり極めて少ない。

今回我々は、29 歳の既婚未妊妊婦であったため卵巣粘液性腺癌 IA 期 Grade1 に対して妊孕性温存手術を施行し、その後夫の乏精子症が明らかとなったため人工授精を 7 回施行したのち妊娠出産に至り、初回治療後 4 年間再発を認めていない症例を経験したので文献的考察とともに報告する。

<症例>

症例は 29 歳、初経 12 才、月経周期ほぼ整、32 日周期、出血 6 日間。結婚後 1 年 3 ヶ月の既婚、未妊未産婦。X 年 4 月ころから痛みのない下腹部の張りを自覚するようになった。X 年 9 月末、腹部膨満感を主訴に近医受診、巨大な卵巣腫瘍を疑われ当科紹介受診となった。MRI にて、骨盤を占拠し臍上 3 横指に達する最大径約 20cm の充実部分と囊胞部分の混在する腫瘍を認

めた (図 1)。CT では、腫瘍による圧排が原因と推測される軽度の両側水腎症を指摘されたが、リンパ節・遠隔転移を示唆する所見は指摘されなかった。腫瘍マーカーは CA19-9 =810 [IU/ml] と高値であったが他の腫瘍マーカーは CA125 =28 [IU/ml]、CEA =2.2 [ng/ml]、AFP =3 [ng/ml]、hCG 感度以下と正常範囲内であった。卵巣悪性腫瘍疑いのため、患者および家族に対して卵巣癌の場合推奨されている術式はリンパ節郭清を含む両側付属器摘出術および子宮全摘術であること、リスクを理解した上であれば妊孕性温存し、患側付属器摘出と大網切除のみとすることも可能であることを説明したところ、妊孕性の温存を希望した。

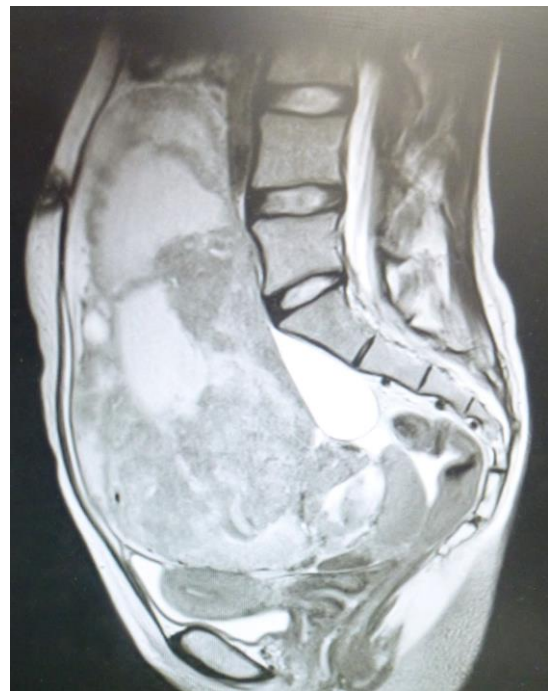

図 1

初診時 MRI 像: 充実部と囊胞部の混在した腫瘍を認める

開腹術を施行したところ、腹腔内には患側卵巣以外には虫垂も含め腫瘍病変や播種、

リンパ節腫大などの異常を疑う所見を指摘できず術中腹水細胞診でも明らかな悪性所見はなかった。術中の腫瘍破綻なく患側付属器摘出および大網部分切除術を施行した。術中には粘液性腺癌の診断が得られなかったため、虫垂は入念な観察により正常大で明らかな異常を認めないことを確認したのみで切除は行わなかった。摘出した卵巣腫瘍の肉眼所見を示す(図2)。術後病理学的診断にて卵巣粘液性腺癌 Grade1 と診断された(図3a-c)。術中所見および腹水細胞診の結果も含めIA期と診断した。

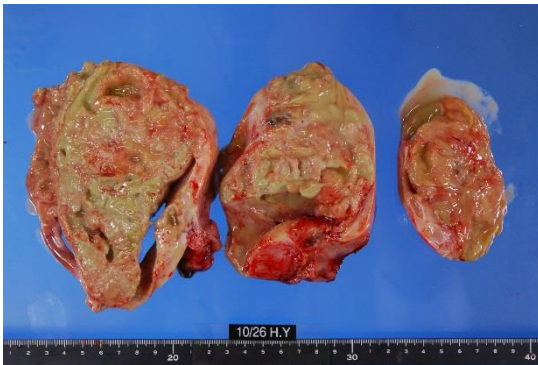


図2

腫瘍肉眼所見：充実部と嚢胞部の混在した腫瘍を認める

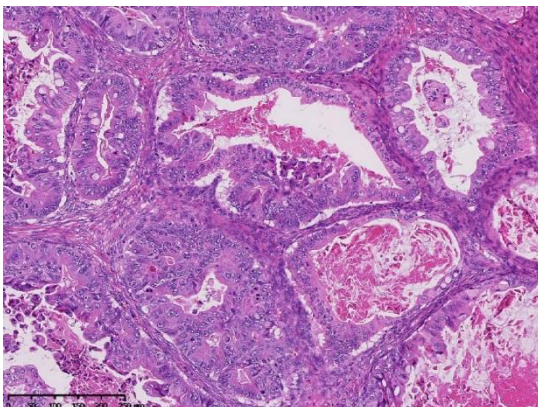


図3a

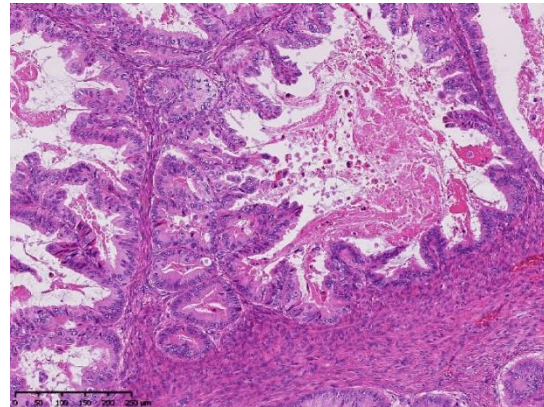


図3b

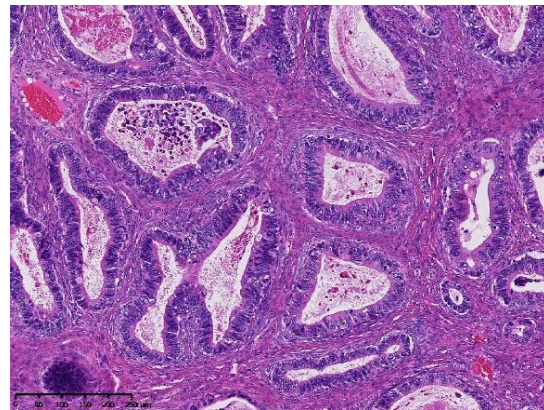


図3c

図3a-c：病理組織像：粘液性腺癌 Grade 1 の所見である

追加手術は施行せずに卵巣癌のフォローアップを行った。腫瘍マーカーCA19-9は術後6日目に58 [IU/ml]と著明に減少を認め、術後49日目に7 [IU/ml]と正常値となって以降再上昇を認めていない。

妊孕性温存手術となったため、術後の再発早期発見のための頻回の経過観察と共に、既婚者でもあり早期の妊娠分娩が望ましいと考えられたためX+1年1月(術後3ヶ月目)にホルモン検査施行、FSH=7.52 [mIU/ml], LH=4.31 [mIU/ml], PRL=13.77 [ng/ml], E2=37 [pg/ml], FT3=3.0 [pg/ml], FT4=1.30 [ng/dl], TSH=1.16 [ $\mu$  IU/ml]と

特記すべき異常を指摘できなかつたため、  
卵巣癌再発フォローを主としつつ併行して  
タイミング療法を開始した。タイミング療  
法4回施行するも妊娠に至らないことと術  
後半年経過するも再発所見を認めなかつた  
ため、より積極的に妊娠を目指す目的で  
X+1年5月に子宮卵管造影および精液検査  
施行した。子宮卵管造影では健側卵管の疎  
通性と造影剤の腹腔内での拡散が確認され  
た(図4)が、精液検査で精液量2.2ml、  
濃度1120万/ml、運動率30%と乏精子症を  
認めた。このため自然排卵周期による人工  
授精(swim up法)を開始した。X+2年2  
月、7回目の人工授精、LH surge 目的に  
hCG 5000 単位投与にて妊娠に至った。な  
お、この時の精液所見は精液量3.4ml、濃  
度2300万/ml、運動率49%であり、検査お  
よびAIH歴中最も良好な所見であった。人  
工授精に関しては4-5回目以降は妊娠率が  
ある程度プラトー化することも知られてい  
るため、4回終了時に体外受精へのステッ  
プアップも含め説明と相談を行ったが、6-7  
回までは人工授精継続を希望されていたた  
め7回目まで人工授精を行った結果の妊娠  
であった。妊娠中も卵巣癌再発の早期発見  
のための検査は継続し、初期には超音波で  
対側卵巣の観察と腹水貯留やダグラス窩播  
種の有無などを注意して観察を行った。ま  
た妊娠中期以降には妊娠子宮の増大のため  
超音波では対側卵巣の評価が困難なため  
22w3dにはMRIを用いて再発病変検索を  
行ったが異常所見を認めなかつた(図5)。  
妊娠経過には特記すべき異常を認めていな  
かつたが、最終的に胎児が骨盤位であつた  
ためX+2年10月選択的帝王切開術を施行、  
38週0日2996gの女児を娩出した。腹腔

内には健側卵巣を含め腹腔内に異常所見を  
指摘できなかつた(図6)。産後も卵巣癌の

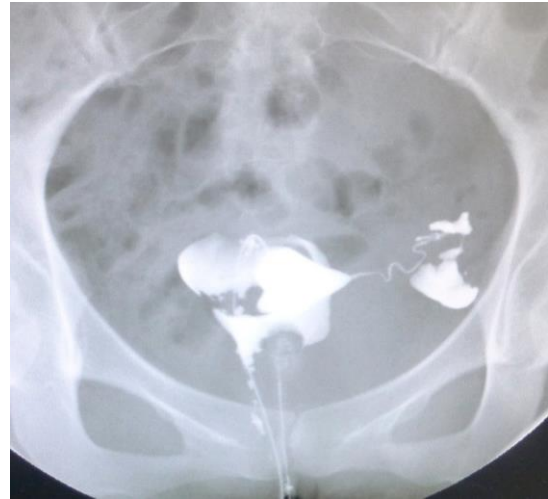

図4

子宮卵管造影：左側卵管の疎通性と造影剤  
の腹腔内への拡散を認める。(右側は付属器  
摘出後)

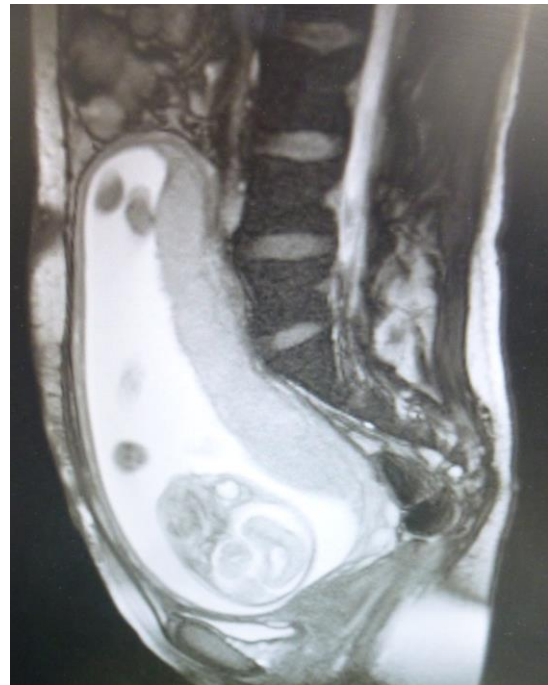


図5

MRI像：再発所見を認めなかつた。

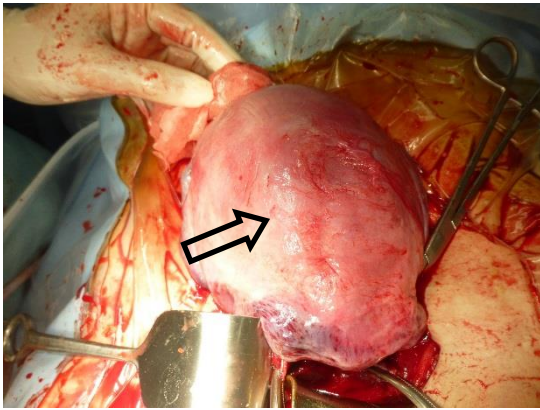


図 6

帝王切開時腹腔内所見。再発所見を認めず。写真中央 (矢印) は子宮の右付属器摘出部位付近

フォローを継続しており、X+4年10月現在、CTで異常所見なし、腫瘍マーカーCA19-9 =11[U/ml], CA125 =13[IU/ml]と卵巣癌術後4年3ヶ月、出産後2年3ヶ月経過しているが再発所見を認めていない。

#### <考察>

卵巣癌は婦人科悪性腫瘍の中で比較的予後不良の疾患であるがI期など早期では比較的予後良好であるため、妊孕性温存術式の適否に関してはこれまで様々な検討が行われてきた<sup>1),2)</sup>。その結果、今日では卵巣がん治療ガイドライン2015に記載されているごとく、患者が妊孕性温存を希望する場合には、妊孕性温存の適応について十分なインフォームドコンセントを行うこと、基本的術式として、患側付属器摘出術+大網切除術+腹腔細胞診を行うことが奨められている。また、staging laparotomyに含まれる術式として、上記に加えて対側卵巣の生検、骨盤・傍大動脈リンパ節の生検(郭清)、腹腔内各所の生

検が考慮される。妊孕性温存が適応とされる病理組織学的所見としては、漿液性腺癌、粘液性腺癌および類内膜腺癌で、進行期IA期および分化度がGrade1またはGrade2であり、妊孕性温存が考慮される病理組織学的所見としては、非特殊型で、進行期IC期(片側卵巣限局かつ腹水細胞診陰性)および分化度がGrade1またはGrade2、あるいは進行期IA期の明細胞腺癌であるとされている。また、患者本人が妊娠への強い希望をもち、妊娠可能な年齢であること、患者と家族が卵巣癌や妊孕性温存治療、再発の可能性について十分理解していること、治療後の長期にわたる厳重な経過観察に同意していることなどの臨床的条件も重視する必要がある。

ただし、胚細胞腫瘍や境界悪性腫瘍を除く上皮性卵巣癌の好発年齢は40歳台以降であり、40歳未満の女性での発生はおよそ3-17%であるとの報告<sup>3),4)</sup>、I期上皮性卵巣癌で35歳未満の女性に発生する率はおおよそ7-8%とする報告<sup>5)</sup>からも示唆されるように、実際に妊孕性温存手術が適応あるいは考慮される症例は比較的少数であると考えられる。

近年報告された妊孕性温存手術を施行した上皮性卵巣癌のNamらによるreviewによれば、Medlineで検索された1969年から2012年に至る報告がまとめられており、英文で報告されている妊孕性温存手術の施行例は全世界で918例であり、109例(11.9%)で再発を認め、48例(5.2%)は死亡している。妊娠に至った症例は177名のみで、妊娠回数のはのべ242回、うち214が正期産(妊娠数のうち88%)、早産が1例(0.4%)、流産25例(10%)、異所性妊娠2例(0.8%)

で、児の先天性形態異常は認めなかったと記載されている<sup>6)</sup>。この報告から単純に計算してみると、妊孕性温存手術を施行した患者のうち妊娠に至ることができたのはわずか19.3%の患者のみであったことがわかる。

我が国では、若年発生の比較的多い胚細胞腫瘍や境界悪性を除く上皮性卵巣癌に限定した場合、妊孕性温存療法施行後妊娠に至った症例のデータとしては1995年厚生省(現、厚生労働省)助成研究班で田中らがまとめた報告<sup>7)</sup>があり、全国の20施設から登録されたI期上皮性卵巣癌589例中、妊孕性温存手術施行後具体的な妊娠希望のあった症例は71例、うち妊娠に至った症例は24例であったとされる<sup>8)</sup>。その後の妊娠例報告でも、上皮性腫瘍と胚細胞腫瘍を区別せずさらには境界悪性症例も含めて報告している論文も少なくないため上皮性卵巣癌に限った正確な妊娠報告数や妊娠率は不明であるが、我々が検索したかぎり上皮性卵巣癌妊孕性温存術後の妊娠分娩に関する多数例報告としては神保ら7例<sup>9)</sup>、児玉ら7例<sup>10)</sup>、また共に会議録ではあるが高橋ら5例<sup>11)</sup>、関ら4例<sup>12)</sup>が挙げられ、その他はほとんどが1-2例の報告である。このように実際に温存術式施行後、妊娠出産に至るケースは本邦においても比較的稀であると考えられる。

さらに、自然妊娠か不妊治療を行ったかなど妊娠に至った経緯に関しては、記載がないものも少なくないが記載例を見るとほとんどが自然妊娠か体外受精施行例であり、何らかの男性因子を合併しながら妊娠分娩に至った症例の報告は極めて少なく我々が検索したかぎり下記3例のみである(表1)。

澤田ら<sup>13)</sup>は会議録ではあるが、術後化学療法後に性交痛による性交回数の不十分な事から人工授精2周期目で妊娠に至った31歳の類内膜腺癌の一例を報告している。

吉野ら<sup>14)</sup>は患側付属器切除と大網切除術に加えて傍大動脈リンパ節生検を施行した後、化学療法を3コース施行した症例において、夫の精液検査にて乏精子症であったため体外受精・胚移植の適応であると判断しARTにより妊娠・分娩に至り産後2ヵ月目にCT検査を施行し癌の再発を認めなかった31歳の粘液性腺癌症例を報告している。

公森ら<sup>15)</sup>は、卵巣類内膜腺癌と子宮内膜癌の異時性重複癌症例において、子宮内膜癌IA期Grade1症例に対する高用量黄体ホルモン療法完了後、2ヵ月目に顕微授精・胚移植によって妊娠出産した33歳の症例を報告しているが、夫の精子濃度、顕微授精の適応など男性因子に対する具体的な記載は認められない。

このように男性因子の存在が示唆され不妊治療を要した症例の報告はあるが、夫の乏精子症の合併に対して人工授精のみで妊娠出産に至った症例の報告は我々の検索したかぎり本邦初である。

近年、生殖可能年齢での卵巣癌患者の増加が報告されている。また、結婚年齢、分娩年齢の高齢化に伴い、妊孕性温存を望む年齢の上限が高齢化し、以前に比べ対象の年齢層が拡大していることが考えられる。1970年には女性の初婚平均年齢は24.2歳であったが、2005年には28.0歳となり、これに伴い第一児出産時の平均年齢は25.6歳が29.1歳と高齢化している(厚生労働省人口動態統計2006)。さらに今日では、ガ

報告年	報告者	年齢	組織型	男性因子	妊娠方法
2002	澤田ら <sup>13)</sup> (会議録)	31歳	類内膜腺癌	術後化学療法後の 性交痛による性交回 数の不十分	人工授精 2周期目
2008	吉野ら <sup>14)</sup>	31歳	粘液性腺癌	乏精子症	体外受精 胚移植法
2016	公森ら <sup>15)</sup>	33歳	類内膜腺癌 (子宮内膜癌 異時重複例)	夫の精子濃度、顕微 授精の適応など具体 的記載はなし	顕微授精

表 1

本邦における男性因子合併あるいは人工授精による妊娠報告例

イドラインにより妊孕性温存術式の具体的な症例選択の方針が明示されたため温存術式の施行数が増加する可能性は高いと考えられる。このように今後増加が予想される妊孕性温存術の最終目的は言うまでもなく挙児であるので、早期再発がないことに加え、第一にパートナーが存在すること、第二に不妊原因の有無とその克服も重要な要素となる。不妊原因としては、妊孕性温存療法を行った患者の場合、治療に伴う片側の卵巢喪失や術後腹腔内癒着や健側卵管閉塞の可能性、化学療法施行の場合には卵巢機能の低下の可能性など本人の女性因子を誘発する可能性がある。妊娠分娩例の報告を検討すると体外受精胚移植法を用いた妊娠例の比率が高い印象があり、術後癒着で健側卵管も閉塞した症例の存在や年齢を加味して早期の妊娠分娩を目指した結果と推察される。しかし、患者本人の原因のみならず男性因子合併の可能性にも留意する必要がある。一般に知られるように男女カップルの約 10%は不妊症でそのおよそ半数は男性因子によるため、卵巢癌で妊孕性温存手術を受けた患者の場合もその約 5%には

夫の男性因子が存在するはずである。検査によって乏精子症が明らかとなった場合、その重症度や卵巢癌患者自身の年齢によって人工授精、体外受精、顕微授精が考慮されるが、人工授精には侵襲が比較的少ない、比較的容易、経済的など ART と比較したメリットも存在するので、年齢的に 30 歳前半までの症例など年齢的余裕のある場合第一に考慮されてよい方法である。

#### <結論>

今日卵巢癌の妊孕性温存術式の適否に関してはガイドラインで示されたが、これまでの国内外からの報告を検討するに過ぎず術後妊娠出産に至る割合はさほど高くはないと考えられた。年齢を考慮しながら挙児のためのホルモン検査・子宮卵管造影・精液検査などを遅滞なく行い、不妊原因が指摘された場合には必要に応じた医学的に適正な治療を速やかに開始し妊娠率を向上させる努力が必要であると考えられた。若くして卵巢癌を患う運命となった患者がひとりでも多く、挙児を得られることが願われる。



<参考文献>

- 1) Kajiyama H, Mizuno M, Shibata K, et al. A non-randomized confirmatory study regarding selection of fertility-sparing surgery for patients with epithelial ovarian cancer: Japan Clinical Oncology Group Study (JCOG1203). *Eur J Obstet Gynecol Reprod Biol* 2014 ;175:97-102.
- 2) Satoh T, Tsuda H, Kanato K, et al. Gynecologic Cancer Study Group of the Japan Clinical Oncology Group. *Jpn J Clin Oncol* 2015 Jun;45(6):595-599.
- 3) S.C. Plaxe, P.S. Braly, J.L. Freddo, et al. Profiles of women age 30-39 and age less than 30 with epithelial ovarian cancer. *Obstet Gynecol* 1993; 65:1-654
- 4) L.R. Duska, Y.C. Chang, C.E. Flynn, et al. Epithelial ovarian carcinoma in the reproductive age group. *Cancer* 1999; 85 : 2623-2629
- 5) P.J. DiSaia. Fertility-sparing treatment of patients with ovarian cancer. *Compr Ther* 1990; 16: 35-42
- 6) Nam JH, Park JY. Fertility-sparing surgery for young women with early-stage epithelial ovarian cancer. *Gynecol Obstet Invest* 2013 ;76(1):14-24.
- 7) 田中忠夫：卵巣がんに対する内分泌機能ならびに妊孕性温存療法の確立、平成7年度「がん克服新10カ年戦略プロジェクト研究報告書」厚生省1995；pp277-281
- 8) 佐々木 寛. 【不妊症で問題となる婦人科腫瘍】 卵巣癌に対する妊孕性温存手術(解説/特集). *産婦人科の実際* 2004;53(6):887-890
- 9) 神保 春子, 吉川 裕之, 八杉 利治, 他. 初期卵巣癌の機能温存について 悪性及び境界悪性上皮性卵巣腫瘍に対する妊孕性温存手術の意義. *産婦人科手術* 1998 ; 9 :106-107
- 10) 児玉 省二, 加勢 宏明, 田中 憲一, 他. 多変量解析による卵巣癌I期の予後因子の評価と妊孕性予後について. *Oncology & Chemotherapy*. 1998 ;14(2) :181-7
- 11) 高橋 佳容子, 大和田 倫孝, 竹井 裕二, 他. 卵巣癌における妊孕性温存療法 上皮性卵巣癌に対する妊孕能温存療法について(会議録). *日本婦人科腫瘍学会雑誌* 2006 ; 24(3) :223
- 12) 関 典子, 福島 千加子, 楠本 知行, 他. 若年卵巣がんに対する治療戦略 若年卵巣がん患者に対する妊孕能温存手術の治療成績について(会議録). *日本婦人科腫瘍学会雑誌* 2012 ;30(3) :351
- 13) 澤田 富夫, 平井 優子, 湯澤 香里, 他. 術後化学療法後に人工授精で妊娠に至った卵巣類内膜腺癌の一例(会議録). *日本不妊学会雑誌* 2002 ;47(2~3) : 112
- 14) 吉野 直樹, 栗岡 裕子. 上皮性卵巣癌Ia期治療後に体外受精・胚移植により妊娠分娩に至った1例. *日本受精着床学会雑誌* 2008 ;25(1) :162-6
- 15) 公森 摩耶, 北山 利江, 和田 夏子, 他. 卵巣癌と子宮内膜癌の異時性重複癌に対して妊孕性温存療法後、妊娠・分娩に至った1例. *産婦人科の進歩* 2016 ;68(2) :126-130