腟鏡による腟壁裂傷で形成された骨盤内仮性動脈瘤

メタデータ	言語: Japanese 出版者: 静岡産科婦人科学会 公開日: 2018-03-23 キーワード (Ja): 仮性動脈瘤, 腟壁裂傷 キーワード (En): 作成者: 齋藤, 朋子, 田中, 綾子, 深瀬, 正人, 内藤, 成美, 門, 智史, 辻井, 篤 メールアドレス: 所属:
URL	http://hdl.handle.net/10271/3319

静岡産科婦人科学会雑誌（ISSN 2187-1914）
2018 年 第 7 巻 第 1 号　18 頁

腟鏡による腟壁裂傷で形成された骨盤内仮性動脈瘤

A pseudoaneurysm after vaginal laceration by colin vaginal speculum ; a case report

沼津市立病院　産婦人科
齋藤朋子，田中綾子，深瀬正人，内藤成美，門　智史，辻井　篤
Department of Obstetrics and Gynecology, Numazu City Hospital
Tomoko Saito，Ayako Tanaka，Masahito Fukase，Narumi Naito，Satoshi Kado，Atsushi Tsujii

キーワード；仮性動脈瘤，腟壁裂傷

〈概要〉
骨盤内仮性動脈瘤は、帝王切開後などに起こり、破裂した場合には突然大量出血をきたす疾患である。今回、腟鏡による腟壁裂傷のため仮性動脈瘤を形成した症例を経験した。症例は 38 歳未経産で、子宮筋腫のため偽閉経療法後に腹腔鏡下子宮筋腫核出術を行った。子宮マニピュレータ挿入時に腟壁の 3 時と 9 時方向に腟壁裂傷を形成し、手術時、手術翌日、術後 5 日目の計 3 回、突然の多量出血を認めた。術後 1 日目と術後 5 日目は、腟壁 9 時方向からの動脈性出血を縫合止血し、高度貧血のため輸血を行った。経腟超音波検査では出血の原因を診断できなかったが、造影 CT で腟壁 9 時方向の腟壁裂傷に一致する位置に仮性動脈瘤形成を認め、子宮動脈塞栓術を行った。腟壁裂傷後の繰り返す出血を認めた場合は仮性動脈瘤も考慮する必要がある。

〈緒言〉
仮性動脈瘤は動脈の外傷などにより動脈壁が損傷し、損傷部位から流出した血液の周囲に壁が形成され瘤となったものである。ささいなきっかけで容易に破綻し、大量出血をきたすことが知られている。婦人科領域では帝王切開後の産褥期や子宮筋腫核出術後に好発し、経腟超音波検査による color Doppler 検査が診断に有用である。今回、腟鏡による腟壁裂傷で形成された仮性動脈瘤破裂により多量の腟壁出血をきたし、経腟超音波検査での診断が困難であった症例を経験した。

〈症例〉
患者は 38 歳、0 経妊 0 経産、身長 160cm、体重 65kg で、既往歴・合併症・家族歴に特記事項はない。子宮筋腫に対する偽閉経療法後に腹腔鏡下子宮筋腫核出術を行った。全身麻酔導入後、手術台上で開脚位をとり、コリン腟鏡を使用し子宮マニピュレータを挿入し手術を開始した。なお、このときの性器出血は少量であり、腟壁裂傷には気が付かなかった。手術終了後にドレープをはがすと、外陰部に約 400g の凝血塊を認めた。腟鏡診で腟円蓋から 3cm 尾側の腟壁 3 時と 9 時方向に腟壁裂傷を認めたが、

診察時は完全に止血していた。腟内に 2 枚つなぎガーゼを挿入して帰室し、帰室後も出血を認めなかった。

手術翌日に腟内ガーゼを軽く牽引し抜去したところ、ガーゼ抜去直後から多量出血を認めた。腟壁 9 時方向の裂傷から動脈性出血を認め、静脈麻酔下に縫合止血した。出血量は 991ml に達し、処置後 Hb 6.9mg/dl の貧血を認めたため、赤血球輸血を行った。このときに経腟超音波検査を行ったが、観察範囲内で子宮内や子宮周囲に異常所見を認めなかった。その後しばらくは出血なく経過した。

術後 5 日目、排尿後より突然多量の性器出血が出現した。圧迫止血を試みたが止血せず、全身麻酔下に腟壁 9 時方向からの動脈性出血を縫合止血した。出血量は 2410ml に達し、赤血球輸血を行った。診察、経腟超音波検査では繰り返す腟壁出血の原因が診断できなかったため、造影 CT で出血の原因検索を行った。術後 9 日目の腹部～骨盤造影 CT（dynamic study）で右内陰部動脈に 8mm 大の仮性動脈瘤を認めた（図 1）。同日放射線科に依頼し、スポンゼルによる仮性動脈瘤塞栓術を行い仮性動脈瘤の消失を確認した（図 2）。塞栓後は出血なく経過し、塞栓術 1 週間後の骨盤部造影 CT で造影剤の漏出がないことを確認し、退院した。現在外来フォローアップ中だが、特に異常を認めていない。

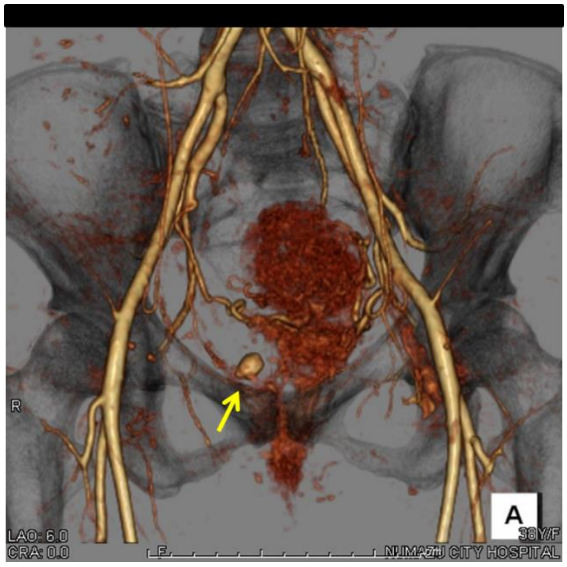

（図 1）腹部～骨盤造影 CT（3D-CT）
右内陰部動脈に 8mm 大の仮性動脈瘤を認めた。

（図 2）仮性動脈瘤塞栓術中の血管造影写真

〈考察〉

本例では以下の 2 点が示された。腟壁裂傷により仮性動脈瘤を形成しうること、腟壁の仮性動脈瘤は経腟超音波検査での診断は困難であることだ。

第一に、腟壁裂傷により仮性動脈瘤を形成しうる。婦人科領域の仮性動脈瘤は、帝王切開術後、子宮筋腫核出術後、子宮内容除去術後、経

腟分娩後、中期中絶後などに生じることが報告されている [1]。しかし、腟鏡による腟壁裂傷が原因となって仮性動脈瘤を形成した報告は検索範囲では発見できず、今回の報告が国内外で初めてである。本例での腟壁裂傷のリスクとしては、未産婦に偽閉経療法を行ったことによる腟壁の萎縮、コリン腟鏡のサイズが大きかったこと、マニピュレータ挿入時に完全な内診体位でなく挿入しにくかったこと等が考えられる。愛護的な操作を心がけるとともに、挿入困難な場合には体位の変更を考慮する必要があったかもしれない。本例では、マニピュレータ挿入時は出血も少量だったため、腟壁裂傷ができていることに気がつかなかった。腹腔鏡手術のマニピュレータは、挿入後問題がなければ術後に腟鏡を使わず抜去することが多いため、本例以外でも腟壁裂傷が形成されたが気付かれない例もあると思われる。

第二に、腟壁の仮性動脈瘤では経腟超音波検査での診断は困難である。出血の原因となる骨盤内仮性動脈瘤の発生部位として、子宮動脈、閉鎖動脈の腟枝、腟動脈、内陰部動脈の腟枝などの報告があるものの [2]、報告例の多くは子宮動脈由来の子宮内仮性動脈瘤である。子宮動脈の仮性動脈瘤であれば経腟超音波検査で周囲を高輝度エコー領域におおわれた小さな無エコー部、color Doppler 検査で内部に血流を認めるとの報告されている [1]。しかし、本例のように仮性動脈瘤が腟壁付近に位置する場合は、経腟超音波検査での観察で仮性動脈瘤を診断することは困難である。経腟超音波検査では経腟超音波プローブが腟円蓋にある状態で観察を行うが、経腟超音波プローブを腟口近くまで引いた状態での観察や経会陰的な超音波検査を行っていれば、推測にはなるが超音波検査で仮性動脈瘤が発見できた可能性はある。本例のように経腟超音波検査で仮性動脈瘤が発見できない場合では、仮性動脈瘤は造影 CT/ MRI 検査の dynamic 早期の造影効果で診断される [1) 4)]。また、出血の程度が重篤で緊急の止血が必要な場合は、診断がつかないまま緊急動脈塞栓術を行うこととなり、その際の血管造影で仮性動脈瘤の診断がつく例も多いと報告されている [2) 3)]。

仮性動脈瘤の臨床経過としては、性器出血は止血と再出血を繰り返すという特徴があり、繰り返す多量性器出血に対し精査目的に再入院となって発見されることも多いとの報告がある [5)]。本例でも当初は腟壁裂傷からの出血と考えていたが、多量で突然の腟壁出血を 3 回繰り返したことから何らかの血管異常を疑い、造影 CT を撮像し診断に至った。腟壁仮性動脈瘤が産後出血によって形成された場合などでも、腟壁裂傷からの出血と考えられ診断が遅れる可能性がある。

また、仮性動脈瘤の治療としては、多くの例で仮性動脈瘤塞栓術が選択されている。有用性・安全性が高く、外科的処置に比べて身体への侵襲が少ないこと、妊孕性の温存が期待できることなどから、仮性動脈瘤治療の第一選択となっている。塞栓術以外の治療法として、経過観察により仮性動脈瘤の自然血栓化が期待できるという報告もあるため、状況が許せば待機療法という選択もある [6)]。本例のように大量出血を繰り返す場合は適切ではないが、未破裂で発見されるか出血量が少ない例で、かつ施設の緊急対応能力があり待機療法の同意が得られる例であれば、待機療法も選択肢になりうるだろう。

〈結論〉

腟鏡による腟壁裂傷のため仮性動脈瘤を形成し、繰り返す腟壁出血のため仮性動脈瘤塞栓術を

行った症例を経験した。腟壁裂傷により仮性動脈瘤を形成しうること、腟壁の仮性動脈瘤では経腟超音波検査で発見できないことが分かった。腟鏡での日常的な診察や処置であっても、腟壁裂傷を形成し繰り返す性器出血を認めた場合は、腟壁仮性動脈瘤の可能性を考慮する必要がある。また、その際は経腟超音波検査で所見を認めなくても造影 CT を撮像し、骨盤内仮性動脈瘤の発見につとめる必要がある。

本論文の内容は平成 28 年度静岡産科婦人科学会秋期学術集会で発表した。

〈参考文献〉

1．奥野さつき，桑田知之，松原茂樹　子宮内仮性動脈瘤．産科と婦人科　2012；9 号：1097-1101
2．Anthony Dohan，Philippe Soyer，Aqeel Subhani，at el. Postpartum hemorrhage resulting from pelvic pseudoaneurysm：a retrospective analysis of 588 consective cases treated by arterial embolization. Cardiovasc Intervent Radiol 2013；36(5)：1247-1255
3．永山千晶，新田迅，上里忠和，他．吸引分娩後の腟壁仮性動脈瘤破綻により出血性ショックを呈した一例．臨床婦人科産科 2010；64(1)：93-95
4．水谷浩徳，三好潤也，黒田くみ子，他．自然経腟分娩後の子宮内仮性動脈瘤による大量出血に対し子宮動脈塞栓術で止血を行った 1 例．日本周産期・新生児学会雑誌　2016；52(1)：215-219
5．Han-Sung Kwon，Young Kwon Cho，In-Sook Sohn，at el．Rupture of a pseudoaneurysm as a rare cause of severe postpartum hemorrhage：analysis of 11 cases and a review of the literature．Eur J Obstet Gyneacol Reprod Biol 2013；170：56-61
6．高野みずき，福田美香，海老沢桂子，他．腹腔鏡下子宮筋腫核出術後における子宮仮性動脈瘤 5 症例についての報告．産婦人科の実際　2014；63(5)：719-726