

腹腔鏡下子宮全摘術後に腔断端部からMycoplasma hominisによる上行性感染が考えられた1例

メタデータ	言語: jpn 出版者: 静岡産科婦人科学会 公開日: 2018-03-23 キーワード (Ja): キーワード (En): 作成者: 三澤, 研人, 市川, 義一, 橋本, 正広, 佐竹, 恵, 加藤, 恵, 江河, 由起子, 鈴木, まり子, 根本, 泰子 メールアドレス: 所属:
URL	http://hdl.handle.net/10271/3325

腹腔鏡下子宮全摘術後に膣断端部から

Mycoplasma hominis による上行性感染が考えられた 1 例

Mycoplasma hominis infection from vagina after total laparoscopic hysterectomy: A case report

静岡赤十字病院産婦人科¹、静岡市立清水病院産婦人科²

三澤研人¹、市川義一¹、橋本正広²、佐竹恵¹、加藤恵¹、江河由起子¹、
鈴木まり子¹、根本泰子¹

¹Department of Obstetrics and Gynecology, Japanese Redcross Shizuoka
Hospital, Shizuoka, Japan

²Department of Obstetrics and Gynecology, Shizuoka city Shimizu Hospital,
Shizuoka, Japan

Kento MISAWA¹, Yoshikazu ICHIKAWA¹, Masahiro HASHIMOTO²,
Megumi SATAKE¹, Megumi KATO¹, Yukiko EGAWA¹,
Mariko SUZUKI¹, Taiko NEMOTO¹

キーワード : Mycoplasma hominis、Postoperative infection、Total laparoscopic hysterectomy、
surgical site infection

〈概要〉

Mycoplasma hominis (以下 M. hominis) は泌尿生殖器領域における常在菌であり、産婦人科の術後感染症の原因菌として症例報告が散見される。今回、腹腔鏡下子宮全摘術に膣断端部より M. hominis による上行性感染と考えられた症例を経験した。症例は 45 歳、子宮筋腫のため腹腔鏡下子宮全摘術を行った。子宮を経膣的に細切搬出を行い、その際、膣入口部から円蓋部に至る膣壁裂傷を生じ縫合修復した。術後に CMZ (セフメタゾール) を投与したが、術後 2 日目より発熱と腹痛が出現し、術後 4 日目に WBC は正常範囲内であったが CRP の上昇を認め、ABPC/SBT (アンピシリン/スルバクタム) に変更した。しかし、症状の改善なく、術後第 8 病日に、β-ラクタム系の抗菌薬が無効なことや CRP 優位の炎症反応高値などの特徴から

M. hominis 感染を早期より積極的に疑い CLDM (クリンダマイシン) に変更した。当院の膣培養では陰性であったが、他院に膣培養検体を送付し Real-time PCR 法を使用することで M. hominis が同定された。CLDM 使用後からは臨床症状の速やかな改善を認め術後 12 日目に退院した。術後感染の原因として M. hominis による膣断端部/裂傷縫合部からの上行性感染が考えられた。

〈緒言〉

Mycoplasma は細胞壁をもたず、細胞は細胞膜のみに覆われている。細胞壁をもたないがゆえ、術後感染症に頻用される、細胞壁合成阻害薬である β-ラクタム系に耐性を示す¹⁾。ヒトの粘膜に定着する Mycoplasma は呼吸器系と泌尿生殖器系の 2 つに大別される。前者は

Mycoplasma pneumoniae が代表的であり、後者は、*Mycoplasma hominis* や *Mycoplasma genitalium* そして類縁属菌の *Ureaplasma urealyticum* などがあげられる²⁾。

Mycoplasma hominis(以下 *M. hominis*)は健常女性泌尿生殖器にも高率に常在菌として存在し、産婦人科・泌尿器科領域の術後感染症の原因菌として注目されている。しかし、培養の際、集落形成までに時間がかかり、またグラム染色にて菌の形態が確認できないという特徴を持つため、同定は一般に困難とされる。

近年、分子生物学的手法による同定の進歩により本菌による感染症の報告例が散見されるようになり、帝王切開後の産褥熱の原因菌として主に報告されている³⁾。

また、子宮全摘術や子宮筋腫核出術の術後感染症の報告も一部あり、さらに産婦人科領域においては早産との関連も現在注目されている^{4)~6)}。

今回、腹腔鏡下子宮全摘術(以下 TLH)後に *M. hominis* による腹腔内感染と考えられた1例を経験した。術前・術後の予防的抗菌剤にβ-ラクタム系を選択することが多い本邦においては、産褥期のみならず、産婦人科領域・泌尿器科領域全般において、本菌が術後感染症の起原菌となりうると知っておくことは重要と考え、ここに報告する。

〈症例〉

45歳、0妊0産。既往は43歳時に甲状腺腫大に対して甲状腺右葉切除歴があるが甲状腺異常はない。家族歴他に特記事項なし。29歳時より子宮筋腫を指摘されていた。2か月前に会社の健診にて貧血を指摘されたため子宮筋腫の治療希望があり当院紹介となった。経膈超音波

検査ならびにMRIにて7cmを最大とする多発筋腫を認め、GnRHアナログ(リュープロレリン 1.88mg皮下注)3コース後にTLHを行った。

手術時間3時間34分、出血量110mlであった。手術時の特記事項として、子宮の体外搬出時に行った膈パイプの挿入の際、膈入口部から円蓋部に至るまでの膈後壁裂傷があり、直腸損傷なきことを確認後、経膈的および腹腔鏡下にて縫合修復を行った。

術中、術後(図1)はCMZ(セフメタゾール) 1g×2/dayを投与した。術後2日目より、37.7℃の発熱および腹痛と膈断端部痛があった。症状は継続し、術後4日目に38.8℃の発熱と腹痛・膈断端部痛の悪化を認めた。CRP 13.6 mg/dl, WBC 8,330 /μl とCRP優位の炎症反応高値を認めた。尿検査と腹部単純CT検査を行った。尿白血球陰性でCT所見は直腸周囲に術後の浸出液を考える液体貯留を少量認めるのみであった。その他明らかな血腫や膿瘍形成は認めなかった。同日血液培養を採取し、ABPC/SBT(アンピシリン/スルバクタム) 1.5g×3/dayに変更した。術後6日目にも腹痛は継続し、38.0℃の発熱、食思不振、軟便を認め、採血を再検。結果は横ばいであった。発熱の原因精査として、インフルエンザ検査、*Clostridium difficile* toxin 検査、胸部レントゲン検査を行ったが異常所見なし。内診、直腸診も施行したが、膈創部治癒良好であり特記事項はなし。術後4日目に採取した血液培養も陰性であった。経膈超音波検査にて膈断端部周囲に4cm×4cmの液体貯留あるも術後経過としては正常範囲内と考えられた。

術後8日目も発熱は継続、採血上CRP 13.2 mg/dl, WBC 9,140 /μl とCRP優位の炎症反応高値が続いた。ABPC/SBTへの抗生剤変更での

炎症反応改善は認められず、腹痛の状況から骨盤腹膜炎が持続していると考えた。この時点で、セフェム系やペニシリン系が無効な腹腔内感染症として、クラミジア感染症やM. hominis 感染症を鑑別に挙げた。

腔分泌物のクラミジア・淋菌 PCR 検査と採血にて抗体の有無を確認した。M. hominis 感染の診断のため、腔培養検査を2本採取し、1本は当院においてM. hominis を念頭において培養するよう検査室に依頼し、もう1本はM. hominis の Real-time PCR 法による診断が可能な機器 (LightCycler®96) を所有する静岡市立清水病院細菌検査室に患者同意取得の上、検体を送付した。検査報告を待たず、抗菌薬を変更し、AZM (アジスロマイシン) 2g 内服 1 回投与+

CLDM (クリンダマシン) 600mg×3/day 点滴投与とした。

術後 11 日目、腹痛は消失し食事も全量摂取。CRP 8.0 mg/dl、WBC 8,850 / μ l と改善傾向を認めたため、CLDM を内服に切り替え、術後 12 日目に退院し、外来にて経過観察となったが、以後再燃は認められていない。クラミジアは陰性であった。

当院の腔培養検査では、M. hominis は検出されなかった。一方、静岡市立清水病院に提出した腔培養検体からは Real-time PCR 法にて、術後 15 日、M. hominis と Ureaplasma urealyticum 陽性が検体提出約 1 週間後に報告された。

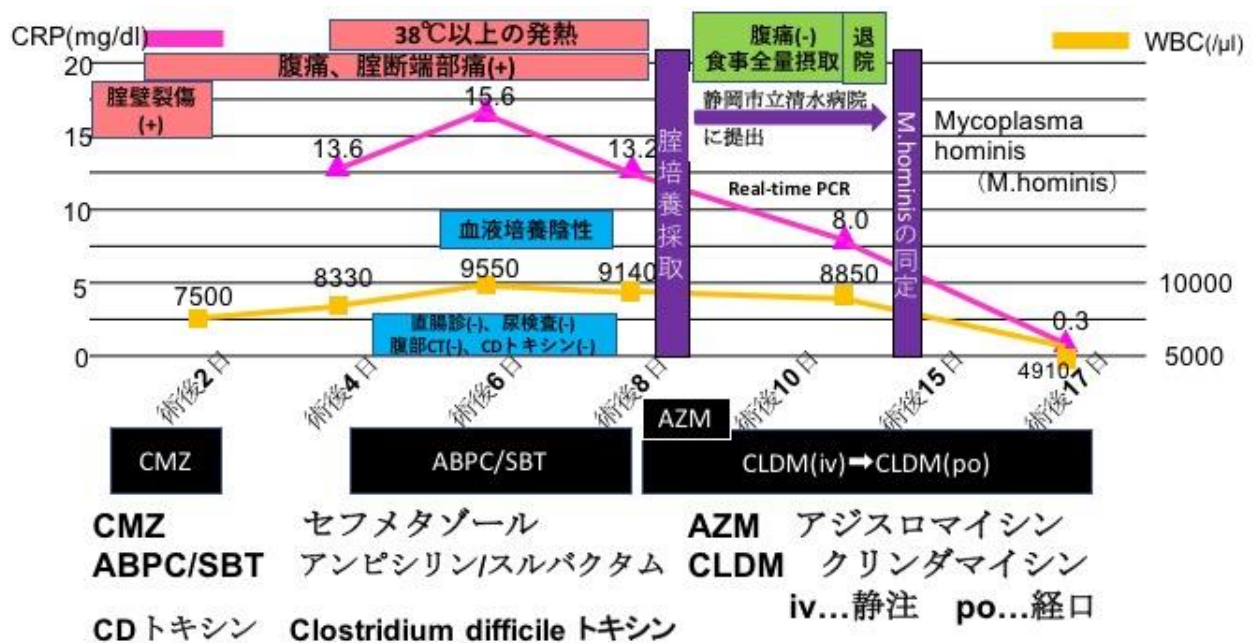


図1 本症例の経過のまとめ

〈考察〉

M. hominis は健常女性の生殖器に 3~11%と高率に存在している⁷⁾⁸⁾。本症例は、①セフェム系やペニシリン系などのβ-ラクタム系の抗菌薬が無効であったこと②CRP 優位の炎症反応高値を認めたこと③血液培養が陰性であったこと④手術中に膈壁裂傷がありそれを機に腹腔内に混入した可能性があったことから、術後8日目の段階でM. hominis 感染の可能性を念頭に置き、結果判明前に抗菌薬の切り替えを行った。一般的に、M. hominis はマクロライド系、リンコマイシン系、テトラサイクリン系に感受性を示すことが知られている⁹⁾。

本報告の限界として、腹腔内検体を採取していないことが挙げられる。M. hominis は泌尿生殖器領域に常在する菌であるがゆえ、本症例の起原菌であったと確定診断することはできない。また、Real-time PCR 法にて、同時にUreaplasma urealyticum も検出されており、術後腹膜炎の原因菌としてはこれまでに報告はないからといって、本症例においてUreaplasma urealyticum 感染は完全には否定できない。

しかしながら、前述した4点の理由から、早期よりM. hominis を疑うことは非常に重要と考えられ、抗菌薬の変更後は速やかに臨床症状が改善したという経過は特筆すべきであると考えられる。本症例のように、実際にM. hominis を検出できた症例は氷山の一角と思われ、培養検査にて陰性として報告された例や、嫌気性菌感染などを疑いCLDMの投与にて改善した例など実際には多数存在していると思われる。本症例において、当院では血液培養、膈培養にて

M. hominis が検出できなかったが、幸い近隣の病院にReal-time PCR法にてM. hominis が診断できる環境にあったため、原因特定の推定が可能であった。

産婦人科領域・泌尿器科領域全般において本菌は術後感染症の起原菌となりうることを知っておき、早期から本菌の存在を積極的に疑い、感受性を有する抗菌薬への変更を検討することが重要であると考えられる。

ここで、M. hominis の診断方法について述べる。一般的に細菌の診断方法には、①一般細菌培養②遺伝子解析③PCRの3つがある。(表1)

表1 Mycoplasma hominis 同定法の比較

	金額	所要日数	利点/欠点
一般細菌培養	安価	3-5日	どの検査室でも可能/ 同定が難しい、正確な菌種の同定が困難
遺伝子検査	高価	2週間	正確な菌種の同定ができる、偽陰性が少ない
PCR	少し高い	4-7日	偽陰性が少ない/商業ベースにはなっていない

まず一般細菌培養についてであるが、前述したようにM. hominis の培養は困難とされる。血液寒天培地で2~5日後にようやく微小な集落を形成し、その集落をグラム染色しても菌体が見えづらい(異物と誤認するような像)ことが特徴である¹⁰⁾。すなわち、通常の細菌培養のように2日にて培養を終了とした場合や、微小で集落が見えない場合、そしてグラム染色で異物と誤認してしまった場合などに偽陰性となる可能性が高くなる。安価でどの培養室でも可能な検査ではあるという利点はあるが、陽性となった場合、確定診断のため、遺伝子検査やPCR法にて再確認する場合も多い¹¹⁾。

次に、遺伝子解析についてであるが、外部委

託業者による遺伝子解析が可能である。細菌の16S rRNA 領域をシーケンス解析する方法が一般的であり、*M. hominis* の正確な菌種の同定まで可能である。しかしながら、高価であり、保険適応外である。結果判明までは約2週間を要する¹²⁾。

最後にPCR法であるが、DNAポリメラーゼを利用してDNA分子の特定の領域を増幅させる方法である。特定の菌種の同定に優れており一般に遺伝子解析よりも安価かつ結果判明も早い。本症例で使用したLightCycler®96は、Real-time PCR法が可能な機器であり、およそ3日以内には結果が判明する。今回は、FTD Urethritis plus kit®を使用しており、同キットはLightCycler®96にセットすることで7菌種 (*Mycoplasma hominis*, *Ureaplasma urealyticum*, *Chlamydia trachomatis*, *Neisseria gonorrhoeae*, *Mycoplasma genitalium*, *Trichomonas vaginalis* and *Ureaplasma parvum*)が同定可能である研究用のキットである。そのため市販はされておらず、個人輸入によって同キットを入手している。*Mycoplasma hominis*, *Ureaplasma urealyticum*それぞれのCq score(機器が検出可能になるまでのDNA増幅回数)は、22.5と21.0であった(図2)。

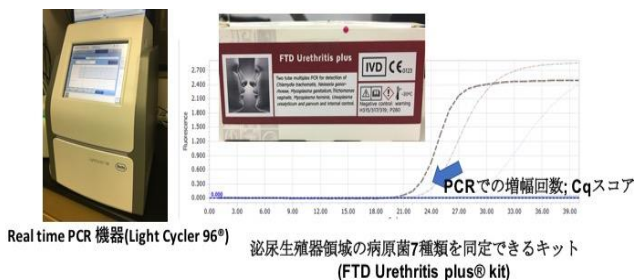


図2 Real-time PCRの機器と結果

本症例では、週末を挟んだこともあり、結果返送までは約1週間を要したが、最短で4日ほどで判明することも理論上可能である。*M. hominis*のPCR法での診断は、商業ベースにはなっていないものの、一般細菌培養検査での2~5日という所要時間と偽陰性率を考慮すると、今後広がっていく可能性がある。

いずれにせよ、*M. hominis*が泌尿生殖器領域の手術後の術後感染症の一因として重要であることを認識し、早期に本菌の存在を疑うことが重要である。検査の特性を知ったうえで、結果として早期に治療介入ができることが、術後感染症の早期の鎮静化、さらには患者のQOL向上にもつながることとなる。

結論

①腹腔鏡手術を含むすべての産婦人科術後において、β-ラクタム系抗生剤が無効の場合、*M. hominis*感染症の可能性を念頭に入れる。

②特に、CRPの比較的高値、培養陰性などの特徴を持っている場合、結果判明前よりCLDM使用も考慮される。

③*M. hominis*同定の為には、検査室に*M. hominis*の可能性を伝えることや、その他遺伝子解析やPCR法による診断方法があることを理解することが重要である。

本論文の内容は18th APAGE Annual Congress 2017で発表した。

〈参考文献〉

- 1) Waites KB, Taylor-Robinson D. *Mycoplasma* and *Ureaplasma*. Manual of Clinical Microbiology 11th Edition. American Society for Microbiology ; 2015 : 1088-1105
- 2) Sasaki Y, Ishikawa J, Yamashita A, et al. The complete genomic sequence of *Mycoplasma penetrans*, an intracellular bacterial pathogen in humans. *Nucleic Acids Research* 2002 ; 30 : 5293-300
- 3) 阪西 通夫, 大貫 毅, 鈴木 聡子, 他. *Mycoplasma hominis* による帝王切開後の子宮筋層切開部感染の 2 症例. *日本周産期・新生児医学会雑誌* 2014; 50-1: 315-320
- 4) Goldenberg RL, Andrews WW, Goepfert AR, et al. The Alabama Preterm Birth Study - umbilical cord blood *Ureaplasma urealyticum* and *Mycoplasma hominis* cultures in very preterm newborn infants. *Am J Obstet Gynecol* 2008 ; 198 : 43. e1-45.
- 5) Usui R, Ohkuchi A, Matsubara S, et al. Vaginal lactobacilli and preterm birth. *J Perinat Med* 2002 ; 30 : 458-66.
- 6) Gobbs RS, Romero R, Hillier SL, et al. A review of premature birth and subclinical infection. *Am J Obstet Gynecol* 1992 ; 166 : 1515-28.
- 7) Usui R, Okuchi A, Matsubara S, et al. Vaginal lactobacilli and preterm birth. *J Perinat Med* 2002 ; 30 : 458-66
- 8) 山田俊. マイコプラズマ・ウレアプレズと早産. *日本性感染症会誌* 2010 ; 21 : 28-34
- 9) Pereyre S, Renaudin H, Charron A, et al. Emergence of a 23S rRNA mutation in *Mycoplasma hominis* associated with a loss of the intrinsic resistance to erythromycin and azithromycin. *J Antimicrob Chemother* 2006 ; 57 : 753-756.
- 10) 大楠 清文. 最近話題の細菌トップ 12 珍しい細菌とめぐり逢うコツとノウハウを伝授します～*Mycoplasma hominis*～. *Medical Technology* 2011 ; 39-9 : 932-938
- 11) 田中 洋輔, 佐々木裕子, 和田昭仁, 他. 子宮筋腫核出術施行後に *Mycoplasma hominis* による腹膜炎を認めた 1 例. *感染症学雑誌* 2011 ; 85-3 : 275-278
- 12) Ikegaya K, Nokata H, Kasezawa Y, et al. A case of sepsis caused by intraabdominal infection with *Mycoplasma hominis* after Caesarean section. *Japanese Journal of Medical Technology* 2014 ; 63-3 : 311-315