

著明な進行性の羊水過多をともなった胎児無顎症の一例

メタデータ	言語: jpn 出版者: 静岡産科婦人科学会 公開日: 2018-03-23 キーワード (Ja): キーワード (En): 作成者: 佐藤, あずさ, 太田, 好穂, 加茂, 亜希, 河村, 隆一, 西口, 富三 メールアドレス: 所属:
URL	http://hdl.handle.net/10271/3327

著明な進行性の羊水過多をともなった胎児無顎症の一例 A case of fetal agnathia with progressive polyhydramnios

静岡県立こども病院 周産期センター産科
佐藤あずさ、太田好穂、加茂亜希、河村隆一、西口富三
Shizuoka Children's Hospital, Maternal Care Center
Azusa SATOH, Yoshiho Ota, Aki KAMO, Takakazu KAWAMURA,
Tomizo NISHIGUCHI

キーワード : agnathia, polyhydramnios, polysplenia

〈概要〉

症例は 29 歳、G2P1、自然妊娠。近医での妊婦健診中、妊娠 27 週頃から羊水量の増加を認め、妊娠 31 週の時点で前医に紹介、AFI (amniotic fluid index) 40cm と高度羊水過多の診断で当院へ紹介となった。羊水量は進行性に増加し、妊娠 32 週 5 日の入院時点で AFI は 60cm に至っており、3 回の羊水除去を要した。胎児エコーでは上部食道の拡張は否定できたものの、咽頭部には嚥下羊水像が全く見られなかった。妊娠 36 週 6 日選択的帝王切開術を施行し、児は 2556g、アプガースコア 1 分値 3 点、5 分値 3 点で出生。肉眼的に小顎、小口、左右癒合する耳介低位を認めた。挿管困難のため緊急気管切開術を施行。X 線および CT 検査の結果、無顎症の診断に至った。今回、非常に稀な無顎症症例を経験したが、気道確保困難なことから、蘇生自体が困難なことが多い。進行性の著明な羊水過多にあたっては、無顎症を鑑別疾患の一つとして認識しておく必要がある。

〈緒言〉

無顎症(agnathia)とは、第一鰓弓の発生異常に起因する下顎骨の欠損を呈する病態である。多くは羊水過多をともなうものの、胎内診断は

必ずしも容易ではなく、その予後は不良とされる。今回、進行性の高度羊水過多を呈した無顎症症例を経験したので、文献的考察を加え報告する。

〈症例〉

29 歳、G2P1、163cm、55kg。既往歴、家族歴に特記事項なし。自然妊娠後、近医で妊婦健診を受けていたが、妊娠 27 週頃より羊水量の増加 (AFI: amniotic fluid index 28cm、羊水ポケット 8cm) がみられ、妊娠 31 週 5 日に近隣の総合病院に紹介された。その時点での AFI は 40cm であり、妊娠 32 週 5 日精査目的で当院に紹介受診となった。初診時、子宮底長 45cm、腹囲 97.5cm と著明な腹部膨隆がみられ、羊水の最大深度は 15cm 以上で、母体の下腹部緊満感、摂食困難を認めたため、羊水過多症の診断のもと翌日より入院管理となった。

血液検査では鉄欠乏性貧血を認めるも、随時血糖 84 mg/dl、HbA1c 5.4%と耐糖能に異常はなく、不規則抗体は陰性であった。(表 1)

入院時より頻回の子宮収縮を認め、リトドリン塩酸塩 67 μg/ml を開始した。入院当日に羊水穿刺 (1 回目) を施行し、羊水 1200ml を除去した。AFI は 60cm から 55cm に減少するも、

腹部膨満感や子宮収縮に改善はみられなかった。羊水除去後に施行した心エコーで胎児徐脈(110bpm)をともなった心形態異常(単心房、下大静脈欠損、奇静脈結合、房室中隔欠損、肺動脈狭窄)が確認され、多脾症候群の診断に至った。一方、胎児超音波では、頭部構造には異常は見られず、口唇裂、小顎、耳介低位、そして小さな胃泡を認めた。また咽喉頭部では、pouch signなどの食道閉鎖を示唆する所見は見られず、逆に嚥下運動に伴う咽喉頭の羊水貯留像が欠失していた。その他、胸郭内や脊椎、胎盤等に異常は見られなかった。なお、胎児MRIについては、顕著な腹部膨満のため検査そのものが困難であること、活発な胎動による画像上の問題を考慮し、施行には至っていない。

羊水穿刺を施行するも羊水量は進行性に増え続け、計3回にわたり4L以上の羊水を除去したが、AFIは60cm以上で経過した。なお胎児発育は、-1.0SD前後で推移し良好であった。

表1 入院時血液データ

WBC(/ μ l)	9800	AST (U/L)	17	PT (秒)	11.8
RBC(/ μ l)	337×10^4	ALT (U/L)	8	PT-INR	1.00
HGB(g/dl)	9.7	LDH (IU/L)	190	APTT (秒)	24.8
HCT (%)	28.6	γ -GTP (U/L)	9	血型	AB
PLT(/ μ l)	204×10^3	T-Bi1 (mg/dl)	0.7	Rh(D)	+
		CRE (mg/dl)	0.47	不規則抗体	-
		CK (IU/L)	44	HBs抗原	-
血糖 (mg/dl)	84	CRP (mg/dl)	0.62	HCV抗体	-
HbA1c (%)	5.4	Na (mEq/L)	137	TP抗体	-
		K (mEq/L)	3.9	RPR	-
		Cl (mEq/L)	106	風疹抗体価 (x)	32

妊娠34週の時点で、今回のケースの対応について新生児科、外科、循環器科を交えての出生前カンファレンスを施行。進行性かつ著明な羊水過多による胎位異常をともなっているため娩出方法は帝王切開とし、咽頭～上部消化管の異常の可能性を考慮し外科医師の分娩立会いとした。

妊娠37週5日、選択的帝王切開術を施行。児は2556gの女児でアプガースコア1分値3点、5分値3点であった。肉眼的に著明な小口、小顎、眼裂斜下、顎下で左右癒合する耳介低位、口唇裂を認めた。呼吸障害がみられたため気道確保が試みられたが、下顎が保持できなかつたため直ちに気管挿管を試みるも困難であり、手術室内で患者と夫に状況を説明し、同意のもと緊急気管切開術を施行した。気道確保されたのちにNICUへ入室となったが、胎児娩出から気道確保までに約1時間半を要した。

NICU入院後のCTで下顎骨の完全欠損が判明した。(図1、2)また、鼻腔咽頭評価で鼻腔の狭窄が確認されたが、口腔内は観察が難しく評価できなかつた。気切チューブからのファイバー検査で軽度の気管軟化と喉頭裂を認めた。心臓については、胎内診断と同様、単心房、不完全型房室中隔欠損、肺動脈狭窄、心房性期外収縮、徐脈を認めた。経鼻胃管のcoil upはみられなかつた。以上より、本ケースは無顎症および多脾症候群の診断に至った。なお、低酸素脳症は否定されている。

児は現在1歳である。遠城寺式乳幼児分析的発達検査表のもとでの評価では、運動発達において、移動運動は3か月相当、手の運動は7か月相当、また、社会性においては、5~7か月相当に該当する。現在、酸素使用、経鼻胃管栄養中で、退院に向けて調整中である。

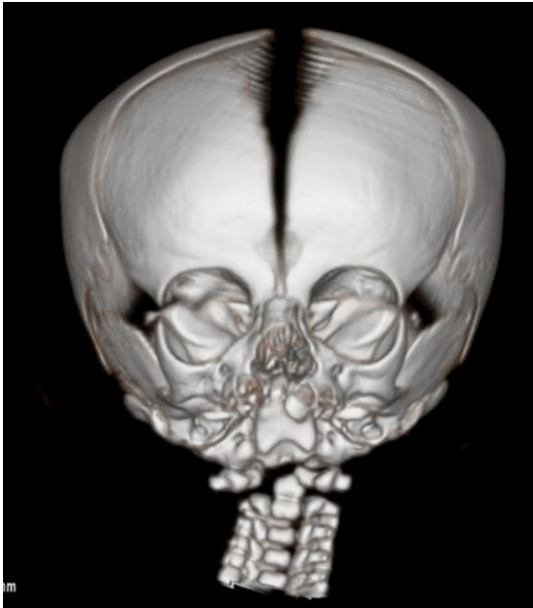


図1 頭部3DCT (正面)

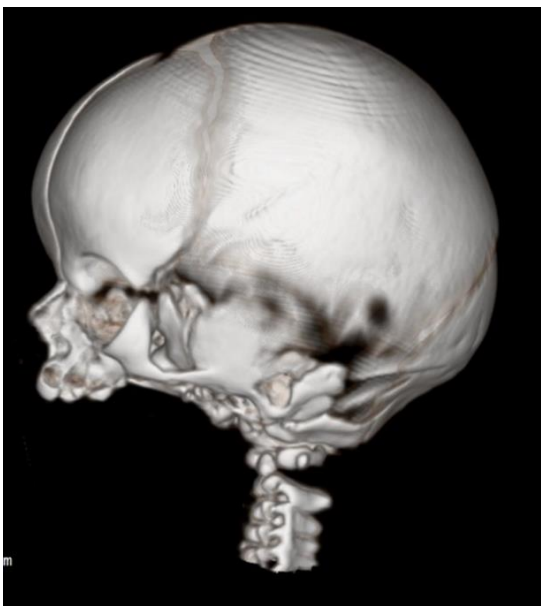

図2 頭部3DCT (側面)

<考察>

羊水過多症は全妊娠の0.1~3%に認められる¹⁾。その原因には、羊水嚥下・吸収障害や尿産生過剰などの胎児異常、糖尿病などの母体異常、多胎妊娠や胎盤腫瘍、脊髄髄膜瘤など多岐にわたるが、半数以上は原因が同定されない特発性のものとされる。ただ、羊水量の増加が著しい場合では胎児異常の割合が上昇することが

知られており¹⁾、特に羊水穿刺除去を必要とするほど重症の羊水過多症は胎児の嚥下障害に起因することが多い²⁾。中枢神経異常や、食道閉鎖、十二指腸閉鎖などの閉塞性消化管奇形はその代表的な病態である。

無顎症は、胎生4週頃における神経堤細胞の遊走異常により、下顎を形成する第一鰓弓の発生障害をきたすことによって発症するとされる。発生率は70,000出生に1例以下と非常に稀な疾患である。無顎、小舌/無舌、小口、耳介の位置異常を特徴とし、無顎症単独を呈することもあれば、他の奇形の一症状としてみられることもある。無顎耳頭症およびそれに関連する奇形は重篤な呼吸機能障害のために予後不良とされ^{3,4,5)}、気道確保ができず、呼吸不全による新生児死亡のリスクをかかえる。

無顎症は次の4つの型に分類される。1) 無顎症単独、2) 全前脳胞症を伴う無顎症、3) 内臓逆位、内臓異常を伴う無顎症、4) 内臓逆位、内臓異常、全前脳胞症を伴う無顎症となる⁶⁾。全前脳胞症や重篤な内臓奇形をともなう場合は生存困難であるが、中枢神経系の重篤な合併症が見られない場合には予後良好な症例も報告される⁷⁾。今回の症例は中枢神経の異常を合併しておらず、分類の3)に該当する。

無顎症の多くは羊水過多をともない、これが契機で発見される場合が多い。医中誌での検索で2002~2016年の15年間に24症例が報告されている⁸⁻²⁶⁾(表2)。不詳の3例を除く21例中20例で羊水過多がみられ(95%)、その出現は20週台後半がほとんどである。その程度であるが、多くは高度で、6例(30%)では複数回にわたる羊水除去を要している。今回の症例も3rd trimesterにはいって羊水過多が出現し、4回にわたる羊水除去を必要とした。

無顎症の胎内診断については必ずしも容易ではなく、24 症例のうち胎内診断がなされていたのは 10 症例 (42%) にとどまる。その背景には、高度かつ進行性の羊水過多が胎内診断の障壁となっている。10 例の診断法をみると、2D エコー所見による診断は半数の 5 例で、残りは MRI や CT、3D エコーとなっている。今回のケースは、小顎症、口唇裂、耳介低位は確認できたものの、超音波検査では無顎症の診断には至らなかった。そのような場合に MRI が補助診断として有用であるが、本症例のように、高度の羊水過多をともなう場合のリスク (長時間にわたる姿勢保持困難、仰臥位低血圧症候群) とともに、スキャン装置への搬入もきびしい状況にあり、その施行は必ずしも容易ではないのが現状である。

無顎症は構造的な口腔咽頭部の狭窄や舌の異常により、羊水嚥下の低下や消失をきたす。今回の症例では、口腔咽頭部の羊水流入像が欠失 (咽頭部貯留像の欠失) するという特異的な所見が得られており、同所見は原因不明の高度羊水過多症の鑑別診断において有用な所見といえよう。

無顎症に対する分娩様式であるが、胎内診断の有無で対応が若干異なる。報告例 24 例についてみると、胎内診断がなされた場合には、10 例中 4 例で帝王切開が選択されているが、未診断の場合は、より高率の 14 例中 10 例で帝王切開が選択されている。しかし、24 症例の転帰においては、予後に影響する重篤な中枢神経系の合併症を有する児はみられず、生存例は経膈分娩 10 例中 3 例、帝王切開 14 例中 4 例と分娩様式による差を認めなかった。出生直後の高度呼吸障害が予測される場合には EXIT (ex-utero intrapartum treatment) の選択も

考慮される。しかし、報告例のうち 4 例で施行されているものの、転帰不明の 1 例を除き、残り 3 例中生存に至った症例はわずか 1 例で、それも EXIT が不成功に終わったケースであった。今回の症例においては胎内診断に至らなかったものの高度で進行性の羊水過多を認めたことから、上部消化管 (口腔～食道) に何かしらの異常の可能性が高いことを考慮し、出生後に対処ができる体制をとっていたことが救命につながったといえる。

無顎症では気道確保の困難さゆえに、たとえ胎内診断されていたとしても救命困難な場合が多い。無顎症が疑われる、または、否定できない場合には、娩出前に患者への説明を行うとともに、小児外科医も含めた他科との連携のもとで分娩に対処することが望まれる。

<結論>

今回、稀有な病態である無顎症症例を経験した。進行性かつ高度の羊水過多の場合、無顎症も鑑別疾患のひとつとして認識し対応する必要がある。

表2 本邦での無顎症報告例 (医中誌 2002-2016) (上段: 胎内診断あり、下段: 胎内診断なし)

	羊水過多 出現週数	羊水量	出生時週数	出生時 体重	分娩様式	胎内診断 の有無	転帰
川邊ら (2015) ⁸⁾	28週	AFI 40cm	30週 3日	1304g	VD	あり	死亡
諏訪ら (2013) ⁹⁾	26週	AFI 34.5cm	31週 6日	1342g	VD	あり	生存
小泉ら (2013) ¹⁰⁾	-	-	34週 6日	1214g	VD	あり	死亡
浜名ら (2005) ¹¹⁾	34週	過多+	36週 1日	1554g	VD	あり	死亡
中野ら (2006) ¹²⁾	30週	過多+	36週 1日	1838g	CS	あり	生存
知花ら (2004) ¹³⁾	23週	AFI 43cm	35週 5日	FGR はなし	CS EXIT (不成功)	あり	生存
牧野ら (2002) ¹⁴⁾	30週	数回除去	35週 2日	-	CS	あり	死亡
上村ら (2003) ¹⁵⁾	33週	過多+	35週 6日	-	CS EXIT	あり	死亡
安尾ら (2011) ¹⁶⁾	23週	AFI 26.9cm	37週 3日	2454g	VD	あり	死亡
服部ら (2016) ¹⁷⁾	30週	2.5L 除去	32週 3日	1210g	VD	あり	死亡
小泉ら (2013) ¹⁰⁾	-	過多+	37週 3日	2572g	VD	なし	死亡
内田ら (2008) ¹⁸⁾	-	過多+	29週 6日	1170g	CS	なし	死亡
浜名ら (2005) ¹¹⁾	30週	過多+	31週 5日	1014g	CS	なし	死亡
浜名ら (2005) ¹¹⁾	28週前	過多+	33週 3日	2100g	CS	なし	死亡
浜名ら (2005) ¹¹⁾	-	-	15週 0日	46g	VD	なし	死亡
牧野ら (2002) ¹⁴⁾	26週	数回除去	36週 0日	-	CS	なし	死亡
山城ら (2000) ¹⁹⁾	21週	4回除去	35週 5日	1802g	CS	なし	生存
伊東ら (2005) ²⁰⁾	なし (MM 双胎)		32週 6日	1485g	CS	なし	死亡
衣笠ら (2009) ²¹⁾	29週	AFP 14cm	33週 2日	-	CS EXIT	なし	死亡
岩倉 (2012) ²²⁾	28週	過多+	31週 3日	1396g	VD	なし	生存
須藤ら (2004) ²³⁾	28週	過多+	34週 5日	2252g	VD	なし	生存
野々下ら (2004) ²⁴⁾	23週	8回除去 計 13L	36週 2日	1944g	CS	なし	生存
川本ら (2007) ²⁵⁾	25週	過多+	33週 5日	-	CS EXIT	なし	EXIT 成功
新濱ら (2005) ²⁶⁾	-	-	29週	-	CS	-	生存
自験例 (2016)	27週	AFI 60cm	37週 5日	2556g	CS	なし	生存

- : 記載なし

AFI: amniotic fluid index、AFP: amniotic fluid pocket、MM 双胎:1 絨毛膜 1 羊膜双胎、

VD: transvaginal delivery 経膣分娩 CS: cesarean section 帝王切開

EXIT: ex-utero intrapartum treatment 臍帯非切断下胎児気道確保術

FGR: fetal growth restriction 胎児発育不全

<参考文献>

- 1) 産婦人科診療ガイドライン産科編 2017 ; CQ306-1 : 171-173
- 2) 三好剛一, 上田克憲, 向井百合香. 機能的嚥下障害による羊水過多の4例. 現代産婦人科 2007 ; 56 : 55-59.
- 3) Gekas J, Li B, Kamnasaran D. Current perspectives on the etiology of agnathia-otocephaly. *European Journal of Medicine Genet.* 2010 ; 53 : 358-366
- 4) Faye-Peterson, Elmer David, Nikita Rangwala, et al. Otocephaly: Report of five new cases and a literature review. *Fetal Pediatric Pathology* 2006 ; 25 : 277-296.
- 5) Jagtap SV, Saini N, Jagtap S, et al. Otocephaly: Agnathia-Microstomia-Synotia Syndrome- A Rare Congenital Anomaly. *Journal of Clinical and Diagnostic Research* 2015 ; 9 : ED03-ED04
- 6) Leech RW, Bowlby LS, Brumback RA, et al; Agnathia, holoprosencephaly and situs inversus. *Am J Med Genet* 1998; 29: 483-90
- 7) 安里義秀, 佐久本薫, 屋良朝雄. 無顎症の2例. 日本新生児学会雑誌 2002 ; 37 : 69-74
- 8) 川邊絢香, 松村英祥, 馬場一憲, 他. 羊水過多を呈し妊娠 29 週に無下顎耳頭症の診断に至った1例. 超音波医学 2015 ; 42 : 731-736
- 9) 諏訪裕人, 京谷琢治, 高木剛, 他. 胎児 CTにて出生前診断可能であった無顎症の1例. 日本周産期・新生児医学会雑誌 2013 ; 49 : 758 (抄録)
- 10) 小泉亜矢, 市ノ宮健二, 井上文孝, 他. 無顎症の3例. 日本小児科学会雑誌 2013 ; 117 : 515 (抄録)
- 11) 浜名圭子, 中山雅弘, 桑江裕子, 他. 当科で経験した無顎症の4例. 大阪府立母子保健総合センター雑誌 2005 ; 21 : 102-104
- 12) 中野友明, 愛場庸雅, 久保武志, 他. 無顎症例. 耳鼻咽喉科臨床 2006 ; 99 : 497-499
- 13) 知花美紀, 砂川綾子, 平川誠, 他. 出生前診断し得た無顎症の1例. 日本産科婦人科学会沖縄地方部会雑誌 2004 ; 26 : 49-53
- 14) 牧野亜衣子, 種村光代, 近藤裕子, 他. 無顎症の2例. 東海産科婦人科学会雑誌 2002 ; 39 : 155 (抄録)
- 15) 上村明, 高橋宏, 宮部雅幸, 他. 口腔鼻腔の閉鎖を伴った無顎症児の周産期管理. 日本小児麻酔学会誌 2003 ; 9 : 78 (抄録)
- 16) 安尾忠浩, 大久保智治, 藤沢秀年, 他. 出生前に耳頭症と診断しえた1例. 日本周産期・新生児医学会雑誌 2011 ; 47 : 539 (抄録)
- 17) 服部公亮, 山田隆司, 里見英俊, 他. 全内臓逆位を合併した耳頭症の1剖検例. 日本病理学会会誌 2016 ; 105 : 486 (抄録)
- 18) 内田靖, 伊藤裕子, 境美穂, 他. 孤立性無顎症の1例. 小児科臨床 2008 ; 61 : 2313-2316
- 19) 山城貴恵, 大城三千代, 當間敬, 他. 羊水過多症及び胃胞欠如を合併した胎児無顎症の一例. 日本産科婦人科学会九州連合地方部会雑誌 2000 ; 平成 11 年度 : 54 (抄録)
- 20) 伊東敬之, 河野照子, 深田幸仁, 他. 一児に無顎症を発症した一羊膜一絨毛膜性総代の一例. 日本産科婦人科学会関東連合地方部会会報 2005 ; 42 : 341 (抄録)
- 21) 衣笠祥子, 木下伸吾, 野口靖之, 他. 羊水過多症を呈した鰓弓症候群の一例. 東海産科婦人科学会雑誌 2009 ; 45 : 216 (抄録)
- 22) 岩倉英雄. 生後早期に気管切開術を行う事で救命し得た無顎症の一例. 日本未熟児新生児

学会雑誌 2012 ; 24 : 671 (抄録)

23) 須藤敏、興座朝義、嘉数光雄、他. 出生時緊急気道確保を要した奇形の2症例—先天性正門か狭窄、無顎症—. 小児耳鼻咽喉科 2004 ; 25 : 46-50

24) 野々下晃子、徳田諭道、永山祥代、他. 耳頭症の1例. 日本周産期・新生児医学会雑誌 2004 ; 40 : 380 (抄録)

25) 川本文、井上幹大、内田恵一、他. 緊急EXIT下に気管切開術を行った無顎症の1例. 日本小児外科学会 2007 ; 43 : 413 (抄録)

26) 新濱明彦、東野哲也、我那覇章、他. 無顎症2例の耳科学的所見. *Otology Japan* 2005 ; 15 : 392 (抄録)