帝王切開後に形成された子宮仮性動脈瘤の1例

メタデータ	言語: Japanese 出版者: 静岡産科婦人科学会 公開日: 2019-03-26 キーワード (Ja): キーワード (En): uterine artery pseudoaneurysm, uterine artery embolization, metallic coil 作成者: 正岡, 駿, 田中, 里美, 伊藤, 早紀, 助川, 幸, 西澤, しほり, 村瀬, 佳子, 植木, 典和, 矢田, 昌太郎, 金田, 容秀, 田中, 利隆, 三橋, 直樹 メールアドレス: 所属:
URL	http://hdl.handle.net/10271/00003520

静岡産科婦人科学会雑誌（ISSN 2187-1914）
2019 年 第 8 巻 第 1 号 52 頁

帝王切開後に形成された子宮仮性動脈瘤の 1 例

A case of uterine artery pseudoaneurysm after cesarean section

順天堂大学医学部附属静岡病院　産婦人科
正岡駿、田中里美、伊藤早紀、助川幸、西澤しほり、村瀬佳子
植木典和、矢田昌太郎、金田容秀、田中利隆、三橋直樹
Department of Obstetrics and Gynecology, Juntendo University School of Medicine Shizuoka Hospital
Shun MASAOKA, Satomi TANAKA, Saki ITO, Sachi SUKEGAWA
Shihori NISHIZAWA, Yoshiko MURASE, Norikazu UEKI
Shotaro YATA, Hiroshi KANEDA, Toshitaka TANAKA
Naoki MITSUHASHI

キーワード：uterine artery pseudoaneurysm、uterine artery embolization、metallic coil

〈概要〉

子宮仮性動脈瘤は、頻度は稀であるが破綻した場合には大量出血をきたし致死的となる重篤な疾患である。近年、治療として子宮動脈塞栓術の有効性が報告されている。今回我々は、帝王切開術後の子宮仮性動脈瘤破裂に対し 2 度の子宮動脈塞栓術で止血しえた症例を経験した。症例は 29 歳、1 妊 0 産、妊娠 36 週 6 日に一絨毛膜二羊膜性双胎、陣痛発来の診断で帝王切開術を施行され、術後 16 日目に凝血塊を伴う性器出血を認め来院した。超音波検査で子宮体下部に左子宮動脈から連続する 21×15mm 大の腫瘤状の異常血流と、造影 CT 検査で同部位からの血管外漏出像を認め、子宮仮性動脈瘤破裂と診断した。ゼラチンスポンジによる子宮動脈塞栓術を施行したが、塞栓術後 17 日目に再出血し、ゼラチンスポンジと金属コイルを併用した再塞栓術を施行して止血した。一時的塞栓物質で塞栓不可能な症例において永久塞栓物質の併用による塞栓術は治療の選択肢となりうる。

〈Abstract〉

Uterine artery pseudoaneurysm (UAP) is rare, once it ruptured, it would cause life-threatening hemorrhage. In recent years, efficacy of uterine artery embolism (UAE) as a treatment has been reported. We experienced a case where bleeding due to rupture of UAP after cesarean section could be stopped by UAE two times. The patient was a 29-year-old woman, primigravida, and diagnosed as monochorionic diamniotic twins at the 9th gestationl week. Labor occurred at 36 weeks and 6 days of gestation, and a cesarean section was performed for twin pregnancy. On the 16th day after cesarean section, she visited our hospital due to massive bleeding. An intrauterine low-echoic mass (21×15mm) with swirling blood flow, from the left uterine artery on lower uterine segment was observed by ultrasound

examination, and an extravasation of the same site was observed by contrast enhanced CT, UAP was diagnosed. UAE using a gelatin sponge alone was performed, but bleeding occurred again on the 17th day after embolization. Bleeding could be stopped by performing re-embolization using both gelatin sponge and metallic coils. In cases where embolization cannot be performed using a temporary embolic agent, embolization using a permanent embolic agent can be a choice of treatment.

〈緒言〉

仮性動脈瘤は動脈壁が破綻し血管外に血液が漏出し周囲に器質化した壁を形成して瘤状になったものである。多くは外傷による血管の損傷により生じるが、その他腫瘍や感染により生じることもある[1)]。一方、子宮仮性動脈瘤の多くは帝王切開術後に起こり[2)3)4)]、産褥期に性器出血を示し、大量出血で治療が遅れると致死的となる疾患である。子宮仮性動脈瘤の治療として現在、子宮動脈塞栓術が広く用いられている。今回我々は、帝王切開術後に生じた子宮仮性動脈瘤破裂に対し、ゼラチンスポンジを用いた子宮動脈塞栓術で一時止血したが、その後再出血したため金属コイルを併用した再塞栓術で止血しえた症例を経験した。

〈症例〉

症例は 29 歳、1 妊 0 産、既往歴と家族歴に特記すべき事項はない。凍結胚盤胞移植で一絨毛膜二羊膜性双胎を妊娠した。妊娠経過は順調であったが、妊娠 36 週 6 日に陣痛発来し緊急帝王切開術を行った。通常の子宮下部横切開で行い、胎盤の娩出も容易であった。第 1 児は 2512g，男児，Apgar score 8/9 点、第 2 児は 2318g，男児，Apgar score 8/9 点で、子宮収縮不良により術中出血量は羊水込みで 2140g であった。術後は Hb 6.8g/dl まで低下したが、鉄剤投与で貧血症状は改善し、術後 11 日目に退院した。退院後、凝血塊の排出を時折認めていたが、出血量は多くないため経過観察していた。しかし術後 16 日目に持続する性器出血がみられたため、来院した。

来院時現症は意識清明、脈拍 81 回/分、血圧 100/68mmHg（Shock index＜1.0）、呼吸数 16 回/分、体温 37.0 度、SpO_2 98%（room air）であった。腟鏡診上、腟内に凝血塊を認めたが活動性出血はみられなかった。経腟超音波検査では子宮切開部とは別部位の子宮腔内に 18mm 大の低エコー腫瘤を認め、カラードプラで腫瘤内に渦巻き状の血流（swirling blood flow）を認めたため、仮性動脈瘤が疑われた。（図 1-1）同部位を HD（high definition）live flow で確認すると左子宮動脈から発生する仮性動脈瘤であることがわかった（図 1-2）。HD live flow は表面情報を抽出して 3D 画像を再構築するサーフェスレンダリングを血流の情報に適用したもので、血管の走行状態を立体的に表現することができる。

血液検査所見は軽度の貧血を認めた（表 1）。入院後に施行した骨盤造影 CT 検査で、超音波所見と同様の左子宮動脈から発生する 21mm 大

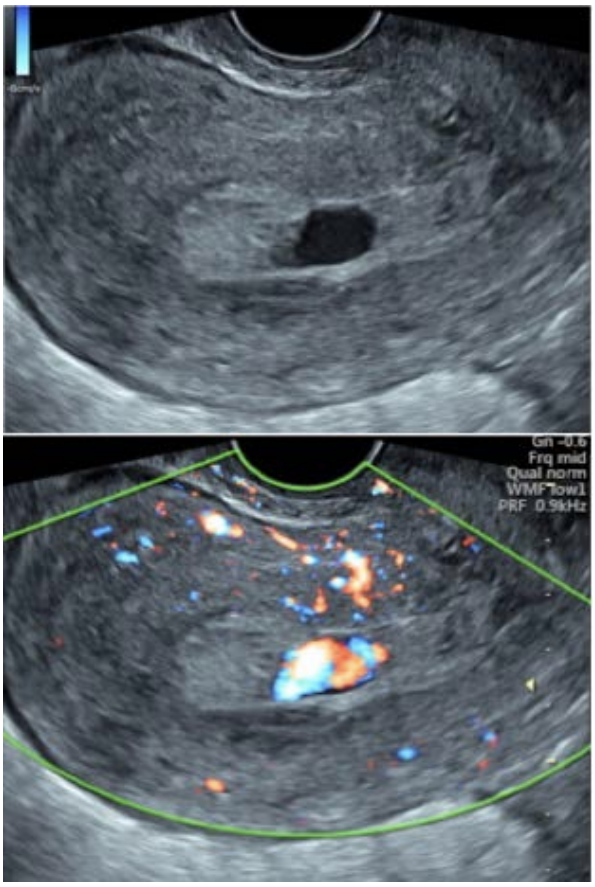

図 1-1 経腟超音波検査
子宮腔内に 18mm 大の低エコー腫瘤を認め、カラードプラで腫瘤内に渦巻き状の血流（swirling blood flow）を認める。

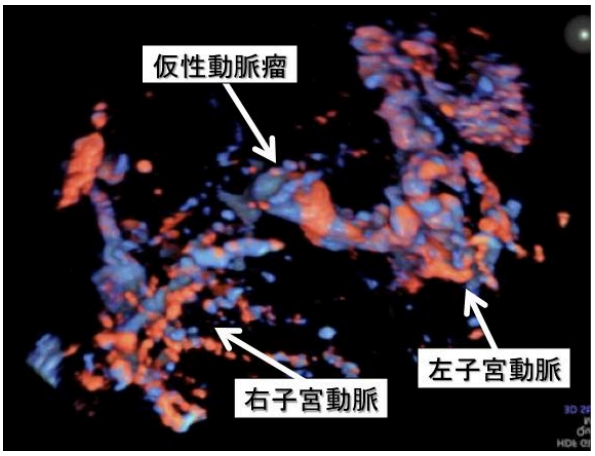

図 1-2 経腟超音波 HD（high definition）live flow 画像
左子宮動脈から発生する仮性動脈瘤を認める。

生化学		
TP	6.2	g/dl
ALB	3.3	g/dl
BUN	15.4	mg/dl
Crea	0.47	ng/dl
Na	140	mmol/l
Cl	106	mmol/l
K	4.4	mmol/l
Glu	102	mg/dl
T-bil	0.3	mg/dl
AST	23	IU/l
ALT	22	IU/l
CRP	0.7	mg/dl

血算		
WBC	5700	/μl
RBC	314×10^4	/μl
Hb	9.8	g/dl
Hct	29.5	%
Plt	53.2×10^4	/μl

凝固		
PT-INR	0.97	
APTT	26.6 sec(対照27.0)	
D-dimer	7.4	μg/dl
FDP	14.6	μg/ml
Fbg	485	mg/dl

表 1 血液検査所見

の仮性動脈瘤と子宮内腔に向かう血管外漏出像を認めた（図 2-1 2-2）。バイタルサインは安定しており、性器出血 5g と少量なことから、入院当日は安静で経過観察した。しかし、翌日までに約 200g 出血し Hb が 7.8g/dl まで低下したため、子宮動脈塞栓術を行った。

右大腿動脈から 5Fr シースを挿入し、両側子宮動脈を造影すると左子宮動脈からの仮性動脈瘤と同部位からの血管外漏出像を認めた。左子宮動脈の側副血行路は著明に発達しており、左子宮動脈をゼラチンスポンジ(セレスキュー®)4 枚を用いて塞栓した（図 3）。塞栓術後、子宮仮性動脈瘤は消失し、その後の性器出血はごく少量であった。しかし塞栓術後 12 日目に出血量が増加したため骨盤造影 CT 検査を再度行った。造影 CT 検査上、左子宮動脈からの仮性動脈瘤と血管外漏出像が再確認でき、血管が再疎通したものと考えられた。

再塞栓術について検討したが、全身状態は安定しており、活動性出血はなかったため、メトロイリンテルを子宮腔内に留置し圧迫止血する方針とした。メトロイリンテル留置後、性器出血は少量でコントロールされていたが、留置 6 日目（塞栓術後 17 日目）にメトロイリンテルを抜去し圧迫止血が解除されると、再び仮性動脈瘤から大量出血を認めたため、子宮動脈再塞

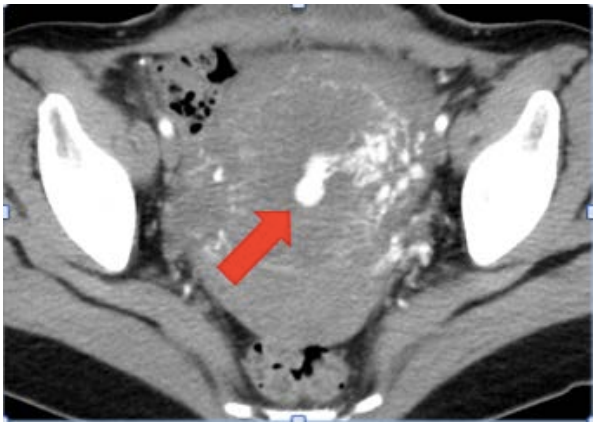

図 2-1 造影 CT 検査、骨盤部、水平断

図 2-2 造影 CT 検査、3D 構築
左子宮動脈から発生する仮性動脈瘤と血管外漏出像（矢印）を認める。

栓術を行った。血管造影検査上、前回と同部位に仮性動脈瘤と血管外漏出像を認めたため、ゼラチンスポンジ 1/4 枚に加え、金属コイル（4mm 1 本、3mm 2 本使用）を併用し、子宮仮性動脈瘤は消失した（図 4）。再塞栓術後、出血はみられず、経腟超音波検査、造影 CT 検査で子宮仮性動脈瘤の消失を確認し、再塞栓術後 10 日目に退院した。退院後、再出血及び異常所見はみられず経過している。

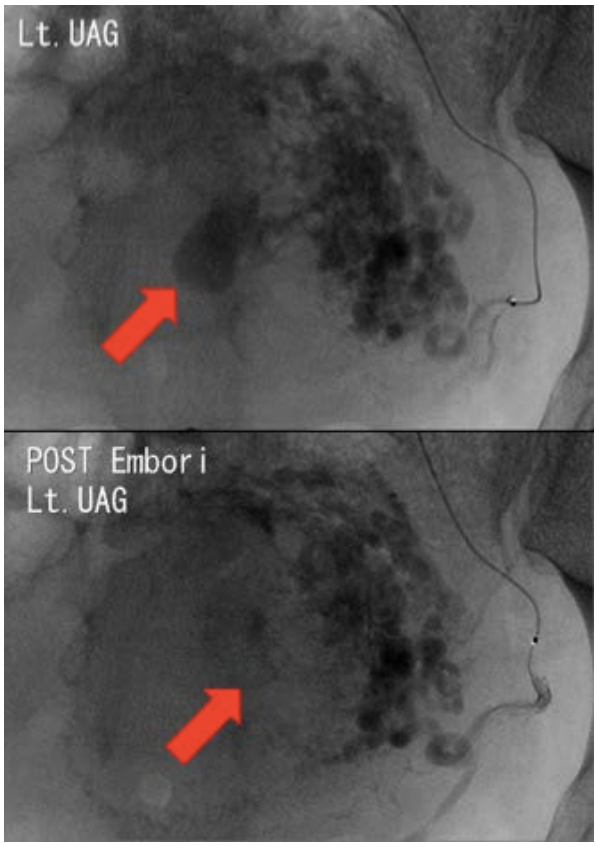

図 3 血管造影検査、子宮動脈塞栓術
上段：塞栓術前　下段：塞栓術後
左子宮動脈から連続する仮性動脈瘤（矢印）は、ゼラチンスポンジ塞栓術により消失した。

〈考察〉

子宮仮性動脈瘤は子宮内の動脈壁が外傷などにより破綻し血管外に血液が漏出し周囲に器質化した壁を形成して瘤状になったものである [1]。稀な疾患ではあるが、帝王切開術 [2)3)4)]、子宮頸管拡張や子宮内膜掻爬 [5]、子宮筋腫核出術 [6)7)]、子宮全摘出術 [8]、鉗子分娩 [9]、更には正常経腟分娩でも起こることがあり [4)10)] 原因は様々である。産褥の子宮仮性動脈瘤形成は産後 24 時間以上経過して発症することが多く、産後 90 日経過して発症し診断された症例もある [4]。一旦、仮性動脈瘤が破裂すると大量出血をきたすことがあり、診断の遅れが致死的となりうる。

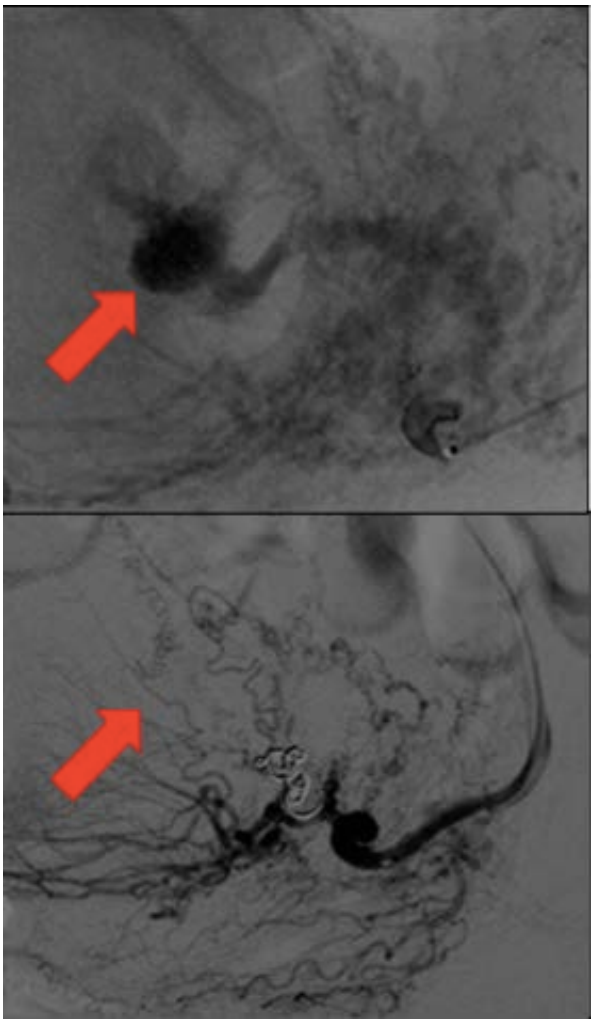

図 4 血管造影検査、子宮動脈再塞栓術
上段：塞栓術前　下段：塞栓術後
ゼラチンスポンジと金属コイル併用塞栓術により仮性動脈瘤（矢印）は消失した。

子宮仮性動脈瘤の診断には経腟超音波のカラードプラ、MRI 検査、CT 検査、血管造影検査が有用である [11]。この中で最も簡便で低侵襲な検査は超音波検査であり、今症例でも子宮腔内の低エコー領域に流入する渦巻き状の血流（swirling blood flow）を認め、仮性動脈瘤と診断した。さらに、HD live flow により、造影 CT による血管構築像と類似した画像所見を得ることができた（図 1-2、図 2-2）。本症例ではバイタルサインは落ち着いていたが、CT などの検査のために移動するのも困難なショック状態の場合であっても、HD live flow を併用することによって、迅速に正確な診断が可能である。

子宮仮性動脈瘤の治療は以前、腹式単純子宮全摘出術や開腹子宮動脈結紮術が行われていたが、現在は侵襲のより少ない、カテーテルを用いた動脈塞栓術が一般的である。動脈塞栓術の際に使用する塞栓物質には一時的塞栓物質であるゼラチンスポンジ、永久塞栓物質である金属コイル、NBCA(N-butyl-cyanoacrylate)等がある。ゼラチンスポンジはウシやブタの皮膚や靭帯などから抽出したゼラチンを多孔性の構造に加工したものである。また、比較的手技が容易であり 2〜4 週間程度で吸収され血管も再疎通し、妊孕性の温存が期待されることから広く用いられている。欠点としては再疎通による再出血、末梢塞栓、アレルギー反応等が挙げられる [12]。

金属コイルは現在、プラチナコイルが頻用されており、永久塞栓物質であるため確実な止血が可能である。しかし、その一方で子宮動脈近位での金属コイル単独の塞栓の成功率は低く [13]、また妊孕性の影響も否定できない。Anthony らはゼラチンスポンジに金属コイルを併用することで有効な止血を得られた 5 症例を報告している [10]。NBCA は液体塞栓物質といわれ、利点はリピオドールと混和することで透視下での視認性が高くなり、強い塞栓力により、塞栓ポイントまでカテーテルを挿入できない場合でも血流に乗り末梢まで塞栓物質が到達することである [13]。また凝固能異常を伴う大量出血、播種性血管内凝固症候群の場合にも、NBCA はゼラチンスポンジや金属コイルと比較して止血効果が強い [14]。しかし一方で手技に熟練を

	利点	欠点
ゼラチンスポンジ	・再疎通により妊孕能を温存できる ・再疎通により複数回使用可能	・再疎通し再出血が生じるおそれがある(約2～4週間) ・太い血管の塞栓は困難 ・安価
金属コイル	・ゼラチンスポンジと併用することで確実な止血が可能	・再疎通せず妊孕能低下のおそれがある
NBCA	・カテーテルが出血点まで到達できない時にも有効	・再疎通せず妊孕能低下のおそれがある ・使用には熟練を要する

表 2 動脈塞栓術に使用する各塞栓物質の比較

要すること、塞栓範囲が予想できず 1 回塞栓すると回収できないこと、妊孕性への影響が否定できないという反面もある（表 2）。
卵巣機能と妊孕性に関しては、産褥出血に対するゼラチンスポンジによる動脈塞栓術後の月経再開割合が 87.1～100%と報告されており、
妊娠を希望した患者の妊娠割合（流産も含む）は 82.6～100%と比較的良好である [15)16)]。一方、永久塞栓物質を使用した後の卵巣機能と妊孕性を比較検討した報告は少ない。David らは、金属コイルによる子宮動脈塞栓術を施行した産褥出血 7 例のうち 5 例は月経再開し、うち妊娠希望のあった 1 例は正期産児を分娩したと報告している [17)]。また、動脈塞栓術と妊娠合併症との関連について指摘する報告もあり [18)19)20)]、今後、妊孕性及び妊娠合併症リスクについて症例の集積と検討が待たれる。

本症例は初産婦であり今後の挙児希望があること、低侵襲であり手技が比較的簡便であることからゼラチンスポンジによる動脈塞栓術を第一選択としたが、仮性動脈瘤の径が大きく、側副血行路も発達していたことから十分な塞栓がなされず、ゼラチンスポンジが吸収される 2～4 週間の間に再出血したと思われた。また、メトロイリンテルの長期留置により仮性動脈瘤破裂が止血したという報告もあり [21)]、第二選択としてメトロイリンテル挿入を試みたが、6 日間留置しても止血は得られなかった。そのため、より確実な止血が必要と考え、ゼラチンスポンジと金属コイルを併用して動脈塞栓術を行った。NBCA は末梢まで塞栓され、塞栓範囲がより広くなるため、妊孕性を考慮し選択しなかった。

本症例で再出血した原因の一つとして仮性動脈瘤の径が 21mm と大きかったことが考えられるが、仮性動脈瘤径とゼラチンスポンジによる動脈塞栓術の有効性について言及した報告はほとんどみられない。Anthony らの報告によると、産後子宮仮性動脈瘤 18 例のうち、ゼラチンスポンジ単独使用の 12 例と、NBCA もしくは金属コイルとゼラチンスポンジを併用した 6 例（うち NBCA 併用 1 例、金属コイル併用 5 例）では血管径が各々、7～10mm と 10～16mm であり、より大きな仮性動脈瘤には永久塞栓物質を併用しないと止血されない傾向にあったと述べている [10)]。一方で高橋らは、産後もしくは流産後の 10～15mm である未破裂子宮仮性動脈瘤 3 例が自然軽快したと報告をしており、未破裂で血管径が小さく、超音波所見で動脈瘤が縮小傾向にある場合は子宮動脈塞栓術が不要な症例もあることを指摘している [22)]。

子宮動脈塞栓術の合併症としては発熱、疼痛、子宮内膜炎、子宮腔内癒着症、子宮壊死、尿管虚血障害、膀胱壁壊死、腟瘻孔、皮膚・筋肉の壊死、骨盤内膿瘍、神経障害、肺動脈塞栓症、卵巣機能低下等が挙げられる [3)]。しかし、開腹手術と比較すると、入院期間も短期間で合併症の発症率は低く、成功率も 90.7～97%と高い [23)24)]。動脈塞栓術を施行する場合には、妊孕性、妊娠合併症リスクやその他合併症について十分なインフォームドコンセントを行い、症例に応じた塞栓物質を選択する必要がある。

〈結論〉

帝王切開術後に形成された子宮仮性動脈瘤破裂に対し、ゼラチンスポンジによる子宮動脈塞栓術を行ったが完全には止血しえず、金属コイルを併用した塞栓術により止血しえた症例を経験した。子宮仮性動脈瘤は全ての分娩に起こりうる合併症であり、産褥出血の鑑別疾患の一つとして迅速に診断する必要がある。診断には超音波検査が簡便かつ低侵襲で、HD live flow を併用することにより、より正確な診断が可能である。また、径が大きく血流の豊富な仮性動脈瘤における動脈塞栓術においては、一時塞栓物質であるゼラチンスポンジ単体では止血が困難な可能性があり、永久塞栓物質である金属コイルの併用が考慮される。

本論文の内容は平成 29 年度静岡産科婦人科学会秋季学術集会で発表した。

〈参考文献〉

1. Kovo M, Behar DJ, Friedman V, et al. Pelvic arterial pseudoaneurysm-a rare complication of Cesarean section: diagnosis and novel treatment. Ultrasound Obstet Gynecol 2007; 30: 783-785
2. 小島学, 中村聡一, 加藤謙一, 他. 帝王切開術後 1 か月で子宮仮性動脈瘤破裂をきたし子宮動脈塞栓術(Uterine Artery Embolization; UAE)で止血しえた 1 例. 日農医誌 2013; 62 巻: 135-139
3. 笹野智之, 久本浩司, 松田万里子, 他. 帝王切開術 1 カ月後に大量性器出血を認めた子宮仮性動脈瘤の 1 症例. 産婦の進歩 2014; 66 巻: 271-276
4. Isono W, Tsutsumi R, Wada-Hiraike O, et al. Uterine artery pseudoaneurysm after cesarean section: case report and literature review: J Minim Invasive Gynecol 2010; 17: 687-691
5. Kwon JH, Kim GS. Obstetric iatrogenic arterial injuries of the uterus: diagnosis with US and treatment with transcatheter arterial embolization. Radiographics 2002; 22: 35-46
6. Higon MA, Domingo S, Bauset C, et al. Hemorrhage after myomectomy resulting from pseudoaneurysm of the uterine artery. Fertil Steril 2007; 87: 417, e5-8
7. Takeda A, Koyama K, Imoto S, et al. Early diagnosis and endovascular management of uterine artery pseudoaneurysm after laparoscopic assisted myomectomy. Fertil Steril 2009;92: 1487-1491
8. Langer JE, Cope C. Ultrasonographic diagnosis of uterine artery pseudoaneurysm after hysterectomy. J Ultrasound Med 1999; 18: 711-714
9. Philippe S, Yann F, Olivier M, et al. Sever postpartum haemorrhage from ruptured pseudoaneurysm: successful treatment with transcatheter arterial embolization. Eur Radiaol 2008; 18: 1181-1187
10. Anthony D, Philippe S, Aqeel S, et al. Postpartum Hemorrhage Resulting from Pelvic Pseudoaneurysm: A Retrospective Analysis of 588

Consecutive Cases Treated by Arterial Embolization. Cardiovasc Intervent Radiol 2013; 36: 1247-1255

11. Asai S, Asada H, Furuya M, et al. Pseudoaneurysm of the uterine artery after laparoscopic myomectomy. Fertil Steril 2009; 38: 205-208
12. 日本 IVR 学会. 血管塞栓術に用いるゼラチンスポンジのガイドライン 2013. 日本 IVR 学会 2015: 1-37
13. 日本 IVR 学会. 産科危機的出血に対する IVR 施行医のためのガイドライン 2012. 日本 IVR 学会 2012: 1-67
14. Igarashi S, Izuchi S, Ogawa Y, et al. N-Butyl Cyanoacrylate Is Very Effective for Massive Haemorrhage during the Perinatal Period. PLoS One 2013; 8: 1-6
15. Cheng HH, Tsang LL, Hsu TY, et al. Transcatheter arterial embolization as first-line rescue in intractable primary postpartum hemorrhage: Assesment, outcome, and subsequent fertility. J Formos Med Assoc 2017; 116: 380-387
16. Chauleur C, Fanget C, Tourne G, et al. Serious primary post-partum hemorrhage, arterial embolization and future fertility: a retrospective study of 46 cases. Hum Reprod 2008; 23: 1553-1559
17. David O, Robert W, Jeffrey P, et al, Pelvic Embolization for Interactable Postpartum Hemorrhage: Long-Term Follow-up and Implications for Fertility. Obstet Gynecol 2003; 102: 904-910
18. Takeda J, Makino S, Ota A, et al, Spontaneous uterine rupture at 32 weeks of gestation after previous uterine artery embolization. J Obetet Gynecol Res 2014; 40: 243-246
19. Ando M, Goto M, Matsuoka S, et al. Case of uterine rupture after multiple intrauterine operations and uterine artery embolization. J Obstet Gynaecol Res 2018; Dec3.doi: 10.1111/jog.13881.
20. Guida M, Maffucci D, Iannuzzi G, et al. Successful pregnancy after uterine artery embolization for uterine arterovenous malformation: a rare case report. Int J Womens Health 2018; 10: 745-750.
21. Takeda J, Makino S, Hirai C, et al. Long-term uterine balloon tamponade for treatment and obliteration of ruptured uterine pseudoaneurysm. Taiwan J Obstet Gynecol 2018; 57: 329-331
22. Takahashi H, Baba Y, Usui R, et al. Spontaneous resolution of post-delivery or post-abortion uterine artery pseudoaneurysm: A report of three cases. J Obstet Gynecol 2016; 42: 730-733
23. Vedantham S, Goodwin SC, McLucas B, et al. Uterine artey embolization: an underused method of controlling pelvic hemorrhage. Am J Obstet

Gynecol 1997; 176: 938-948

24. Doumouchtsis SK, Papageorghiou AT, Arulkumaran S. Systematic review of conservative management of postpartum hemorrhage: what to do when medical treatment fails. Obstet Gynecol Surv 2007; 62: 540-547