直腸・S状結腸びまん性海綿状血管腫合併妊娠の1例

メタデータ	言語: Japanese 出版者: 静岡産科婦人科学会 公開日: 2020-10-14 キーワード (Ja): キーワード (En): diffuse cavernous hemangioma, rectum, pregnancy 作成者: 近藤, 奈穂子, 藤本, 裕基, 小野田, 亮, 田村, 圭浩 メールアドレス: 所属:
URL	http://hdl.handle.net/10271/00003759

静岡産科婦人科学会雑誌 (ISSN 2187-1914)
2020 年 第 9 巻 第 2 号 3 頁

直腸・S 状結腸びまん性海綿状血管腫合併妊娠の 1 例

A case of pregnancy accompanied by diffuse cavernous hemangioma of the rectosigmoid colon

静岡済生会総合病院産婦人科
近藤奈穂子、藤本裕基、小野田亮、田村圭浩
Department of Obstetrics and Gynecology, Shizuoka Saiseikai General Hospital
Nahoko KONDO, Hiroki FUJIMOTO, Ryo ONODA, Yoshihiro TAMURA

キーワード： diffuse cavernous hemangioma, rectum, pregnancy

〈概要〉
症例は 21 歳、3 妊 0 経、既往歴に直腸・S 状結腸びまん性海綿状血管腫がある。無月経を主訴に当科初診となり、妊娠 9 週 5 日の診断で妊婦健診を開始した。妊娠経過で下血などの出血は認めず、鉄剤投与により貧血管理を行った。分娩方法は予定帝王切開とした。
直腸びまん性海綿状血管腫合併妊娠の報告は少なく、本症例を含め 2 例である。本症例では画像所見より出血リスクを考慮して予定帝王切開を行い、母児ともに良好な経過を辿った。血管腫の位置や分布面積などを評価した上で症例ごとに分娩様式を検討し、出血した際には血管腫の摘出を含めた手術をする準備が必要である。

<Abstract>
The patient was a 21-year-old woman, gravida 3, para 0, with a history of diffuse cavernous hemangioma of the rectosigmoid colon. She visited our department for the first time because of amenorrhea; a prenatal checkup was performed because she was found to be at 9 weeks and 5 days of gestation. During the course of pregnancy, there was no bleeding such as melena, and anemia was controlled by administration of iron. Elective cesarean section was chosen.
Reports of diffuse cavernous hemangioma of the rectum are rare; only 2 cases, including the present case, have been reported. Elective cesarean section was performed in this patient, considering the risk of bleeding based on imaging findings. As a result, the postoperative course was favorable in both the mother and child. It is necessary to consider the mode of delivery for each patient based on assessment of the site and distribution area of hemangioma, and preparations for surgery, including extirpation of the hemangioma in case of bleeding, should be made.

〈緒言〉
一般に消化管における血管腫は稀であり、妊娠合併例の報告は、消化器の海綿状血管腫については 2 例、直腸の海綿状血管腫は 1 例のみである。今回我々は、直腸から S 状結腸にかけて広範囲に分布するびまん性海綿状血管腫合併妊娠において、妊娠中の貧血管理を中心に慎重な周産期管理を行った。分娩様式は確立されて

いないが、画像所見をもとに出血のリスクなどを考慮して帝王切開を選択し、母児共に良好な経過を辿った 1 例を経験したので報告する。

〈症例〉

21 歳、3 妊 0 産（人工妊娠中絶 2 回）

既往歴：直腸・S 状結腸びまん性海綿状血管腫

家族歴：なし

現病歴：学童期より慢性的な貧血を認め、16 歳の時、消化器内科にて精査目的で下部消化管内視鏡を施行し、直腸・S 状結腸海綿状血管腫と診断された。外科的治療としては腹会陰式直腸切断術・人工肛門造設術となるが、本症例は若年であること、また患者の強い希望があったことから保存的治療の方針となり、経過観察されていた。妊娠以前よりヘモグロビン(Hb) 6-8g/dL 程度と慢性的な貧血の状態であり、血液内科に定期的に通院をしていた。消化器症状の副作用により鉄剤の経口投与が困難であり、経静脈投与を頻回に行っていた。輸血の既往もあった。妊娠 6 週 1 日に Hb 6.0g/dL と低値であり、ふらつきの症状も認めたため、RBC4 単位の輸血を施行した。無月経を主訴に当科初診となり、CRL（頭殿長）より妊娠 9 週 5 日と診断し、妊婦健診を開始した。初診時 Hb 6.3g/dL であり、鉄剤注射を継続した。

初診時血液検査所見：

WBC 5460/μL、RBC 2.84×10^{12}/L、Hb 6.3g/dL、MCV 80.3fL、MCH 22.2pg、MCHC 27.6%、Plt 247×10^{9}/L、Fe 11μg/dL、TIBC 346μg/dL、UIBC 335μg/dL、Ferritin 19ng/mL

妊娠経過：妊娠中は Hb 7.0g/dL、血清フェリチン 12ng/mL を目安に輸血を考慮する方針で血液内科と併診をしていた。健診間隔は初期より 2 週間とし、毎回血液検査を施行しながら外来管理を行った。母体は鉄剤注射のみで Hb 8.0-12.0g/dL で推移し、下血の出現もなかった。児の発育は順調であった。妊娠 11 週 1 日に消化器内科で下部消化管内視鏡を施行し、S 状結腸に拡張した静脈や毛細血管を認め、赤色調に多発するポリープ様隆起が多発していた。下部直腸にも診断時（5 年前）同様に太い拡張した静脈を認め、肛門の血管は赤色調であった。

妊娠 11 週 1 日と妊娠 32 週 1 日に骨盤部単純 MRI 検査を施行した。骨盤部単純 MRI 検査では、直腸から S 状結腸に著明な全周性肥厚を認めた。壁の信号は T1 強調像（T1WI）で低信号、T2 強調像（T2WI）で高信号であり、内部に T1WI、T2WI ともに無信号で signal-void パターンを示す箇所があり、石灰化と思われた。妊娠経過に伴う血管腫の明らかな増大は認めなかった。（図 1,2）

（図 1）妊娠 32 週 1 日に撮影した骨盤部単純 MRI 検査　矢状断　T2 強調像

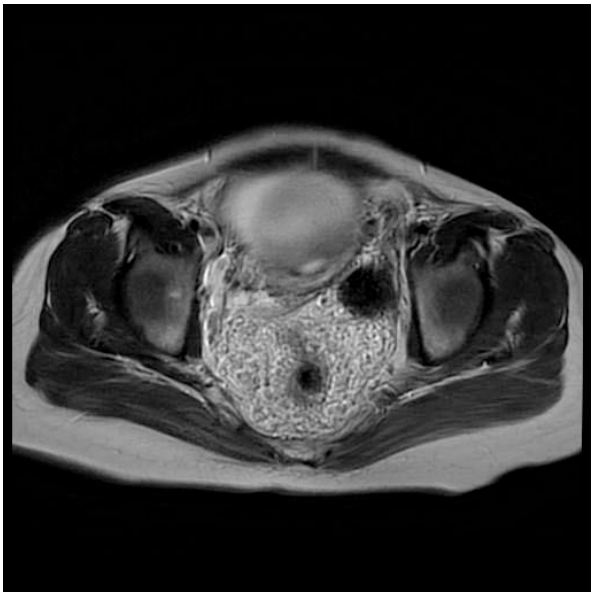

（図 2）妊娠 32 週 1 日に撮影した骨盤部単純 MRI 検査　軸位断　T2 強調像
直腸から S 状結腸に著明な全周性肥厚を認め、内部に石灰化が疑われる箇所があった。妊娠経過に伴う増大はなかった。

分娩様式は経腟分娩に伴う児頭による圧迫や、分娩時産道裂傷に伴う血腫破綻等のリスクを考慮して妊娠 38 週 0 日で選択的帝王切開術を施行した。手術時に出血があった場合に備えて、外科・消化器内科の医師も待機していた。
児経過：妊娠 38 週 0 日、帝王切開術で出生した。男児、出生体重 2710g、Apgar Score 8 点/9 点（1 分値/5 分値）であった。
手術所見：直腸・S 状結腸の腫脹と、表面に多数露出する 5～8mm の血管腫を認めた。（図 3）
術後経過：術中バイタルは安定しており、通常通り手術を終了した。術後も貧血は鉄剤投与のみで管理でき、術後 7 日目に退院した。産後 1 か月より月経再開となり、産後 2 か月頃より Hb 低下を認めて、鉄剤による貧血の治療を継続している。

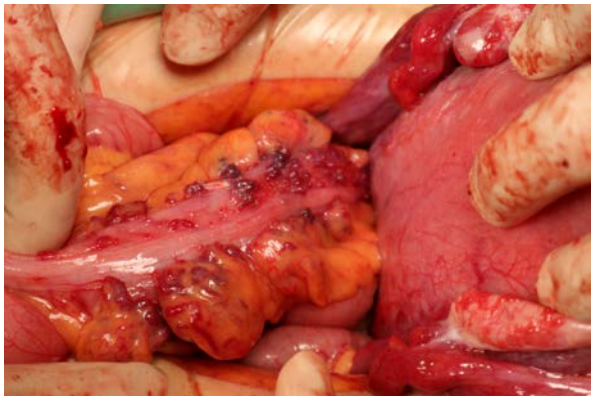

（図 3）術中所見
肉眼的に直腸～S 状結腸の表面に散在する多数の暗赤色の血管腫を認めた。

産後経過：産後 2 か月で腹部単純 CT 検査を施行し血管腫の明らかな増大は認めなかった。直腸壁の肥厚と内部に多数の石灰化像を認めた。

〈考察〉

一般的に血管腫は、主に皮膚や脳にできることが多く、消化管に発生することは非常にまれであるといわれている [1]。妊娠に合併する海綿状血管腫は中枢神経領域で最も多く [2]、その他肝臓 [3-4]、眼 [5]、生殖器 [6-8]など様々な臓器で報告され、消化管では大腸と直腸において 1 例ずつの報告がある [10-11]。中枢神経系における海綿状血管腫では妊娠の全期間において症状が認められ、血管腫の存在する部位により痙攣や頭痛、嘔吐、麻痺など様々な症状を認めることがある [2]。生殖器における血管腫では膣 [6]や子宮 [7-8]、鼠径、外陰部 [9]などがある。子宮の血管腫における妊娠例では妊娠 18 週頃より子宮筋層の血管腫により壁肥厚を認め、32 週に前駆陣痛を認め、4 日間の子宮収縮抑制剤の使用後、自然陣痛発来したが分娩遷延し帝王切開となっていた [11]。また、子宮や膣、鼠径、外陰部静脈瘤に合併する血管腫では失神や Bishop

スコアの進行を認めないため 37 週で帝王切開となっている報告がある[9]。

下部消化管の血管腫では約 7 割が直腸に発生するといわれている[12]。血管腫は組織的には毛細血管腫、海綿状血管腫、静脈性血管腫、蔓状血管腫、肉芽組織型血管腫、類上皮血管腫などに分類された。下部消化管血管腫においては毛細血管腫、海綿状血管腫が大半を占める[1]。中胚葉の分化の結果として粘膜下組織の血管網から発生し、一層の内皮細胞で囲まれた拡張した管腔が不規則な蛇行を示し、内部に血液を充満するものとされている[13]。今回妊娠中の血管腫の評価方法として、血管腫の直接的な変化をみる目的で下部消化管内視鏡検査を施行し、分娩方法を検討する際に、腸管の血管腫の分布範囲を把握する目的で骨盤部単純 MRI 検査を用いた。

直腸びまん性海綿状血管腫の症状は、若年発症で繰り返す無痛性下血を契機に診断されることが多いが、痔と誤診され、確定診断に難渋することも少なくない。治療は、外出血のない例では貧血の管理などを行い保存的治療が可能とされるが、根治術は血管腫の摘出である。血管腫の分布面積が広い場合には、S 状結腸、直腸全摘出術が必要となる。直腸びまん性海綿状血管腫合併妊娠の報告は過去に 1 例しかなく、分娩様式に関しては確立されていない。Klaus らの報告する 1 例においては、第 1 子、第 2 子妊娠時は経腟分娩にて出産し、第 3 子妊娠時に妊娠後期の下血で重症貧血となったため妊娠 35 週で帝王切開にてターミネーションとなっている。初めは痔核が疑われたが産後に直腸びまん性海綿状血管腫の診断に至り、保存的加療となっている[10]。

本症例においては妊娠時より診断が確定しており、画像所見より血管腫の分布面積が広く、児頭の先進部にまで発達する血管腫を認めたため、経腟分娩では児頭による圧迫、産道裂傷に伴う血管腫破綻による大量下血が考慮された。血管腫から出血した場合には、S 状結腸および直腸切除術、人工肛門造設術が必要であると考えられたため、本症例ではリスクを考慮して、予定帝王切開とし、母児ともに良好な経過となった。妊娠中の貧血については世界保健機関（WHO）では Hb 11.0g/dL 未満と定義しており、中期、後期では Hb 10.5g/dL 未満、産後は Hb 10.0g/dL 未満である[14]。鉄欠乏性貧血では血清フェリチンも併せて評価する必要があり、血清フェリチン 15ng/mL 未満が指標となる。Hb 9.0g/dL 未満の妊婦では子宮内胎児発育不全、低出生体重児、早産、子宮内胎児死亡などのリスク増加も報告されている[15]。本症例では Hb 8g/dL 未満で輸血を考慮する方針で管理を行ったが、妊娠中 Hb 8.0-12.0g/dL で推移し、血清フェリチンは 30ng/mL 以上は保たれており、輸血も施行しなかった。

〈結論〉

直腸びまん性海綿状血管腫は初期症状として下血を呈することが多いが、外出血を伴わない慢性的な鉄欠乏性貧血を契機に診断となることもある。直腸・S 状結腸びまん性海綿状血管腫合併妊娠においては妊娠中の貧血は慎重な外来管理で行い、分娩様式に関しては帝王切開を念頭に、血管腫の大きさや部位により症例毎に適切な分娩様式の検討が必要である。

〈参考文献〉

1） 古賀秀樹，藤田穣，松本主之，他． 大腸血管腫. 別冊　日本臨牀　新領域別症候群シリーズ　No.12 消化管症候群(第 2 版)下

180-182

2) Ranger A, Grigenas O, Labib M. Cavernous hemangioma presenting during pregnancy: A detailed literature review. Journal of Prediatric Neurology 9(2011): 455-464

3) Gungor T, Aytan H, Tapisiz OL, et al. An unusual case of incidental rupture of liver hemangioma during labor. Chin Med J 2004; 117: 311-313

4) Marques R, Taborda F, Jorge CS, et al. Successful outcome in a pregnancy complicated by large hepatic hemangioma. Acta Obstet Gynecol Scand 1997; 76: 606-607

5) Dinakar I, Naik RT, Purohit AK, et al. Cavernous hemangioma of the orbit: a case report. Indian J Pathol Microbiol 1993; 36: 318-321

6) Rezvani FF. Vaginal cavernous hemangioma in pregnancy. Obstet Gynecol 1997; 89: 824-825

7) Thanner F, Suetterlin M, Kenn W et al. Pregnancy-associated diffuse cavernous hemangioma of the uterus. Acta Obstet Gynecol Scand 2001; 80: 1150-1151

8) Virk RK, Zhong J, Lu D. Diffuse cavernous hemangioma of the uterus in a pregnant woman: report of a rare case and review of literature. Arch Gynecol Obstet 2009; 279: 603-605

9) Guida M, Paladini D, Greco E, et al. Pregnancy-induced symptomatic pelvic and extra-pelvic cavernous hemangiomatosis. Clin Exp Obstet Gynecol 2009; 36: 55-57

10) Ali ZM, Sima F, Mahdi AR. Cavernous Hemangioma of Colon and Pregnancy: A Case Report. Acta Med Iran 2018; 56(4): 272-277.

11) Gottlieb K, Coff P, Preiksaitis H, Juviler A, Fern P. Massive hemorrhage in pregnancy caused by a diffuse cavernous hemangioma of the rectum– EUS as imaging modality of choice. Medscape J Med 2008; 10:206

12) Gentry RWM, Dockerty MB, Clagett OT. Vascular malformation and vascular tumors of the gastrointestinal tract. Int AbstSurg 88 : 281-323. 1949

13) Lyon, D. T. and Mantia, A. G. Large-bowel hemangiomas. Dis Colon Rectum. 1984; 27: 404-414

14) Pavord S, Myers B, Robinson S, et al. UK guidelines on the management of iron deficiency in pregnancy. Br J Haematol. 2012; 156: 588-600

15) Breymann C. Seminars in Hematology. Vol52; No 4; October 2015: 339-347