

# 診断的腹腔鏡手術により卵巣腫瘍と鑑別可能であった小児の後腹膜原発Ganglioneuromaの1例

メタデータ	言語: jpn 出版者: 静岡産科婦人科学会 公開日: 2021-04-09 キーワード (Ja): キーワード (En): 作成者: 小田, 彩子, 小田, 智昭, 村上, 暉, 飯田, 瀬里香, 井上, 結貴, 戎野, 志織, 中野, 史織, 佐藤, あずさ, 榛葉, 頼子, 東堂, 祐介, 松木, 翔太郎, 矢田, 大輔 メールアドレス: 所属:
URL	<a href="http://hdl.handle.net/10271/00003846">http://hdl.handle.net/10271/00003846</a>

## 診断的腹腔鏡手術により卵巣腫瘍と鑑別可能であった

### 小児の後腹膜原発 Ganglioneuroma の 1 例

#### Exploratory laparoscopy for successful differentiation of retroperitoneal ganglioneuroma: A pediatric case report

- 1 富士市立中央病院産婦人科
- 2 浜松医科大学産婦人科
- 3 磐田市立総合病院産婦人科
- 4 静岡県立がんセンター婦人科

小田彩子<sup>1</sup>、小田智昭<sup>1,2</sup>、村上暉<sup>1</sup>、飯田瀬里香<sup>1</sup>、井上結貴<sup>1</sup>、戎野志織<sup>1</sup>、中野史織<sup>1</sup>、佐藤あずさ<sup>1</sup>、榛葉頼子<sup>1</sup>、東堂祐介<sup>3</sup>、松木翔太郎<sup>4</sup>、矢田大輔<sup>1</sup>

1 Department of Obstetrics and Gynecology, Fuji City General Hospital

2 Department of Obstetrics and Gynecology, Hamamatsu University School of Medicine

3 Department of Obstetrics and Gynecology, Iwata City Hospital

4 Division of Gynecology, Shizuoka Cancer Center

Ayako ODA-KISHIMOTO<sup>1</sup>, Tomoaki ODA<sup>1,2</sup>, Hikaru MURAKAMI<sup>1</sup>, Serika IIDA<sup>1</sup>, Yuki INOUE<sup>1</sup>, Shiori EBISUNO<sup>1</sup>, Shiori NAKANO<sup>1</sup>, Azusa SATO<sup>1</sup>, Yoriko SHINBA<sup>1</sup>, Yusuke TODO<sup>3</sup>, Shotaro MATSUKI<sup>4</sup>, Daisuke YATA<sup>1</sup>

キーワード : exploratory laparoscopy, ganglioneuroma, ovarian tumor, pediatric retroperitoneal tumor

#### 〈概要〉

小児の腹部腫瘍は、子宮・付属器腫瘍だけでなく副腎、腎、交感神経由来の後腹膜腫瘍も頻度が高い。診断的腹腔鏡手術が卵巣腫瘍との鑑別に有用であった後腹膜原発 Ganglioneuroma の小児例を経験した。症例は 8 歳女兒、腹痛を主訴に近医を受診し、腹部腫瘍を指摘され、当院小児科に紹介された。腹部超音波断層法、Magnetic resonance imaging (MRI) で 6 cm 大

の充実性卵巣腫瘍が疑われたため、精査目的で当科を受診した。画像所見から鑑別診断として、卵巣腫瘍、後腹膜腫瘍などを考えたが、術前には腫瘍の局在や想定される病理像を明確に判断できなかった。腹痛が持続するため精査のため診断的腹腔鏡手術を行った。子宮と両側付属器は正常であり、腫瘍は後腹膜腔に存在した。高次医療施設小児外科での手術が望ましいと考え、術後 1 日目に転院し、腫瘍摘出術を行った。

摘出した腫瘍の病理検査で Ganglioneuroma と診断した。小児の腹部腫瘍は、超音波断層法や MRI などの画像診断はその局在や評価が難しいことも多いため、鑑別に診断的腹腔鏡手術による観察が有用である。

<Abstract>

Abdominal tumors in childhood are often found not only in the uterus and adnexa, but also in retroperitoneal organs, such as the adrenal gland, kidneys, and sympathetic nerves. We report a pediatric case of retroperitoneal ganglioneuroma that was successfully differentiated from an ovarian tumor using exploratory laparoscopy. The present case was an 8-year-old girl who was referred to our Department of Pediatrics with abdominal pain and an abdominal mass further evaluation because image screening by abdominal ultrasound and magnetic resonance imaging (MRI) revealed a 6-cm solid ovarian tumor. Based on these findings, we considered ovarian and retroperitoneal tumors as the differential diagnosis; however, the localization and assumed pathology of the tumor were not clear preoperatively. Due to persistent abdominal pain, examination of the intraperitoneal cavity was performed by exploratory laparoscopy. The uterus and bilateral adnexa were normal, and the tumor was located in the retroperitoneal cavity immediately through the peritoneum. The patient was transferred to the Department of Pediatric Surgery at the advanced pediatric medical center for surgery on the first

postoperative day. The pathology of the resected tumor was ganglioneuroma. Since imaging modalities such as ultrasound and MRI are not always useful for localization and evaluations, the direct observation of abdominal masses by diagnostic laparoscopy in pediatric cases is necessary for accurate differentiation.

〈緒言〉

後腹膜原発 Ganglioneuroma(神経節細胞腫)は交感神経節由来のまれな良性腫瘍である。一般的な発生部位は後腹膜と縦隔<sup>1)</sup>であり、後腹膜発生の場合は腹部あるいは骨盤内腫瘍として卵巣腫瘍との鑑別が必要になることもある。診断的腹腔鏡手術による腹腔内の観察が腹部腫瘍の鑑別に有用であった Ganglioneuroma の女児の1例を経験したので報告する。

〈症例〉

患者：8歳、0妊0産、初経未発来

既往歴：特記事項なし

家族歴：特記事項なし

現病歴：生来健康であった。1週間前から間欠的な下腹部痛を自覚していたが、増悪したため近医小児科を受診したところ下腹部腫瘍を指摘された。当院小児科を紹介受診し、精査のため同科に入院した。

身体所見：身長 127 cm、体重 25 kg、体温 36.5℃、脈拍 80 回/分、呼吸数 20 回/分、咽頭発赤なし。胸部は心雑音なし、ラ音や喘鳴なし。腹部は軟、左から正中下腹部に 6 cm 大の弾性硬の腫瘍を触れ、圧痛を認めた。経腹超音波断層法で 6 cm 大の低エコー下腹部腫瘍を認めた。血液検査(表 1)：血算、生化学、凝固、静脈血

液ガス検査値はいずれも基準範囲内であった。  
腫瘍マーカーは神経特異エノラーゼ(NSE)が  
28.3 ng/mL(基準値<16.3 ng/mL)に上昇してい  
た。

表1 初診時血液検査所見

血算			生化学		
WBC	7600	/ $\mu$ L	T.Bil	0.4	mg/dL
5分画			AST	22	U/L
Neut	60.0	%	ALT	14	U/L
Lymph	20.2	%	LDH	233	U/L
Mono	5.0	%	$\gamma$ GTP	13	U/L
Eosino	14.7	%	BUN	10	mg/dL
Baso	0.1	%	Cre	0.40	mg/dL
Hb	13.7	g/dL	尿酸	2.9	mg/dL
Plt	29.7	万/ $\mu$ L	TP	6.9	g/dL
			Alb	4.3	g/dL
凝固			Na	139	mEq/L
PT-INR	0.98		K	3.9	mEq/L
aPTT	28.2	秒	Cl	104	mEq/L
Fib	240	mg/dL	CRP	0.13	mg/dL
静脈血液ガス			腫瘍マーカー		
pH	7.391		CEA	1.9	ng/mL
pCO <sub>2</sub>	37.1	mmHg	CA19-9	18.8	U/mL
pO <sub>2</sub>	41.4	mmHg	AFP	<1.0	ng/mL
Ca <sup>2+</sup>	1.24	mmol/L	CA125	16.6	U/mL
Glu	92	mg/dL	E <sub>2</sub>	<25	pg/mL
Lac	1.2	mmol/L	hCG- $\beta$	0.1	mIU/mL
HCO <sub>3</sub> <sup>-</sup>	22.0	mmol/L	SCC	0.8	ng/mL
BE	-2.0	mmol/L	NSE	28.3	ng/mL

WBC, 白血球数; Neut, 好中球; Lymph, リンパ球; Mono, 単球; Eosino, 好酸球; Baso, 好塩基球; Hb, ヘモグロビン濃度; Plt, 血小板数;

PT-INR, プロトロンビン時間国際標準比;  
aPTT, 活性化部分トロンボプラスチン時間;  
Fib, フィブリノゲン濃度; pCO<sub>2</sub>, 二酸化炭素分圧; pO<sub>2</sub>, 酸素分圧; Ca<sup>2+</sup>, カルシウムイオン濃度; Glu, グルコース濃度; Lac, 乳酸濃度; HCO<sub>3</sub><sup>-</sup>, 重炭酸イオン濃度; BE, 塩基過剰; T.Bil, 総ビリルビン; TP, 総蛋白; Alb, アルブミン; AFP,  $\alpha$ -フェトプロテイン; E<sub>2</sub>, エストラジオール; NSE, 神経特異エノラーゼ

画像所見(図1): Magnetic resonance imaging (MRI)では長径6cmの境界明瞭で辺縁平滑な腫瘍性病変を認めた。ガドリニウム造影で不均一な増強効果を示した。

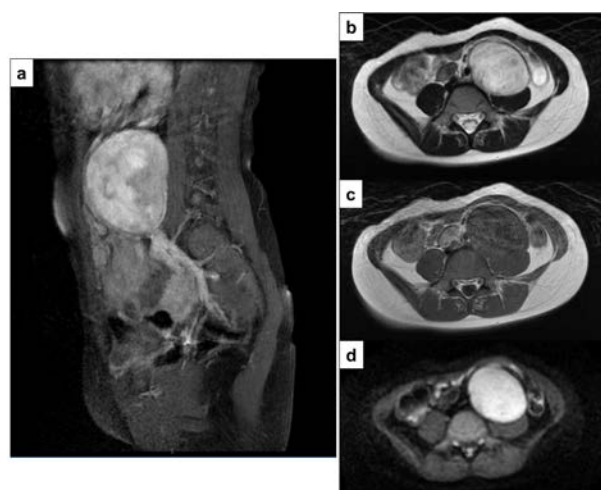

図1 初診時MRI

a 造影 T1 強調像、不均一な造影効果あり  
b 単純 T2 強調像、腫瘍は全体的に高信号  
c 単純 T1 強調像、腫瘍内に高信号域なし  
d 拡散強調画像、腫瘍は全体的に高信号  
b、c、d は腰椎 L3~4 レベルに相当する。

入院後経過: 画像所見ならびに放射線科医師読影結果から卵巣腫瘍が疑われ、当科に紹介された。鑑別診断として、卵巣腫瘍(硬化性間質腫瘍、胚細胞腫)、後腹膜腫瘍などを考えたが、

術前には腫瘍の局在や想定される病理像を明確に判断できなかった。腹痛が持続するため卵巣腫瘍茎捻転の疑いで緊急腹腔鏡下手術の方針とした。

手術所見：全身麻酔下に手術を開始した。臍部に 5 mm ポートを挿入。続いて左下腹部に 5 mm ポートを挿入した。腹腔内を観察すると、後腹膜腔に充実性の表面平滑な腫瘍を認めた(図 2)。腫瘍は左尿管を右腹側に持ち上げるように発育していた。上腹部、大網、消化管・腸間膜表面に播種を疑う所見は認めなかった。子宮と両側付属器は正常であった(図 3)。腹水は少量で腹水細胞診は陰性であった。外科医師に後腹膜腫瘍の術中評価を依頼したところ、小児外科による手術が適切と判断され、腹腔内の観察のみで手術を終了した。手術時間は 25 分、出血量は少量であった。

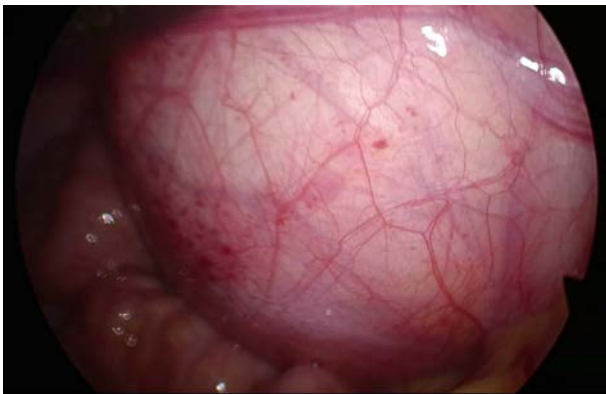

図 2 後腹膜腫瘍

腹部腫瘍は腹膜に覆われており、表面平滑で弾性硬であった。

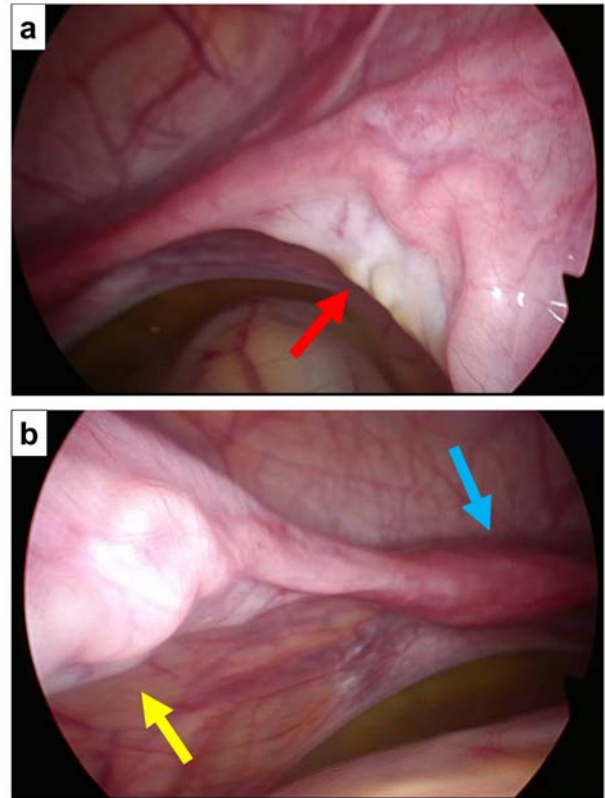


図 3 子宮付属器所見

a 右付属器(赤矢印)、腫大していない

b 左付属器(黄矢印)、子宮(青矢印)、いずれも腫大していない

術後経過：術後 1 日目に高次医療施設小児外科に転院した。血液検査、画像検査、術中所見を腫瘍内科、放射線科と協議したところ、良性腫瘍の可能性が高いが、悪性の可能性が否定できず、腹痛も持続していることから転院後 7 日目に開腹下に腫瘍摘出術を施行した。臍上から臍を含めて下腹部を 10 cm 正中切開、淡黄色透明な腹水をダグラス窩に少量認めた。術中所見として、腫瘍は後腹膜腔に存在し下行結腸外側に張り出しており、左尿管・下行結腸はその内側に圧排されていた。腫瘍には総腸骨動静脈の分枝が分布していた。腫瘍直上で腹膜を切開し、腫瘍と腹膜の間を剥離した。椎体左側から腸腰筋周囲、左総腸骨動脈周囲の癒着が強く、

特に椎体部分は骨膜を部分的に腫瘍側につけながら剥離し、腫瘍を摘出した。手術時間 2 時間 54 分、出血量 37 mL であった。摘出した腫瘍は 6 cm 大、球状で表面は平滑、重量 102 g であった。断面は灰白色で全体はほぼ一様に粘液腫状であり、内部に出血や壊死、石灰化はみられなかった。組織学的に線維性被膜様の構造で囲まれた病変で、紡錘形細胞の束状増生と成熟神経節細胞がまばらあるいは一部集簇して分布しており、Ganglioneuroma と診断した(図 4)。術後経過は良好のため術後 7 日目に退院した。以後再発なく経過している。

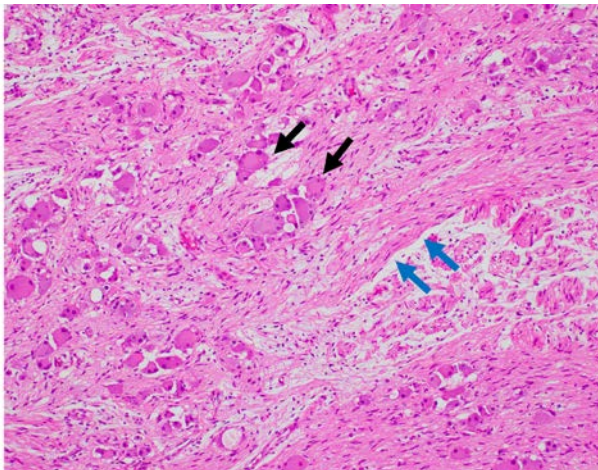


図 4 HE 染色(×200)

紡錘形の schwann 細胞(青矢印)の束状増生(schwannian stroma)ならびに成熟神経節細胞(黒矢印)の増生がみられ、これらが混在、集簇している。

#### 〈考察〉

本症例は後腹膜原発 Ganglioneuroma を発症した小児例である。特に小児の場合、腹部腫瘍は、子宮・付属器由来だけでなく後腹膜臓器からの発生も頻度が高い。超音波断層法や MRI などの画像診断は腫瘍の局在や評価が難しいことも多いため、その鑑別に診断的腹腔鏡

手術での観察が有用である。

腹部腫瘍の鑑別には、まず年齢層と身体所見上の膨隆部位が重要である。幼児期・思春期で腹部腫瘍を認めた場合、側腹部の臓器由来(腎臓、後腹膜腫瘍)の頻度は 78%、腹腔内臓器由来(消化管や肝胆道系)は 18%、骨盤内臓器由来(子宮、卵巣)は 4%であると報告されている<sup>2)</sup>。Ganglioneuroma は、交感神経節を由来とする良性腫瘍で、69%が縦隔または後腹膜に発生する<sup>1)</sup>。原発性後腹膜腫瘍の中で 0.7~1.0%を占め比較的稀な腫瘍である<sup>3)</sup>が、発症年齢は 20 歳未満が 40%、20~40 歳が 40%、40 歳以上が 20%と若年者に多く、発症頻度に性差はない<sup>4)</sup>。明らかな症状を呈さないことが多いが、腫瘍径が増大すると隣接臓器を圧排して腹痛や背部痛を認めたり腹部から腫瘍が触知できたりすることもある<sup>5)</sup>。

次に、小児腹部腫瘍の画像検査については小児肝腫瘍、腎腫瘍の超音波断層法所見が一般的に知られている<sup>6)</sup>。一方、Ganglioneuroma は均一な低エコー領域を示し、血流の乏しい腫瘍として報告<sup>5)</sup>されているが、特異的所見は知られていない。Computed tomography (CT)では腫瘍は低吸収で、造影効果は乏しい。Ganglioneuroma の 20~30%に石灰化が認められ、その石灰化は典型的には微細で斑点状のものである<sup>7)</sup>。MRI の典型像<sup>7)</sup>は T1 強調画像で均一な低信号、T2 強調画像で高信号を示す。造影 MRI では腫瘍内が不均一な造影パターンを示すことがあり、これらの所見は本症例の MRI でも観察された。しかし、いずれの所見も Ganglioneuroma に特徴的なものではない。さらに本症例と同様に、超音波断層法では卵巣腫瘍と区別が困難であった症例も報告<sup>8)</sup>されており、画像検査のみで鑑別することは難しい。

そこで、腹腔鏡による腹部腫瘍の観察とその局在を診断することの有用性に注目した。腹腔鏡による観察から、腫瘍の局在(腹腔内・後腹膜腔内いずれに存在しているか)、腫瘍を形成している臓器の特定、腫瘍の大きさ、周囲の組織との癒着や位置関係などの詳細な情報が得られる。Ganglioneuromaを含む腹部腫瘍の確定診断には病理学的評価が必要であるが、これら腹腔内の観察所見から婦人科、泌尿器科、消化器外科、小児外科など外科的切除を含む診療を担当する専門科を適切に選択できる。腫瘍摘出は、本症例のように大血管に隣接した腫瘍<sup>9)</sup>や10 cm以上の大きい腫瘍<sup>3)</sup>、悪性腫瘍の可能性がある場合<sup>4)</sup>は開腹手術を行うことが多いが、最近では腹腔鏡手術による摘出の報告<sup>9, 10)</sup>も増えている。したがって、状況によっては観察からそのまま腹腔鏡下摘出術に移行できる可能性もある。腫瘍の病理学的評価のために経皮的針生検を施行した症例も報告されている<sup>10-12)</sup>が、問題点として腫瘍が褐色細胞腫であった場合には高血圧の誘発、悪性腫瘍であった場合には播種リスクが挙げられる<sup>13)</sup>。診断的腹腔鏡手術による腹部腫瘍の観察はこのリスクを回避し、専門科の適切な術式による外科的切除を実現できる可能性がある。診断的腹腔鏡手術は小児に対しても低侵襲で安全に行うことができると報告されている<sup>14)</sup>。本症例も術前診断が困難であったが腹腔鏡での腫瘍の観察により後腹膜腫瘍と診断し、高次医療施設小児外科での専門的な診療に適切につなげることができた。特に小児の場合、腹部・骨盤部腫瘍の鑑別には婦人科臓器とともに後腹膜臓器由来の腫瘍も鑑別に入れる必要がある。その際、画像診断での特定は困難なことが多く、腹腔鏡下での観察が有用である。

〈結論〉

小児の後腹膜原発 Ganglioneuroma の1例を経験した。特に小児の場合、腹部腫瘍を呈する疾患は、婦人科領域だけでなく、後腹膜臓器も頻度が高いことからその鑑別に診断的腹腔鏡手術での観察が有用である。

〈参考文献〉

1. Cannady SB, Chung BJ, Hirose K, et al. Surgical management of cervical ganglioneuromas in children. *Int J Pediatr Otorhinolaryngol.* 2006; 70: 287-294
2. Gow KW. American Pediatric Surgical Association: Standardized Toolbox of Education for Pediatric Surgery, Abdominal Masses of Childhood, APSA Committee of Education 2012-13. Available from: [https://www.eapsa.org/apsa/media/Documents/STEPS/STEPS\\_Abdominal\\_Masses.pdf](https://www.eapsa.org/apsa/media/Documents/STEPS/STEPS_Abdominal_Masses.pdf).
3. 前田佳彦, 岸清志, 渡邊浄司, 他. 術前に非機能性副腎腫瘍と診断した後腹膜神経節神経腫の1例. *日本臨床外科学会雑誌.* 2008; 69: 2995-2998
4. 西澤弘泰, 奥村公一, 長田博光, 他. 後腹膜神経節神経腫の1例. *外科.* 2015; 77: 578-581
5. Mut DT, Orhan Soylemez UP, Demir M, et al. Diagnostic imaging findings of pelvic retroperitoneal ganglioneuroma in a child: a case report with the emphasis on initial ultrasound findings. *Med Ultrason.* 2016; 18: 120-122
6. 小熊栄二. 【小児科エコー活用術】体幹・表在 腹部腫瘍の超音波診断. *小児科診療.* 2017; 80: 1381-1386

7. 今給黎尚幸, 卷幡聰, 米田敏, 他. 後縦隔神経節細胞腫(ganglioneuroma)の2例. 日本呼吸器外科学会雑誌. 2015; 29: 20-24
8. Gültekin M, Dursun P, Salman C, et al. Ganglioneuroma mimicking ovarian tumor: a report of a case and review of the ganglioneuromas. Arch Gynecol Obstet. 2005; 271: 66-68
9. 中野順隆, 寺島秀夫, 塚本俊太郎, 他. 腹腔鏡下に摘出した後腹膜神経節神経腫の1例. 日本臨床外科学会雑誌. 2013; 74: 2924-2928
10. 本多正人, 矢澤浩治, 西村健作. 後腹膜腔鏡下に摘出した副腎神経節神経腫の1例. 西日本泌尿器科. 1997; 59: 853-855
11. Kumar S, Singh S, Chandna A. Organ Preservation in a Case of Retroperitoneal Ganglioneuroma: A Case Report and Review of Literature. Case Rep Surg. 2016; 2016: 6597374
12. 今出陽一朗, 大嶺卓司. 経皮的針生検により診断し得た副腎神経節神経腫(Ganglioneuroma)の1例. 泌尿器外科. 1998; 11: 1019-1023
13. 吉田栄宏, 斎藤純, 高尾徹也, 他. 副腎神経節細胞腫の1例. 泌尿器科紀要. 2005; 51: 93-96
14. Mattei P. Minimally invasive surgery in the diagnosis and treatment of abdominal pain in children. Curr Opin Pediatr. 2007; 19: 338-343