

急性胆嚢炎と鑑別を要した小児胆嚢捻転症の1例

メタデータ	言語: jpn 出版者: 浜松医科大学小児科学雑誌編集部 公開日: 2022-03-08 キーワード (Ja): キーワード (En): 作成者: 金子, 拓弥, 金井, 理紗, 中西, 菌実, 篠原, 友香, 伊藤, 裕, 鈴木, 宏明, 朝倉, 功, 久保田, 晃 メールアドレス: 所属:
URL	http://hdl.handle.net/10271/00004072

原著(症例報告)

急性胆嚢炎と鑑別を要した小児胆嚢捻転症の1例

A case of pediatric gallbladder torsion requiring differentiation from acute cholecystitis

藤枝市立総合病院小児科¹⁾, 静岡県立こども病院小児外科²⁾

金子 拓弥¹⁾, 金井 理紗²⁾, 中西 菌実¹⁾, 篠原 友香¹⁾,
伊藤 裕¹⁾, 鈴木 宏明¹⁾, 朝倉 功¹⁾, 久保田 晃¹⁾

Department of Pediatrics, Fujieda Municipal General Hospital¹⁾

Department of Pediatric Surgery, Shizuoka Children's Hospital²⁾

Takuya KANEKO¹⁾, Risa KANAI²⁾, Sonomi NAKANISHI¹⁾, Yuka SHINOHARA¹⁾,
Yutaka ITO¹⁾, Hiroaki SUZUKI¹⁾, Isao ASAKURA¹⁾, Akira KUBOTA¹⁾

キーワード: 小児, 胆嚢捻転症, 急性胆嚢炎, 急性腹症

〈概要〉

症例は12歳の女児。5日前から続く腹痛、嘔吐のため近医を受診し、腹部エコーで胆嚢壁の肥厚、周囲の液体貯留を認め、急性胆嚢炎疑いで当院救急外来に紹介となった。受診時、右上腹部痛を認めたが発熱なく、採血でも肝胆道系酵素の上昇はみられなかった。腹部エコーで胆嚢はやや正中に偏位し、胆嚢壁の血流低下、胆嚢頸部の壁肥厚から胆嚢捻転症が疑われた。造影CTを施行したところ胆嚢頸部のねじれがみられ、胆嚢捻転症の診断で高次医療機関へ転院搬送となった。同日施行の緊急腹腔鏡下胆嚢摘出術によって同疾患と確定診断された。胆嚢捻転症は特徴的な所見に乏しく診断が困難とされているが、自験例では腹部エコーと造影CTが診断に有用であった。発熱なく腹部エコーで急性胆嚢炎に非特異的な所見がみられたら、当疾患を疑いさらなる精査が必要である。

〈緒言〉

胆嚢捻転症は緊急手術を要する外科的急性腹症の1つである。高齢女性に多く、小児期の発症はまれである。急性胆嚢炎との鑑別が困難であり、治療方針も異なる。今回、腹部エコーを契機に早期に診断を確定し、緊急手術を施行することができた小児胆嚢捻転症の1例を経験したため報告する。

〈症例〉

12歳, 女児

【主訴】 右上腹部痛

【既往歴】 特記事項なし

【家族歴】 特記事項なし

【現病歴】

5日前の早朝に腹痛、嘔吐が出現し近医を受診したが腹部所見に乏しく、随伴症状も認めなかったため急性胃腸炎と診断され、整腸剤の内服で経過観察された。しかしその後も腹痛が持続したため再診し、腹部エコーで胆嚢壁の肥厚、周囲の液体貯留を認め、急性胆嚢炎の疑いで当院救急外来に紹介となった。

2021年11月25日受付, 2021年12月28日受理

Corresponding Author: 金子 拓弥

〒426-8677 静岡県藤枝市駿河台4-1-11

TEL & FAX 054-646-1111・054-646-1122

E-mail: kanekotakuya0914@yahoo.co.jp

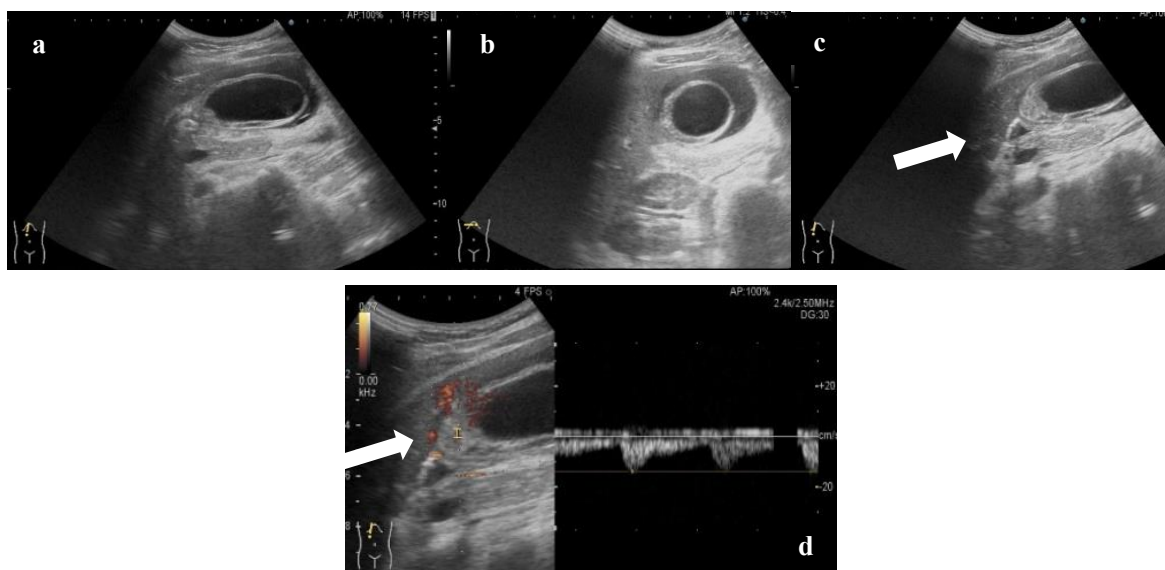


図1 腹部エコー（上段左からa, b, c, 下段d）

a: 胆嚢の正中偏位を認める. b: 胆嚢の腫大, 多層性の肥厚を認める. c: 特に頸部に壁肥厚を認める.
d: 胆嚢壁の血流低下あり (14 cm/s: 正常 18 cm/s, 急性胆嚢炎 32 cm/s).

【入院時現症】

身長: 152.8 cm, 体重: 42.8 kg, BMI: 18.3 kg/m²
体温 36.1°C, 血圧 96/74 mmHg, 脈拍 101 回/分, 呼吸数 20 回/分, SpO₂ 98% (室内気)

外観: 苦悶様症状, 前かがみだが独歩可能

頭頸部: 眼球結膜に黄疸なし

腹部: 心窩部から右上腹部にかけて圧痛, 筋性防御あり, Murphy 兆候あり, 腫落とし試験陽性, 腫瘤は触知せず

【入院時検査所見】

WBC 6100 /μL, AST 18 IU/L, ALT 10 IU/L, ALP 320 IU/L, γ-GTP 12 IU/L, T-Bil 0.5 mg/dL, CRP 4.64 mg/dL と炎症反応の上昇はみられたが, ビリルビンや肝胆道系酵素の上昇はみられず, その他に特記すべき所見はなかった.

【腹部エコー】

胆嚢壁の肥厚あり, 特に頸部での肥厚が目立った. また胆嚢壁は血流信号の軽度低下があった (14 cm/s: 正常 18 cm/s, 急性胆嚢炎 32 cm/s). 胆嚢の位置はやや正中で周囲には混濁したフリースペースを認めた. 胆道系に胆石は認めなかった (図1).

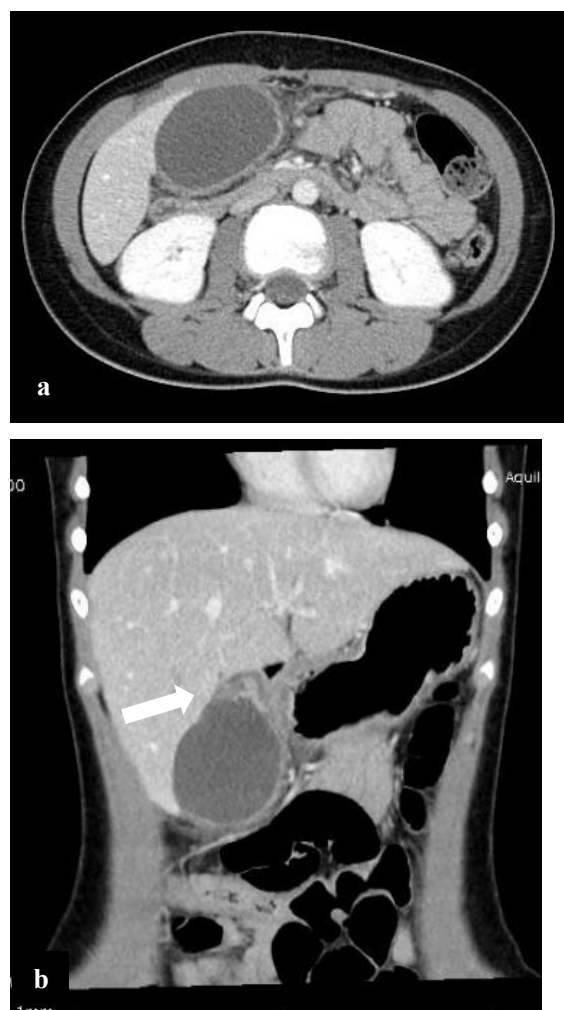


図2 腹部造影CT (上から a, b)

a: 胆嚢の腫大認める.
b: 胆嚢頸部にねじれを認める.

【腹部 CT】

胆嚢は腫大しやや正中に偏位し頸部にねじれを認められた。胆嚢壁の造影効果は保たれており、腹水はみられなかった (図 2)。

【経過】

発熱がみられない右上腹部痛に加え、胆嚢頸部のねじれを認めたため、胆嚢捻転症の診断で高次医療機関に転院搬送となった。同日緊急で腹腔鏡下胆嚢摘出術を施行した。胆嚢は肝床部との固定が不十分な遊走胆嚢であり、頸部で時計回りに 360 度捻転していた。胆嚢壁は既に黒色壊死し、やや茶褐色の腹水を周囲に認め、穿孔寸前の状態であった (図 3)。摘出標本の病理所見では、組織学的に粘膜上皮は剥脱し、壁全層におよぶ壊死や出血、また血管内に血栓の形成がみられ、胆嚢捻転に伴う循環障害性変化として矛盾しない所見であった。術後経過は良好で術後 6 日目に退院となった。

〈考察〉

今回、発熱がなく腹部エコーで胆嚢の正中偏位、胆嚢壁の血流低下、胆嚢頸部の壁肥厚といった特徴的な腹部エコー所見から早期に診断、治療に至った小児の胆嚢捻転症の 1 例を報告した。

胆嚢捻転症は現在までに本邦で約 400 例の報告があり、高齢女性に多いとされており、小児発症の報告は 50 例程度と稀な疾患である^{2)~4)}。胆嚢頸部や胆嚢管の捻転による急速な血流障害から胆嚢壊死にいたる急性腹症で、1898 年に Wendel が初めて報告した⁵⁾。胆嚢捻転症の病因は全人口の 4~11.6%にみられるとされる遊走胆嚢に起因する。この不十分な胆嚢固定 (先天的要因) に周囲の腸管蠕動亢進や胆嚢内胆汁うっ滞、外傷などの後天的要因が加わることで胆嚢捻転症の病態が完成すると考えられている⁶⁾。Gross は肝下面への付着程度で胆嚢捻転症を分類しており、胆嚢管および胆嚢が連結しているものを I

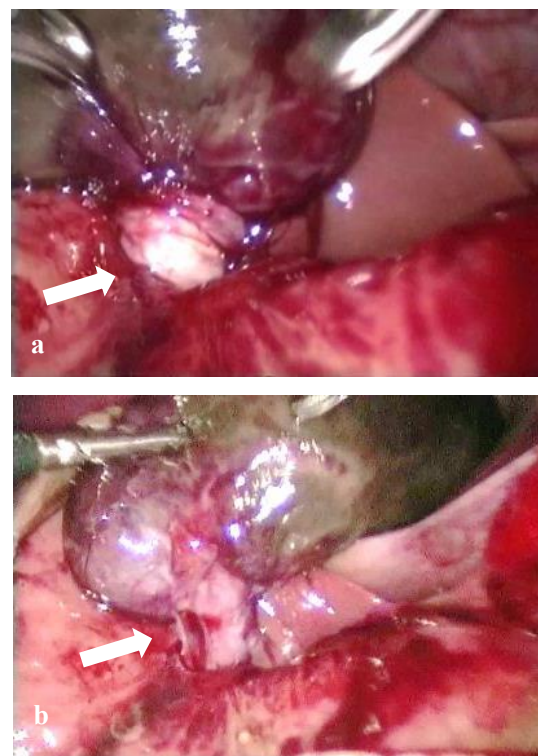


図 3 腹腔鏡手術の所見 (上から a, b)

a : 頸部で時計回りに 360 度捻転 (解除前)
b : 捻転解除後

型、胆嚢管のみが連結しているものを II 型としている⁷⁾。また、捻転の程度につき Carter らは捻転度 180° 以下で自然緩解もみられる不完全型と、捻転度 180° 以上で胆嚢壊死に陥る完全型を区別している⁸⁾。自験例は造影 CT で胆嚢壁の血流低下がみられなかったことから不完全型だと思われたが、術中所見も考慮すると Gross 分類の II 型で Carter の分類では完全型だったと考えられる。

胆嚢捻転症は臨床症状や血液検査が非特異的であることから、急性胆嚢炎との鑑別が困難なことがある⁹⁾。胆嚢捻転症と急性胆嚢炎では治療方針が異なる。急性胆嚢炎は抗菌薬による保存的加療を行うのに対し、胆嚢捻転症は胆嚢頸部の捻転による血行障害であるため、緊急手術の対象となる。胆嚢捻転症の早期診断には臨床症状とともに急性胆嚢炎に非特異的な画像所見に精通する必要がある。

小児胆嚢捻転症の臨床所見、検査所見に関して加藤らが解析しており (本邦 45 症例)、臨床所見は全

症例に腹痛を認め、吐気・嘔吐は29例(64.4%)、38度以上の発熱を認めたのは1例(2.2%)のみであった¹⁰⁾。腹部所見では筋性防御が16例(35.5%)、腹部腫瘤触知が2例(4.4%)にみられており、血液検査所見では、白血球上昇が35例(77.8%)、CRP上昇は13例(28.9%)、肝・胆道系酵素の上昇は4例(8.9%)であった。胆嚢炎に関して小倉らが調査した小児急性胆道炎に関するアンケート¹¹⁾によると、小児急性胆嚢炎に有用な臨床所見については発熱、右季肋部圧痛が多くそれぞれ93.7%、92.4%であり、黄疸と腹痛はそれぞれ21.5%、27.8%であった。またAST、ALT値の上昇を必要条件とするかについては、両者とも不要であるが68%、逆に両者とも必要であるが24%と施設間に差があった。血中ビリルビン値の上昇については、必要としないが82%であった。自験例では明らかな発熱がない、肝胆道系酵素の上昇がないことは当てはまるが、白血球の上昇はみられず、反対にCRPの上昇はみられた。上記をふまえ、胆嚢捻転症は胆嚢炎と比較して38度以上の発熱の頻度が少ないのが特徴の一つといえるが、臨床症状や血液検査のみから診断するのは困難であると予想される。

画像所見に関しては山内らがまとめた小児胆嚢捻転症の画像特徴¹²⁾を参考にした。腹部エコーでは、胆嚢腫大や胆嚢壁の肥厚を認めるが、これらは急性胆嚢炎でも認める非特異的な所見である。胆嚢捻転症に特徴的な所見として、胆嚢が解剖学的に正常な位置から正中・下方に偏位することが挙げられる。また捻転に伴う胆嚢頸部の壁肥厚や、胆嚢と肝床の遊離を認めることもある。カラードップラーでは虚血により胆嚢壁の血流が低下しており、これは通常の急性胆嚢炎では炎症にともない血流が増加するのと対照的である。自験例では上記腹部エコー所見と概ね合致していた。腹部造影CTでは虚血による胆嚢壁の造影不良や、胆嚢頸部内腔に突出した腫

瘍状陰影や、胆嚢頸部の浮腫とねじれを表す腫瘤像(whirl sign)も特徴的である。自験例では胆嚢壁の造影不良は指摘できなかったが、胆嚢頸部のねじれを認め、診断の決め手となった。また自験例では施行できていないがMRCPでの胆嚢管の先細り、途絶像、胆嚢頸部の欠損像、胆嚢底部の偏位の所見も診断に有用と報告されている。MRCPに関して、最近ではCT画像の再構築で冠状断や矢状断の画像を容易に得られるため有用性は低くなったが¹³⁾、手術適応に慎重を要する小児では重要な診断手段である¹⁰⁾。

発熱なく腹部エコーで急性胆嚢炎に非特異的な所見(胆嚢の正中・下方偏位、胆嚢壁の血流低下、胆嚢頸部の壁肥厚)がみられたら、本疾患も考慮し外科的治療を考慮する必要がある。

〈結語〉

特徴的な腹部エコー所見により早期に術前診断を行い、腹腔鏡下胆嚢摘出術を施行できた小児胆嚢捻転症の1例を経験した。小児の急性腹症では胆嚢捻転症も考慮にいれ、正確で早急な診断を行うことが重要であると思われた。

本論文の要旨は、第153回日本小児科学会静岡地方会(2021年11月14日)において発表した。

〈参考文献〉

- 1) Kimura T, Yonekura T, Yamauchi K, et al. Laparoscopic treatment of gallbladder volvulus. J Laparoendosc Adv Surg Techn. 2008;18:330-334.
- 2) 木村準, 関戸仁, 澤田雄, 他. 術前診断し緊急腹腔鏡下胆嚢摘出術を施行した胆嚢捻転症1例. 日臨外会誌. 2008;69:886-90.
- 3) 杉田静紀, 平松聖史, 岡田禎人, 他. 特徴的なCT所見から診断し、緊急腹腔鏡下胆嚢摘出術を施行した胆嚢若年性胆嚢捻転症の1例.

- 日腹部救急医学会誌. 2012;32:711–714.
- 4) 田中彩, 下野隆一, 久保祐之. 腹腔鏡下胆嚢摘出術を施行した胆嚢捻転症の幼児例. 日小外会誌. 2014;50:920–924.
 - 5) Wendel AV. VI. A case of floating gall-bladder and kidney complicated by cholelithiasis, with perforation of the gall-bladder. *Ann Surg.* 1898;27:199–202.
 - 6) 安田秀喜, 高田忠敬. 遊走胆嚢. 胆と臍. 2002;23:743–747.
 - 7) Gross RE. Congenital anomalies of the gallbladder: A review of one hundred and forty-eight cases, with report of a double gallbladder. *Arch Surg.* 1936;32:131–162.
 - 8) Carter R. Volvulus of the gallbladder. *Sur Gynecol Obstet.* 1963;116:105–108.
 - 9) Nakao A, Matsuda T, Funabiki S, et al. Gallbladder torsion: case report and review of 245 cases reported in the Japanese literature. *J Hepatobiliary Pancreat Surg.* 1999;6:418–421.
 - 10) 加藤順子, 長田真二, 徳山泰治, 他. 小児胆嚢捻転症の1例. 日臨外会誌. 2010;71:2943–2947.
 - 11) 小倉行雄, 安藤久實. 小児急性胆道炎に関するアンケート調査結果報告. 日小外会誌. 2006;42:91–95.
 - 12) 山内麻衣, 佐藤厚夫, 湊雅嗣, 他. 小児胆嚢捻転症 その画像的特徴について. 小児臨. 2015;68:1745–1749.
 - 13) 小坂一斗, 蒲田敏文, 宮山士朗, 他. 胆嚢捻転. 消画像. 2004;6:221–227.