HamaMed-Repository
浜松医科大学学術機関リポジトリ
浜松医科大学
Hamamatsu University School of Medicine

妊娠初期に異型子宮内膜増殖症と診断され、分娩後に寛解したが2年後に若年性子宮体癌に進行した一例

メタデータ	言語: Japanese 出版者: 静岡産科婦人科学会 公開日: 2022-03-23 キーワード (Ja): キーワード (En): endometrial cancer, atypical endometrial hyperplasia, pregnancy, cervical polyp, laparoscopic total hysterectomy 作成者: 伊藤, 敏谷, 柴田, 俊章, 岩崎, 一憲, 伊賀崎, 麻里, 加藤, 貴史, 東堂, 祐介, 松家, まどか, 向, 麻利, 安立, 匡志, 村上, 浩雄, 安部, 正和, 伊東, 宏晃 メールアドレス: 所属:
URL	http://hdl.handle.net/10271/00004093

静岡産科婦人科学会雑誌 (ISSN 2187-1914)
2022 年 第 11 巻 第 1 号 58頁

妊娠初期に異型子宮内膜増殖症と診断され、分娩後に寛解したが 2 年後に若年性子宮体癌に進行した一例

A case of atypical endometrial hyperplasia in early pregnancy and achieved a remission after delivery, but progressed to juvenile endometrial cancer 2 years later.

浜松医科大学産婦人科学教室 1)、JA 静岡厚生連遠州病院 2)
伊藤敏谷 1)、柴田俊章 1)、岩崎一憲 1)、伊賀崎麻里 1)、加藤貴史 1)、東堂祐介 1)、松家まどか 1)、向麻利 2)、安立匡志 1)、村上浩雄 1)、安部正和 1)、伊東宏晃 1)

Department of Obstetrics and Gynecology, Hamamatsu University School of Medicine1)
Department of Obstetrics and Gynecology, JA Shizuoka Kohseiren Enshu Hospital2)
Toshiya ITOH1), Toshiaki SHIBATA1), Kazunori IWASAKI1), Mari IGASAKI1), Takahumi KATO1), Yusuke TODO1), Madoka MATUYA1), Mari MUKAI2), Masashi ADACHI1), Hirotake MURAKAMI1), Masakazu ABE1), Hiroaki ITOH1)

キーワード： endometrial cancer, atypical endometrial hyperplasia, pregnancy, cervical polyp, laparoscopic total hysterectomy

〈概要〉

子宮内膜異型増殖症合併妊娠は稀である。妊娠初期の子宮頸管ポリープの診断、切除により子宮内膜異型増殖症と診断され、分娩 2 年後に子宮体癌を発症した症例を経験したので報告する。症例は 31 歳、2 妊 1 産。自然妊娠し、前医で妊娠 12 週に子宮頸管ポリープを切除した。病理検査で子宮内膜異型増殖症と診断され、妊娠 16 週に精査・妊娠管理目的で紹介された。妊娠を中断し、精査・加療することも検討したが、本人と家族の強い希望により妊娠継続の方針となった。妊娠経過に異常はなく、妊娠 39 週 3 日に 2,506g の男児を正常経腟分娩した。産褥 1 か月時に 2cm 弱の子宮内腫瘤を認め、腫瘤摘出と内膜全面掻爬を行ったが、悪性所見はなく 3 か月毎の外来受診の方針とした。分娩 2 年後の頸部細胞診で AGC を指摘され、子宮内膜全面掻爬で類内膜癌の診断であった。MRI 検査で筋層浸潤なく、CT 検査で転移所見はなかった。挙児希望はなく、腹腔鏡下子宮全摘術と両側附属器切除術を施行した。病理診断は類内膜癌 Grade1、pT1a で、子宮体癌 I A 期と診断した。現在、経過観察中で再発を認めていない。子宮内膜異型増殖症合併妊娠は、分娩後に寛解しても慎重な経過観察が重要と考えられた。

Abatract

Pregnancies complicated by endometrial atypical hyperplasia are rare. We report a case of atypical endometrial hyperplasia diagnosed by excision of cervical polyps in

early pregnancy, and endometrial cancer developed 2 years after delivery. A 31-year-old, gravida 2, para 1 woman conceived spontaneously and had a cervical polyp removed at 12 weeks of gestation. The patient was diagnosed as atypical endometrial hyperplasia by pathological examination and was referred to our hospital at 16 weeks of gestation for further examination and maternal management during pregnancy. We considered termination of the pregnancy for further examination and treatment but decided to continue the pregnancy as it was according to the strong request of the patient and her family. The patient had a normal vaginal delivery of a 2,506 g baby at 39 weeks. At one month after delivery, an intrauterine mass of less than 2 cm was found. There were no malignant findings in the specimens obtained at the dilatation and curettage. We continued with follow-up observation. Two years after delivery, cervical cytology revealed AGC. The patient was diagnosed with endometrial carcinoma by endometrial biopsy. She did not wish to have a baby and underwent total laparoscopic hysterectomy and bilateral salpingo-oophorectomy. The pathological diagnosis was endometrioid carcinoma grade 1, pT1a. The patient is currently under follow-up and no recurrence has been observed. In conclusion, careful follow-up is important in pregnancies complicated with atypical endometrial hyperplasia, even if the disease goes into remission after delivery.

〈緒言〉

子宮体癌は最も頻度の高い婦人科癌であるが [1)]、40 歳以下で発症するのは全子宮体癌の約 5%と少ない [2)]。妊娠に合併した子宮体癌はさらに頻度が低く、症例報告が散見される程度である [3)-5)]。妊娠初期に肉眼的に診断され、切除した子宮頸管ポリープから子宮内膜異型増殖症が発見され、正常経腟分娩後に病理学的寛解になったものの、分娩 2 年後に子宮体癌を発症した症例を経験したので報告する。

〈症例〉

患者は 31 歳、2 妊 1 産（1 回自然流産）。既往歴として 8 歳で虫垂炎、20 歳で痔核の手術歴がある。家族歴に特記すべきことはない。月経周期は整で、不正出血、過多月経、月経困難症はなかった。自然妊娠が成立し、前医を受診した。妊娠 12 週時に肉眼的に子宮頸管ポリープを診断され、切除された。病理組織学的検査で、HE 染色では高度な構造異型を伴う子宮内膜腺様の異型腺管を認めた。免疫染色では ER 陽性、PgR 陽性、p53 弱陽性、p16 弱陽性、Ki-67 陽性、MIB-1＋5%程度であり、子宮内膜異型増殖症と診断した（図 1）。

妊娠 16 週に精査および妊娠・分娩管理目的で紹介となった。頸部細胞診は NILM で、骨盤部単純 MRI 検査では子宮頸部や体部、胎盤に明らかな異常所見はなかった。妊娠に合併した子宮体癌または子宮頸部腺癌の可能性を否定できないため、人工妊娠中絶とその後の子宮頸部生検、子宮内膜全面掻爬術を提案したが、本人と家族の強い妊娠継続希望があり、慎重な経過観察の上で妊娠継続の方針となった。

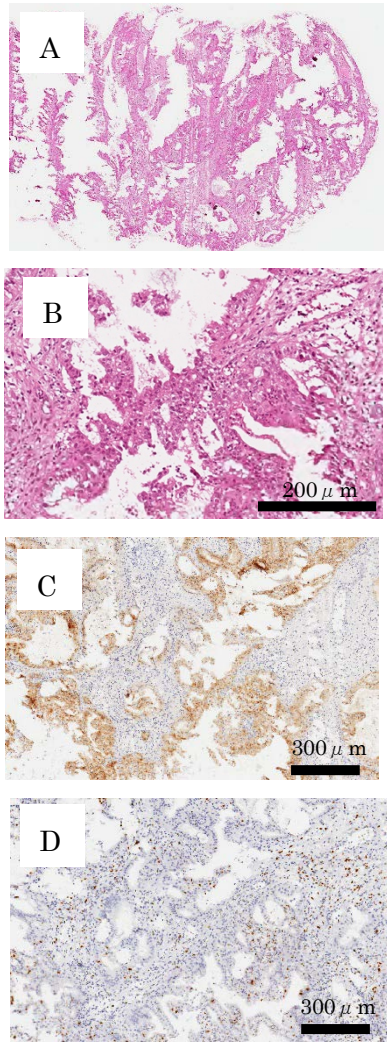

図 1 子宮頸管ポリープの病理組織像

A：HE 染色、弱拡大

B：HE 染色、強拡大

C：免疫染色、p16 弱陽性

D: 免疫染色、Ki-67 陽性

妊婦健診では、子宮頸部の視診と経腟、経腹超音波検査により子宮頸部から体部を注意深く観察した。また、妊娠 27 週に骨盤部単純 MRI 検査を再度施行したが、異常所見は認めなかった（図 2）。

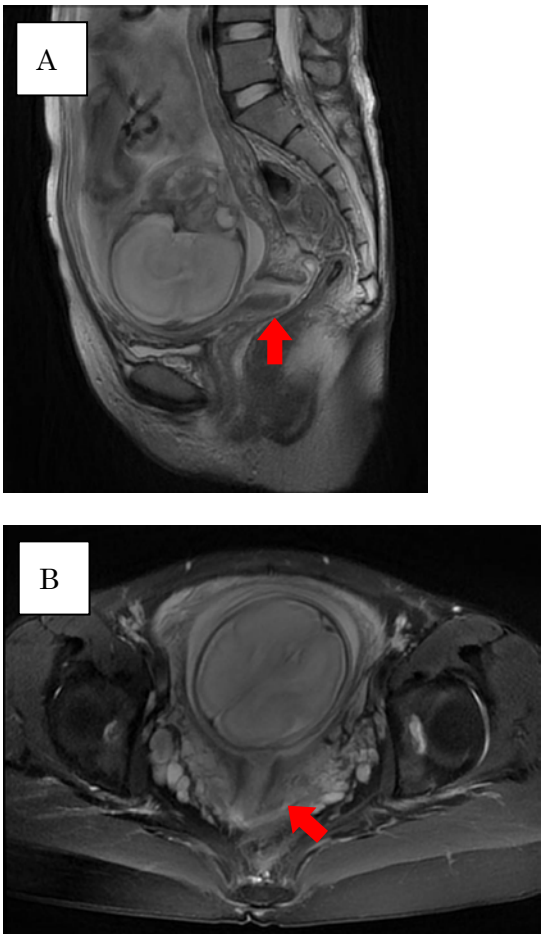

図 2 妊娠 27 週時の骨盤部単純 MRI 画像

A：T2 強調矢状断像

B：T2 強調水平断像

子宮頸管や内腔に腫瘤は認めず、頸部間質の低信号は保たれていた（矢印）。

妊娠経過は問題なく、妊娠 39 週 3 日に 2506g の男児を正常経腟分娩した。胎盤の病理組織学的検査で悪性所見はなかった。産褥 1 か月時の経腟超音波検査で子宮体部内腔に突出する 2cm 弱の腫瘤を認めたため、子宮内膜全面掻爬術を施行したが、悪性所見はなかった。産褥 1 年 2 か月で月経が再開した。その後は 3 か月毎に診察、超音波検査、子宮頸部・内膜細胞診を施行したが悪性所見はなかった。

分娩 2 年後に施行した子宮頸部細胞診は AGC-favor neoplastic の診断であったが、コ

ルポスコピーで子宮頸部に明らかな異常所見を認めず、頸管内掻爬で悪性所見はなかった。経腟超音波検査で子宮体部に 1cm の腫瘤を認めたため、子宮内膜全面掻爬術を施行し、類内膜癌、Grade 1 と診断した。

骨盤部造影 MRI 検査では子宮体部の筋層浸潤や頸部間質浸潤を疑う所見はなく、胸部から骨盤部の造影 CT 検査ではリンパ節腫大や他臓器転移を疑う所見はなかった（図 3）。また、CA125、CA19-9、CEA の上昇はなかった。

図 3　子宮内膜全面掻爬術後に撮影した骨盤部 MRI 画像（T2 強調矢状断像）
junctional zone は保たれており、筋層浸潤を疑う所見や頸部間質浸潤はなかった。

子宮体癌（類内膜癌、Grade1）、臨床進行期 1A 期（日産婦 2011、FIGO 2008）の診断で、分娩後 2 年 6 か月で腹腔鏡下単純子宮全摘術と両側附属器切除術を施行（手術時間 2 時間 38 分、出血量 30g）した。摘出検体の肉眼所見は、子宮体部内腔に充満する乳頭状病変を認めた。病理組織学的検査で子宮体癌 1A 期（類内膜癌 Grade 1、pT1a、脈管侵襲陰性、術中腹水細胞診陰性）と診断した（図 4）。再発低リスク群であり術後補助療法なしで経過観察とし、術後 3 年間再発なく経過している。

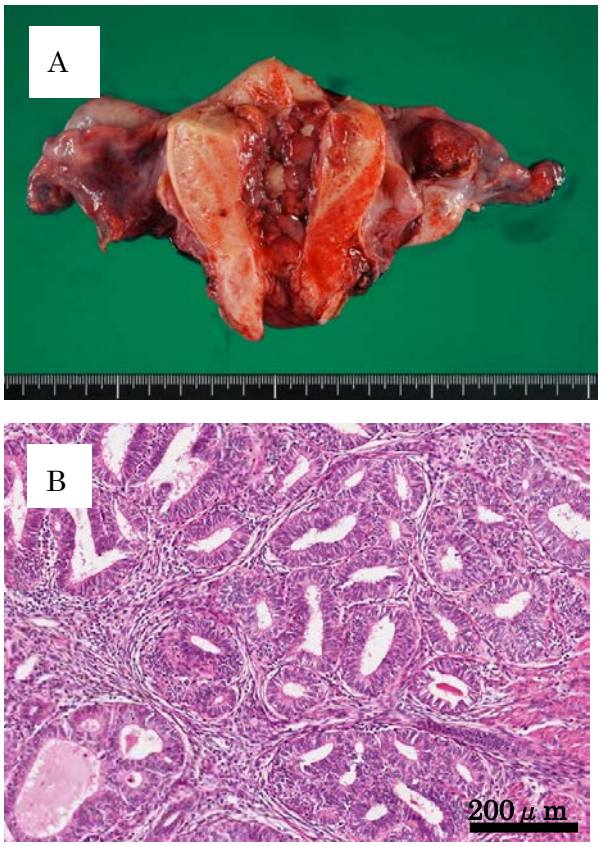

図 4　摘出検体の画像
A：子宮内腔を充満する乳頭状の腫瘍を認めた。
B：病理組織像（HE 染色、強拡大）で、異型高円柱状上皮細胞が不整管状、篩状、乳頭状に密に増殖していた。

〈考察〉

本症例は、妊娠に合併した子宮内膜異型増殖症が分娩後に病理学的寛解となった後、2 年の経過を経て子宮体癌として再発した稀な症例である。筆者らが検索した限り同様な症例報告は存在しない。

2008 年に本邦で行われた、悪性腫瘍合併妊娠に関する調査では、全癌腫の中で子宮頸癌が71.4%と最多であったが、子宮体癌は全体の0.9%と非常に稀であった [6]。妊娠に合併した子宮体癌が稀な理由として、着床には子宮内膜が胚を受け入れる状態（implantation window）である必要があり [7]、子宮内膜癌への着床は不可能と考えられることや、子宮体癌が妊娠に合併したとしても、妊娠中の内膜組織検査が困難であることが挙げられる。また、子宮体癌患者に妊娠が成立した場合には初期流産となることが多いことが報告されている [5]。

妊娠初期に認めた子宮内膜異型増殖症と分娩後に発症した子宮体癌との因果関係に関して、妊娠に合併した子宮体癌では、妊娠中の高プロゲステロン環境が子宮体癌の進行を妨げる可能性が報告されている [8]。また、若年子宮体癌症例に対して妊孕性温存目的で行う高用量 MPA (medroxyprogesterone acetate) 療法は 80％前後が寛解する一方で、再発率は 30-47%程度と高いことが知られている [9][10]。本症例においては、妊娠初期に頸管ポリープ様腫瘤として存在した子宮内膜異型増殖症病変の大部分は切除され、残存病変は妊娠中や産褥のホルモン環境のもとで増悪せず一旦は寛解となったが、産褥の月経再開により通常のホルモン環境となったことで子宮体癌として再発した可能性が考えられた。通常子宮内膜異型増殖症において寛解後は通院間隔を長くする場合が多いと思われる。若年（40 歳以下）では子宮体癌の可能性が低いことから通院間隔を長くする可能性がさらに高いと思われる。しかし、子宮内膜異型増殖症合併妊娠おいては、妊娠中のホルモン環境により異型増殖症所見が一旦寛解する可能性があり、分娩後の検査で寛解していても異型増殖症の再発や若年性子宮体癌発症の可能性も踏まえ、慎重な経過観察が重要と考えられた。妊娠初期の病変と分娩後の子宮体癌が関連なく発症していた可能性は否定出来ないが、月経再開によって再燃する可能性を考慮して慎重に経過観察したことが子宮体癌の早期発見につながったと考えられる。

妊娠中の子宮頸管ポリープは、組織学的に頸管由来の場合と脱落膜ポリープのように内膜由来の場合があるが、一般的に妊娠中の子宮頸管ポリープに関連する子宮悪性腫瘍は子宮頸癌が多い。楠本らは、妊娠 21 週に切除した子宮頸管ポリープの病理診断により子宮頸部腺癌 1B1 期と診断し、妊娠 27 週で帝王切開と広汎子宮全摘術を施行した症例を報告している [11]。また、皆川らは妊娠 29 週に切除した頸管ポリープにより子宮頸部腺癌と診断した症例を報告している [12]。本症例は、妊娠初期の頸管ポリープ様腫瘤から子宮内膜異型増殖症が見つかり、分娩後に寛解となった後に子宮体癌として再発したと考えられるが、同様の報告は筆者らが検索した限り存在しない。Shiomi らは、全置癒着胎盤の診断で妊娠 35 週の帝王切開時に子宮全摘を行った症例において、子宮底部と子宮下節の離れた部位にそれぞれ頸管ポリープ様腫瘤を認め、同部位から子宮体癌と診断した症例を報告している [4]。ポリープ状の腫瘤に子宮体癌が存在していたことは、本症例と類似していた。

妊娠に合併した子宮体癌の発見は、妊娠初期の流産時の子宮内容掻爬検体の病理組織診断や [13-15]、分娩後の不正性器出血を機に診断されるのが典型的である [14]。吉村らは、産褥 2 か月で遺残胎盤様の子宮内容物の病理組織診断から子宮体癌と診断し、妊娠に合併した子宮体癌

の可能性が示唆された症例を報告している[16]。本症例では、妊娠初期の不正性器出血はなく、妊娠初期に切除した頸管ポリープ様腫瘤のみが子宮内膜異型増殖症と診断した唯一の根拠であった。頸管ポリープ様腫瘤切除後に施行した妊娠中の MRI 検査や、分娩後の胎盤病理学的検査、産褥期に行った子宮内膜全面掻爬などからは子宮悪性腫瘍を示唆する所見はなかった。

一般的には早発月経や、妊娠歴、不妊治療におけるクロミフェン投与や採卵周期における卵巣刺激も子宮体癌発症のリスク因子と言われている[17][18]。本症例は、子宮内膜異型増殖症および子宮体癌の発症は 30 歳代と若年であったが、早発月経、月経不順、肥満、多嚢胞性卵巣症候群などの子宮体癌発症リスクはなかった。子宮体癌発症リスクのない若年発症の子宮体癌であるため、遺伝学的検査や遺伝カウンセリングも提案したが、患者が希望せず、行っていない。

結論

妊娠初期の頸管ポリープ様腫瘤切除により子宮内膜異型増殖症と診断し、分娩後に寛解となったが、分娩 2 年後に子宮体癌を発症した稀な症例を経験した。子宮内膜異型増殖症合併妊娠では、妊娠中のホルモン環境により異型増殖症の所見が一旦寛解する可能性があり、分娩後の検査で寛解していても異型増殖症の再発や若年性子宮体癌発症の可能性も踏まえ慎重な経過観察が重要と考えられた

〈参考文献〉

1. 最新がん統計. 国立がん研究センター　がん統計 2021 年 8 月 3 日確認

2. Pellerin GP, Finan MA. Endometrial cancer in women 45 years of age or younger: a clinicopathological analysis. Am J Obstet Gynecol, 2005; 193: 1640-1644

3. Schneller JA and Nicastri AD. Intrauterine pregnancy coincident with endometrial carcinoma: a case study and review of the literature. Gynecol Oncol. 1994; 54: 87-90

4. Shiomi M, Matsuzaki S, Kobayashi E, et al. Endometrial carcinoma in a gravid uterus: a case report and literature review. BMC Pregnancy Childbirth, 2019; 19: 425

5. Hannuna KY, Putignani L, Silverstri R, et al. Incidental endometrial adenocarcinoma in early pregnancy: a case report and review of the literature. Int J Gynecol Cancer, 2009; 19: 1580-1584

6. Sekine M, Kobayashi Y, Tabata T, et al., Malignancy during pregnancy in Japan: an exceptional opportunity for early diagnosis. BMC Pregnancy Childbirth, 2018; 18: 50

7. Norwitz ER, Schust DJ, Fisher SJ. Implantation and the survival of early pregnancy. N Engl J Med. 2001; 345: 1400-1408

8. Ishioka S, Sagae S, Saito T, et al. A case of uterine endometrial carcinoma 15 months post-partum. J Obstet Gynaecol Res. 2000; 26: 417-420

9. Ushijima K, Yahata H, Yoshikawa H, et al. Multicenter phase II study of fertility-sparing treatment with medroxyprogesterone acetate for endometrial carcinoma and atypical hyperplasia in young

women. J Clin Oncol, 2007; 25: 2798-2803
10. Gallos ID, Yap Y, Rajkhowa M, et al. Regression, relapse, and live birth rates with fertility-sparing therapy for endometrial cancer and atypical complex endometrial hyperplasia: a systematic review and metaanalysis. Am J Obstet Gynecol. 2012; 207: 266.e1-12
11. 楠本真也, 熊谷正俊, 甲斐一華, 他. 妊娠中期に診断された子宮頸部腺癌の 1 例. 広島臨床細胞誌 2016; 37: 57-59
12. 皆川幸久, 佐藤慎也, 伊藤雅之, 他. 妊娠に合併し健児を得た子宮頸部類内膜腺癌の 1 例. 癌の臨床 2003; 49: 1469-1472
13. Terada T. Endometrial adenocarcinoma in spontaneous abortion. Pathology, 2009; 41: 694-695
14. Kehoe S. Cervical and endometrial cancer during pregnancy. Recent Results Cancer Res, 2008; 178: 69-74
15. Ilancheran A. Low J, Ng JS. Gynaecological cancer in pregnancy. Best Pract Res Clin Obstet Gynaecol, 2012; 26: 371-377
16. 吉村拓馬, 遠藤拓, 松尾若菜. 産褥 2 ヵ月で診断された混合型子宮体癌の 1 例. 産婦人科の実際 2019; 68: 435-439
17. Siristatidis C, Sergentanis TN, Kanavidis P, et al. Controlled ovarian hyperstimulation for IVF: impact on ovarian, endometrial and cervical cancer--a systematic review and meta-analysis. Hum Reprod Update, 2013; 19: 105-123
18. Akil A, Kaya B, Karabay A, et al. Concurrent endometrial adenocarcinoma and an early pregnancy loss. Arch Gynecol Obstet. 2012; 286: 1089-1090