HamaMed-Repository
浜松医科大学学術機関リポジトリ
浜松医科大学
Hamamatsu University School of Medicine

軟骨伝導補聴器の使用経験

メタデータ	言語: Japanese 出版者: 公開日: 2022-04-08 キーワード (Ja): キーワード (En): 作成者: 喜多, 淳哉, 中西, 啓, 峯田, 周幸 メールアドレス: 所属:
URL	http://hdl.handle.net/10271/00004131

軟骨伝導補聴器の使用経験

喜多　淳哉・中西　　啓・峯田　周幸

Experience of Cartilage Conduction Hearing Aids

Junya Kita, Hiroshi Nakanishi and Hiroyuki Mineta

(Hamamatsu University School of Medicine)

Cartilage conduction (CC) was reported in 2004 as a third pathway for sound transmission, besides air conduction (AC) and bone conduction (BC). As compared to BC, CC does not require strong and sustained attachment on the skin; cartilage is much lighter than the skull bone, so that less vibrational power is needed to trigger CC. Therefore, CC hearing aids are small and lightweight, and may be of particular benefit for patients with external ear disorders. To date, 25 patients have received a trial of CC hearing aids at our hospital. Herein, we report 3 cases who opted to purchase CC hearing aids after the trial. Case 1 was 16-year-old female patient with bilateral bony aural atresia. She had used BC hearing aids since the age of 6 months. Her parents worried about skull bone deformation arising from her wearing of BC hearing aids. After the trial, she was satisfied with the light-weight characteristic and fitting comfort of CC hearing aids. Case 2 was a 10-year-old girl with right bony aural atresia. She had not used any hearing aids until this trial. After the trial, she could identify the location of passing cars on the way to school by binaural. Case 3 was a 76-year-old female. She had suffered from conductive hearing loss in the right ear ever since she underwent surgery for carcinoma of the right external auditory canal. After the trial, she found it easy to understand conversations in her business life. Thus, not only patients with congenital bilateral external ear atresia, but also those with unilateral atresia or other conductive hearing loss can benefit greatly from CC hearing aids.

Keywords : cartilage conduction, hearing aid, hearing loss, external ear atresia

はじめに

外耳道閉鎖症に対する補聴機器として，以前より骨導補聴器や埋込型骨導補聴器（bone-anchored hearing aid: BAHA）などが用いられてきた[1)2)]．骨導補聴器は，装用する際に振動子を圧着する必要があるため疼痛を伴うことが多い．また，比較的大きいため審美面にも問題があると思われる．一方，BAHA はチタン性のインプラントを側頭骨に埋め込み，補聴時はインプラントにサウンドプロセッサーを装着する．そのため，疼痛を伴うことは少ないが，インプラントを埋め込むための手術が必要となる．これらの補聴機器に加えて，外耳道閉鎖症に対する新たな補聴機器として，2017 年にリオン株式会社より軟骨伝導補聴器が発売された．この補聴器は，2004 年に細井ら[3)]が内耳への音の伝達経路として気導と骨導に加えて軟骨伝導があると報告したことに基づいて開発されたもので，耳介軟骨に振動子を接着して耳介軟骨を振動させ，その振動が骨に伝わることで音が内耳に伝わる．装用する際に振動子を強く圧着する必要がないため気導補聴器と同等の装用感でありながら，BAHA のように手術を施行する必要がないため，骨導補聴器と BAHA の弱点を補完した機器といえる（表 1）．

軟骨伝導補聴器を購入，使用する場合は，指定された取扱医療機関で原疾患について精査されたうえで，軟骨伝導補聴器の適応と診断される必要がある．当院も取扱医療機関に指定され，2019 年 3 月から当科に軟骨伝導補聴器外来を開設している．軟骨伝導補聴器外来では軟骨

浜松医科大学耳鼻咽喉科・頭頸部外科

表 1　外耳道閉鎖等に対する補聴機器とその特徴

	長所	短所	利得	費用
骨導補聴器	手術せず装用可能	審美性，装用時疼痛	45 dB	18 ～ 20 万円
BAHA	装用感，音質	手術，感染リスク	50 ～ 60 dB	60 ～ 80 万円（手術費込み）
軟骨伝導補聴器	審美性，装用感（低圧迫，軽量）	低音の利得が弱い，機種が少ない	30 ～ 40 dB	小児 15 万円，成人 30 万円

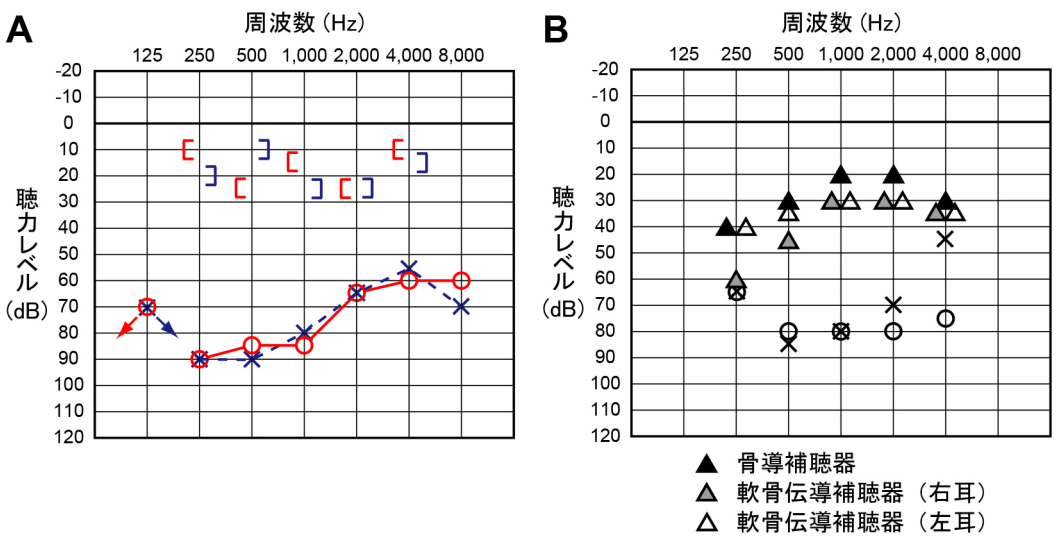

図 1　症例 1 の純音聴力検査所見
A：初診時．3 分法での平均聴力は右耳が 78.3 dB，左耳が 78.3 dB で，両側伝音難聴を認めた．
B：補聴器装用下（音場）．平均閾値は，骨導補聴器装用下で 23.3 dB，軟骨伝導補聴器装用下では右耳が 31.7 dB，左耳が 35.0 dB であった．

伝導補聴器の適応について評価し，適応のある患者は補聴器を試聴して，希望する場合に購入となる．当科では 2020 年 2 月時点で 25 例が軟骨伝導補聴器の試聴を行い，17 例が購入もしくは購入を検討している．本稿では，実際に軟骨伝導補聴器を購入した 3 例を提示し，軟骨伝導補聴器の効果とその適応について検討したので報告する．

症例提示

症例 1：16 歳，女性．

主訴：両側難聴．

既往歴：特記事項なし．

家族歴：特記事項なし．

現病歴：出生時に両側外耳道閉鎖症と両側小耳症を認めた．生後 6 ヵ月よりカチューシャ型の骨導補聴器の装用を開始し，良好な言語発達を獲得していたが，両親が長期装用による頭蓋骨の変形を心配し，軟骨伝導補聴器の試聴を希望して当科を紹介受診した．

検査所見：両耳とも耳介形成術後であり，外耳道は骨性閉鎖していた．純音聴力検査では，3 分法での平均聴力は右耳が 78.3 dB，左耳が 78.3 dB で，両側高度伝音難聴を認め（図 1 A），骨導補聴器装用下の平均聴力閾値は 23.3 dB であった（図 1 B）．

軟骨伝導補聴器試聴後所見：軟骨伝導補聴器の振動子を両側の耳珠軟骨に両面テープで固定し，本体は耳介に掛けて固定した．軟骨伝導補聴器装用下の平均聴力閾値は右耳が 31.7 dB，左耳が 35.0 dB であり，約 40 dB の利得が得られた（図 1 B）．最高語音明瞭度は裸耳で 70%（80 dB）であったが，軟骨伝導補聴器装用下では 100%（60 dB）となった．軟骨伝導補聴器を 2 週間試聴したあとの感想は，骨導補聴器装用時と比較して音自体は少し小さくなった感じがするが，機器がとても小さく圧着する必要がないため装用感が快適とのことであった．軟骨伝導補聴器に大変満足し，購入に至った．

症例 2：10 歳，男児．

主訴：右側難聴．

既往歴：特記事項なし．

家族歴：特記事項なし．

現病歴：出生時に右外耳道閉鎖症と右小耳症を認めた．当科外来で定期的に聴力経過をフォローアップしていたが，聴力の変動はなかった．音の方向感覚が悪く，右耳の近くで小声で話しかけられると分かりにくいとのことで，軟骨伝導補聴器の試聴を希望した．

検査所見：右小耳症があり，外耳道は骨性閉鎖していた．純音聴力検査では，3分法での平均聴力は右耳が88.3 dB，左耳が5.0 dBで，右高度伝音難聴を認めた（図2 A）．

軟骨伝導補聴器試聴後所見：軟骨伝導補聴器の振動子を右の耳珠軟骨に両面テープで固定した．右小耳症により耳介に本体を掛けることができなかったため，本体も両面テープで耳後部皮膚に接着した．軟骨伝導補聴器装用下の右耳の平均聴力閾値は35 dBであり，約45 dBの利得が得られた（図2 B）．軟骨伝導補聴器を2週間試聴したあとの感想は，右耳の近くで話しかけられたときに分かりやすくなり，音の方向感覚が少し良くなったとのことであった．保護者は，患児が車通りの多い通学路を使用しており，音の方向感覚が悪いことで何度か事故に遭いそうになったことがあったためとても不安だったが，軟骨伝導補聴器を装用するようになってからは車がどこから来ているかが分かるようになったようで，少し安心できるとのことであった．通学時に装用したいとのことで，購入に至った．

症例3：76歳，女性．

主訴：右側難聴．

既往歴：右外耳道癌術後．

家族歴：特記事項なし．

現病歴：73歳時に，右外耳道腺様嚢胞癌（ピッツバーグ分類：cT3）に対して右側頭骨部分切除術と外耳道鼓膜再建術（側頭筋弁充填術と植皮術）が施行された．術後は再発なく経過していたが，形成した鼓膜が浅在化し，右聴力は改善しなかった．右耳の近くで小声で話しかけられると分かりにくいとのことで，軟骨伝導補聴器の試聴を希望して当科を紹介受診した．

検査所見：右耳は外耳道鼓膜再建術後で形成した鼓膜が浅在化しており，気導補聴器の装用は困難であった．純音聴力検査では，3分法での平均聴力は右耳が88.3 dB，左耳が16.7 dBで，右高度伝音難聴を認めた（図3 A）．

軟骨伝導補聴器試聴後所見：軟骨伝導補聴器の振動子を右の耳珠軟骨に両面テープで固定し，本体は耳介に掛けて固定した．軟骨伝導補聴器装用下の右耳の平均聴力閾値は45 dBであり，約40 dBの利得が得られた（図3 B）．患者は接客を伴う職業に従事しており，軟骨伝導補聴器を装用すると右耳の近くで話しかけられた際に分かりやすいとのことで，購入に至った．

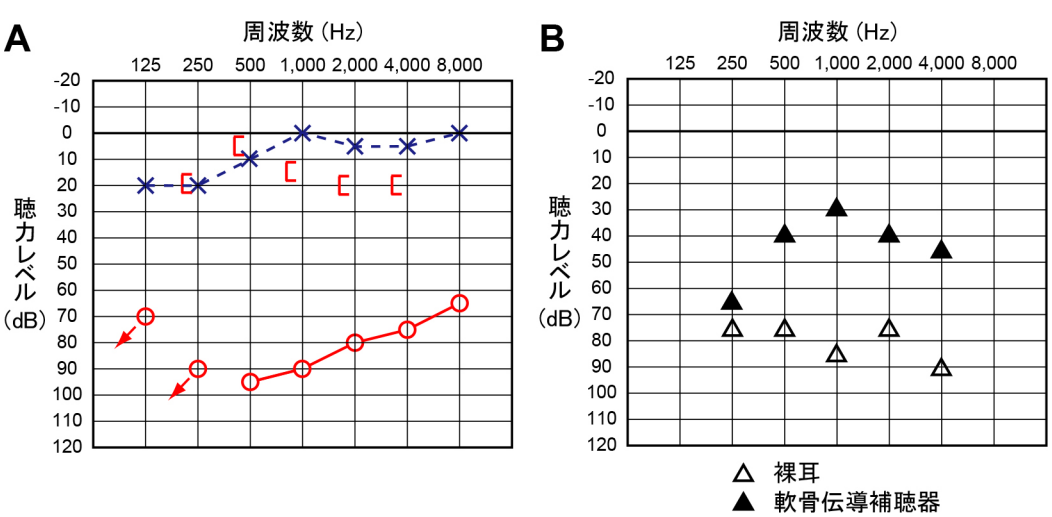

図2　症例2の純音聴力検査所見

A：初診時．3分法での平均聴力は右耳が88.3 dB，左耳が5.0 dBで，右高度伝音難聴を認めた．

B：裸耳および補聴器装用下（音場）．右耳の平均聴力は，裸耳で78.3 dB，軟骨伝導補聴器装用下では35 dBであった．

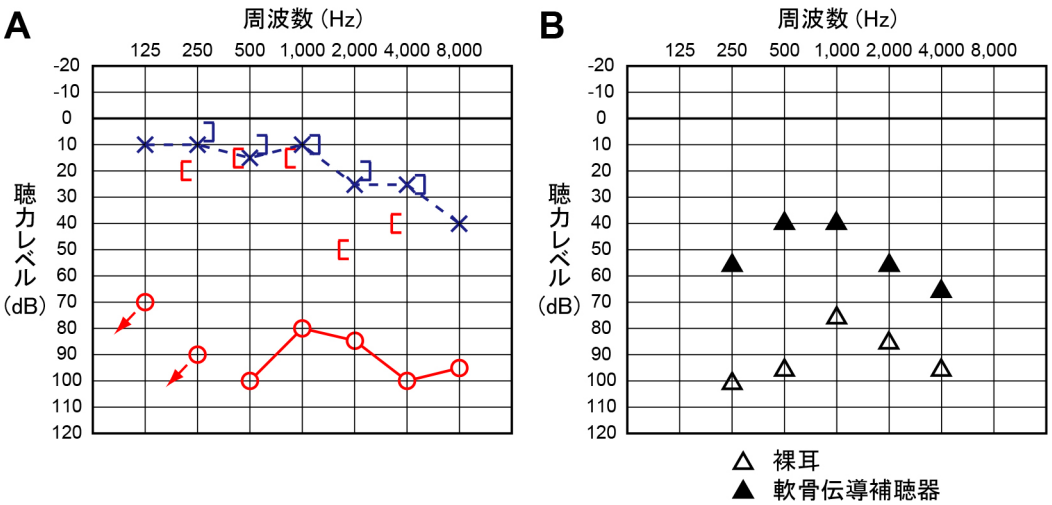

図 3　症例 3 の純音聴力検査所見

A：初診時（右側頭骨部分切除術後）．3 分法での平均聴力は右耳が 88.3 dB，左耳が 16.7 dB で，右高度伝音難聴を認めた．
B：裸耳および補聴器装用下（音場）．右耳の平均聴力は，裸耳で 85 dB，軟骨伝導補聴器装用下では 45 dB であった．

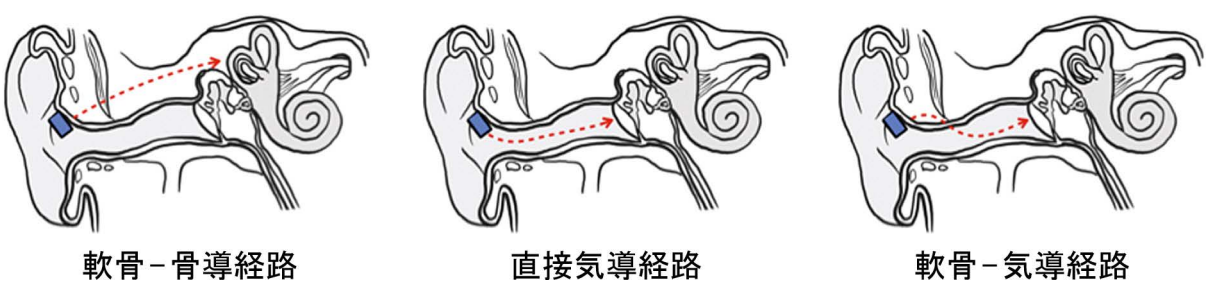

図 4　想定される軟骨伝導経路

軟骨伝導経路には，軟骨の振動が頭蓋骨に伝わり骨導として聴こえる軟骨－骨導，軟骨部外耳道の振動で外耳道内に音が発生し，鼓膜を介して音が伝わる直接気導，軟骨部外耳道の振動が外耳道内に伝播する軟骨－気導の 3 経路が想定されている．

考　　察

内耳への音の伝達経路としては，気導と骨導が古くから知られている．これらの伝達経路に加えて，2004 年に細井ら[3] が軟骨伝導という新たな伝達経路を報告した．この伝達経路は，耳介軟骨を振動させることにより音の振動が内耳に伝達されるものであり，軟骨－骨導，直接気導，軟骨－気導の 3 つの経路が想定されている[4)~6)]（図 4）．外耳道閉鎖症などでは，直接気導経路および軟骨－気導経路は期待できず，主に軟骨－骨導経路によって音が内耳に伝達されると考えられている．軟骨伝導において，軟骨－気導経路は主に低音域の音伝達に重要とされていることから，外耳道閉鎖症においては低音域の利得が得にくいとされている[7]．骨性に閉鎖した先天性外耳道閉鎖症の 2 例（症例 1，2）において 0.25 kHz の装用下閾値が上昇していたのはこのためである．また，骨導補聴器を装用していた両側外耳道閉鎖症例が軟骨伝導補聴器を使用した際に少し音質が違うと感じるのも，低音域の利得が得にくいことと関連していると思われた．一方，外耳道癌術後で鼓膜が浅在化し，外耳道が膜性に閉鎖していた症例（症例 3）では，0.25 kHz で 45 dB 程度の利得が得られており，低音域の利得が中音域や高音域とほぼ同等であった．この症例では，軟骨－気導経路でも音が伝達されていたことで低音域での利得が比較的良かったと推察され，外耳道閉鎖の原因による利得の違いを反映していると思われた．

前述のように，軟骨伝導補聴器は低音域の利得が得に

くいという特徴はあるが，骨導補聴器と比較して装用時の疼痛が少なく，審美性に優れているという利点がある[8]．また，BAHA のように手術を施行する必要がないという点も利点と思われる．以上より，軟骨伝導補聴器は両側外耳道閉鎖症例に対してよい適応であると思われる．さらにわれわれは，軟骨伝導補聴器は片側性外耳道閉鎖症にもよい適応であると考えている．軟骨伝導補聴器が登場するまでは，片側性外耳道閉鎖症例では片側が健聴であるために骨導補聴器や BAHA の適応とならず，外来で聴力経過をフォローアップされるだけのことが多かった．今回われわれは，軟骨伝導補聴器を装用した片側性外耳道閉鎖症例から，使用後の感想として，音の方向感覚が良くなった，難聴側から小声で話しかけられたときに分かりやすくなった，騒音下での聞き取りが良くなったなどの大変好意的な意見を得ることができた．とくに学童期の子供をもつ保護者から，音の方向感覚が悪いことで通学時などに車の音が聞こえてもどの方向から近付いているのかが分からず，何度も交通事故に遭いかけていたが，軟骨伝導補聴器を装用するようになってからそのようなことがなくなったと聞いたときは，それまで気付かなかった片側性難聴児の抱えている問題点を認識するとともに，この補聴器の有用性を再確認した．

本稿で示したように，先天性外耳道閉鎖症例や外耳道癌術後症例は軟骨伝導補聴器のよい適応であり，装用した患者からは好意的な感想を得ている．さらに，最近われわれは片側性高度感音難聴症例にも本補聴器を装用してもらい，好意的な感想を得た．片側性高度感音難聴症例は，難聴側から小声で話しかけられると分かりにくいとのことで気導補聴器を試聴したが十分な補聴効果を得られず，クロス式補聴器を試聴したところ，健聴側で聞こえる音とクロス式補聴器を介して難聴側から入る音に若干の時間的ずれがあり，装用しているととても不快とのことであった．そこで軟骨伝導補聴器について説明したところ試聴の希望があり，音のずれがないととても好意的な感想を得ることができ，最終的に購入に至った．この症例では，軟骨－骨導経路で健聴側に音の振動が伝わり聴取できていると思われる．このように，軟骨伝導補聴器は片側性高度感音難聴症例でも有用な場合があり，その適応は今後さらに広がる可能性があると思われた．

ま と め

当科の軟骨伝導補聴器外来で軟骨伝導補聴器の試聴を行った３例について紹介した．軟骨伝導補聴器は，骨導補聴器に比べて装用時の疼痛が少なく，審美性に優れているという利点がある．また，BAHA のように手術を施行する必要がないことも利点と思われる．低音域での利得が得にくいという特徴はあるが，両側性外耳道閉鎖症のよい適応であると思われた．また，片側性外耳道閉鎖症例や外耳道癌術後症例でも好意的な意見が得られており，いずれもよい適応であると思われた．

参考文献

1) 西村忠己：軟骨伝導補聴器の特徴と適応．日耳鼻会報 **121:** 1306–1308, 2018.
2) 岩崎　聡：BAHA の聴覚医学的問題．Audiol Jpn **53:** 177–184, 2010.
3) 細井裕司，阿部善幸，田村光男：骨伝導スピーカの使用方法及び骨伝導受話装置の使用方法．特許第 4541111 号，2010.
4) Nishimura T, Hosoi H, Saito O, et al. : Cartilage conduction efficiently generates airborne sound in the ear canal. Auris Nasus Larynx **42:** 15–19, 2015.
5) Nishimura T, Hosoi H, Saito O, et al. : Is cartilage conduction classified into air or bone conduction? Laryngoscope **124:** 1214–1219, 2014.
6) 下倉良太，細井裕司，西村忠己：軟骨伝導聴覚のメカニズムと応用―耳は口ほどにものを言う―．日音響会誌 **74:** 649–654, 2018.
7) Nishimura T, Hosoi H, Saito O, et al. : Cartilage conduction is characterized by vibrations of the cartilaginous portion of the ear canal. PLoS One **10:** e0120135, 2015.
8) Nishimura T, Hosoi H, Saito O, et al. : Benefit of a new hearing device utilizing cartilage conduction. Auris Nasus Larynx **40:** 440–446, 2013.

別刷請求先：喜夛淳哉
〒431–3192 浜松市東区半田山1–20–1
浜松医科大学耳鼻咽喉科・頭頸部外科

利益相反に該当する事項：なし