喉頭蓋にアフタ性病変を呈したベーチェット病の4例

メタデータ	言語: Japanese 出版者: 公開日: 2022-04-11 キーワード (Ja): キーワード (En): 作成者: 曽根, 大貴, 内山, 広大, 下平, 有希, 松田, 慈, 吉見, 亘弘, 山田, 智史, 泉, 智沙子, 瀧澤, 義徳, 細川, 誠二, 峯田, 周幸 メールアドレス: 所属:
URL	http://hdl.handle.net/10271/00004133

耳鼻臨床　補156：66～71，2021

喉頭蓋にアフタ性病変を呈したベーチェット病の４例

曽根　大貴[1)]・内山　広大[1)]・下平　有希[1)]・松田　　慈[1)]
吉見　亘弘[2)]・山田　智史[1)]・泉　智沙子[3)]・瀧澤　義徳[1)]
細川　誠二[1)]・峯田　周幸[1)]

Four Cases of Behcet's Disease with Aphthous Ulcers in the Epiglottis

Masataka Sone, Koudai Uchiyama, Yuki Shimodaira, Shigeru Matsuda,
Satoshi Yamada, Yoshinori Takizawa, Seiji Hosokawa and Hiroyuki Mineta
(Hamamatsu University School of Medicine)

Nobuhiro Yoshimi
(Seirei Yokohama Hospital)

Chisako Izumi
(Iwata City Hospital)

Behcet's disease is a chronic relapsing systemic inflammatory disease with four characteristic symptoms, including oral aphthous ulcers. In general, oral aphthous ulcers in Behcet's disease are often confined to the oral cavity, but there have been reports of cases in which the aphthous ulcers have extended to the pharynx and larynx. Because there are no specific laboratory findings for the diagnosis of this disease, it is often difficult to diagnose. Herein, we report four cases of Behcet's disease with intractable aphthous ulcers in the pharynx and larynx, including the epiglottis.

Keywords : Behcet's disease, aphthous ulcer, epiglottis ulcer

はじめに

ベーチェット病は，再発性口腔内アフタ性潰瘍，皮膚症状，外陰部潰瘍，眼症状を主症状とする慢性再発性の全身性炎症疾患である．口腔内アフタ性潰瘍はほぼ必発であり，口腔咽頭病変を初発症状として耳鼻咽喉科を受診し，診断に難渋することも多い．今回われわれは，口腔内アフタ性潰瘍に加え，喉頭蓋を含め咽喉頭に病変を呈したベーチェット病の４例を経験したので，若干の文献的考察を加えて報告する．

症　　例

症例１：67 歳，女性．

主訴：咽頭違和感．

既往歴：とくになし．

現病歴：当科初診３ヵ月前に咽頭の違和感を自覚した．咽頭痛が遷延したため当科初診１ヵ月前に近医内科を受診し，抗菌薬が投与されたが，症状が改善しなかったため総合病院耳鼻咽喉科を紹介受診した．喉頭内視鏡検査および生検が施行されたが非特異的炎症と診断されたため，精査加療目的に当科紹介受診となった．

1）浜松医科大学耳鼻咽喉科・頭頸部外科
2）聖隷横浜病院耳鼻咽喉科
3）磐田市立総合病院耳鼻いんこう科

初診時所見：軟口蓋にアフタ性潰瘍，喉頭蓋から披裂部にかけて白色の潰瘍を認めた（図1 a）.

血液検査所見：WBC 6400/μL, CRP 0.16 mg/dL, 血沈（1時間値）14 mm，抗核抗体 40 倍.

経過：自己免疫性疾患を疑い，当院免疫内科に紹介した．口腔内アフタ性潰瘍以外にベーチェット病診断基準に合致する症状は認められなかったが，ヒト白血球型抗原 (human leukocyte antigen: HLA)-B51 が陽性であったためベーチェット病疑いと診断され，コルヒチンの内服を開始した．内服開始 4 ヵ月後に咽頭痛および口腔・咽喉頭病変は消失したが，喉頭蓋の辺縁に瘢痕形成と考えられる変形を認めた（図1 b）．発症 1 年経過時点でコルヒチンの内服を継続しており，再発を認めていない.

症例 2：51 歳，女性.

主訴：咽頭痛，耳痛.

既往歴：とくになし.

現病歴：当科初診 3 ヵ月前に咽頭痛および耳痛を自覚した．当科初診 1 ヵ月前に近医内科を受診し，抗菌薬および鎮痛薬が投与されたが，症状が改善しなかったため総合病院耳鼻咽喉科を紹介受診した．喉頭蓋に白色の潰瘍性病変が指摘され，病変部の生検が施行されたが非特異的炎症と診断されたため，精査加療目的に当科紹介受診となった.

初診時所見：口腔内にはアフタ性潰瘍を認めなかったが，喉頭蓋の左側から左披裂部にかけて白色のアフタ性潰瘍と腫脹を認めた（図2 a）.

血液検査所見：WBC 5700/μL, CRP 1.28 mg/dL, 血沈（1時間値）54 mm，抗核抗体 40 倍.

経過：喉頭癌を疑い再度病変部の生検を行ったが肉芽性組織であり，悪性像を認めなかったため当院免疫内科に紹介した．初診時には口腔内アフタ性潰瘍を認めなかったが，再度詳細な問診が行われたところ繰り返す口内炎と外陰部潰瘍の既往が明らかとなったことから，ベーチェット病疑いと診断された．コルヒチンの内服を開始し，内服開始 3 ヵ月後に喉頭蓋の白色の病変は消失したが，軽度の瘢痕形成と考えられる変形および肥厚を認めた（図2 b）.

症例 3：30 歳，女性.

主訴：咽頭痛，発熱.

既往歴：とくになし.

現病歴：当科初診 2 ヵ月前に発熱したが，1 週間で解熱した．当科初診 1 ヵ月後に再び 39 度台の発熱および咽頭痛が出現したため近医耳鼻咽喉科を受診し，抗菌薬が内服投与されたが症状の改善を認めなかった．口腔内アフタ性潰瘍と腋窩リンパ節の腫脹も出現したため抗菌薬が点滴投与されたが改善せず，当科紹介受診となった.

初診時初見：口腔内と口蓋扁桃，下咽頭左梨状陥凹にアフタ性潰瘍，喉頭蓋の辺縁に軽度の変形を認めた（図3 a）.

血液検査所見：WBC 8120/μL, CRP 7.50 mg/dL, 血沈（1時間値）46 mm，抗核抗体 40 倍.

経過：急性咽喉頭炎を疑い，入院のうえ抗菌薬の点滴

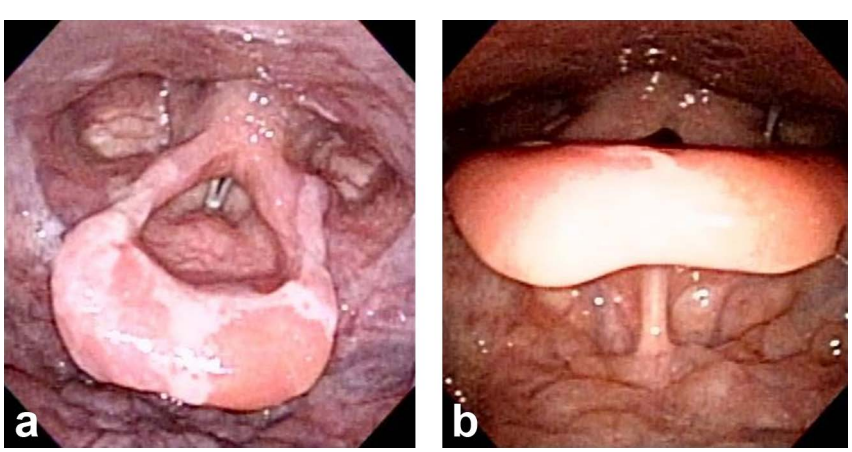

図1　症例 1 の喉頭内視鏡所見
a：初診時．喉頭蓋から披裂部にかけて白色の潰瘍を認める.
b：寛解時．喉頭蓋の辺縁に瘢痕形成と考えられる変形を認める.

加療を行ったが症状が改善しなかったため，疼痛コントロールのために鎮痛薬を処方したうえで一時退院とした．しかし，症状が遷延したため自己免疫性疾患を疑い，当院免疫内科に紹介した．詳細な問診により口腔内アフタ性潰瘍，皮膚症状，外陰部潰瘍，関節痛の症状が明らかとなったため，不全型ベーチェット病と診断されてコルヒチンの内服を開始した．内服開始３ヵ月後に各症状は改善し，その後も寛解状態が継続しているが，喉頭蓋辺縁に瘢痕形成と考えられる軽度の変形を認めた（図３b）．

症例４：32歳，女性．

主訴：咽頭痛．

既往歴：とくになし．

現病歴：当科初診８年前より年に１～２回咽頭痛を認めており，喉頭潰瘍および喉頭蓋炎を指摘されていた．同症状により複数回の入院歴があり，ステロイドの投与で改善していた．当科初診２ヵ月前に再び咽頭痛が出現し，当科初診１ヵ月前に近医耳鼻咽喉科を受診したところ喉頭蓋に潰瘍が認められた．腫瘍性病変が疑われ，当科紹介受診となった．

血液検査所見：WBC 4000/μL，CRP 0.11 mg/dL，血沈（1時間値）7 mm，抗核抗体40倍．

初診時所見：口腔内，舌，下咽頭に白色のアフタ性潰

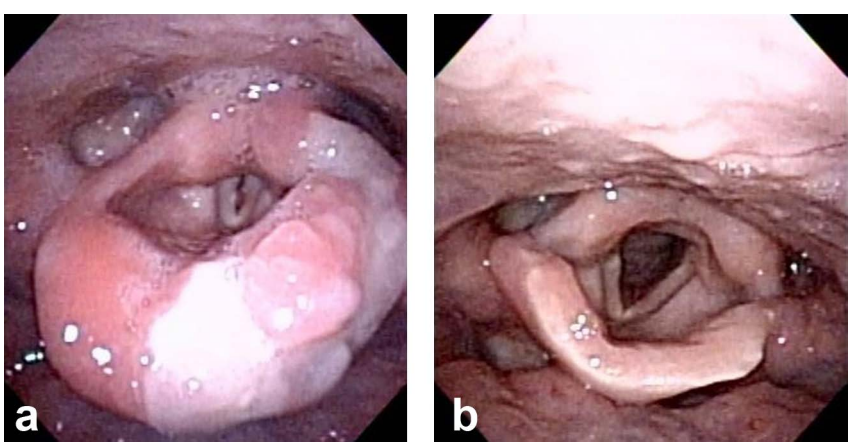

図２　症例２の喉頭内視鏡所見
a：初診時．喉頭蓋の左側から左披裂部にかけて白色のアフタ性潰瘍と腫脹を認める．
b：寛解時．喉頭蓋に瘢痕形成と考えられる変形および肥厚を認める．

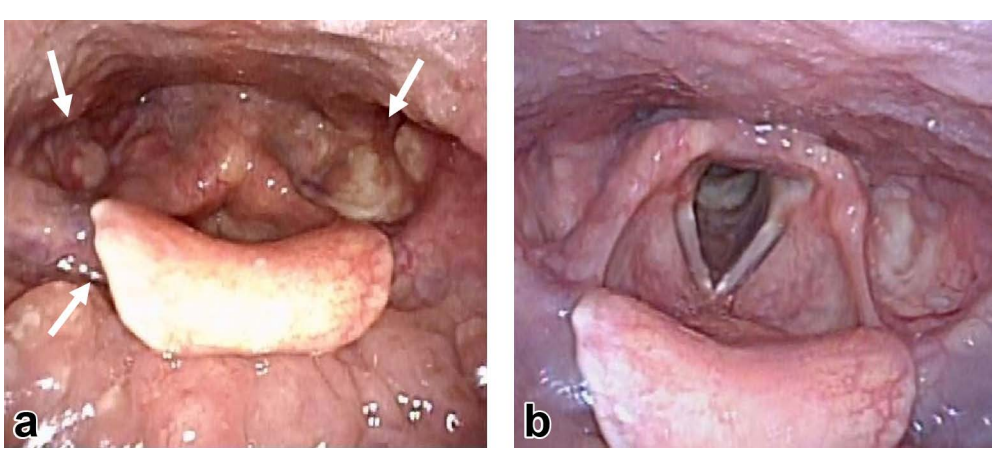

図３　症例３の喉頭内視鏡所見
a：初診時．喉頭蓋から披裂部，梨状陥凹，下咽頭後壁にかけて白色のアフタ性潰瘍（矢印）を認める．
b：寛解時．喉頭蓋の辺縁に瘢痕形成と考えられる軽度の変形を認める．

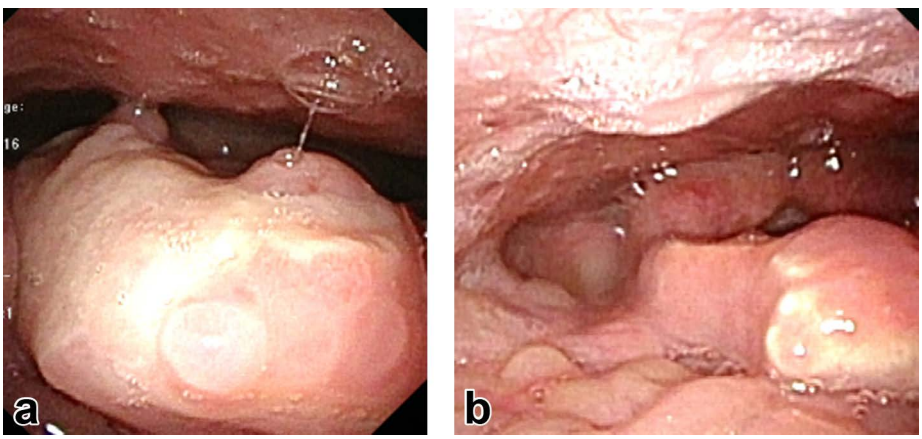

図4　症例4の喉頭内視鏡所見
a：初診時．喉頭蓋全面に白色のアフタ性潰瘍を認めた．腫脹により声帯を観察できない．
b：寛解時．喉頭蓋に瘢痕形成と考えられる変形および肥厚を認め，舌根部と癒着している．声門はかろうじて観察可能である．

瘍を認めた．喉頭蓋が著しく変形し，舌根部と喉頭蓋の粘膜が癒着していたことから，声帯の観察は不可能であった（図4a）．

経過：腫瘍性病変を疑い生検を施行したが，炎症の所見であった．入院のうえステロイドの点滴加療を開始したところ，投与翌日から症状の改善を認めた．当院免疫内科に紹介したところ，詳細な問診により毛嚢炎や外陰部潰瘍が明らかとなったことから不全型ベーチェット病と診断された．HLA-B51は陰性であった．ステロイドを内服に切り替えて漸減投与したところ寛解状態となったが，喉頭蓋に瘢痕形成と考えられる変形および肥厚を認めた（図4b）．

考　　察

ベーチェット病は，再発性口腔内アフタ性潰瘍，皮膚症状，外陰部潰瘍，眼症状を主症状とする慢性再発性の全身性炎症疾患である．ベーチェット病の病因は不明な点が多いが，感染や自己炎症，自己免疫などが考えられている．ヒト主要組織適合性遺伝子複合体（major histocompatibility complex）であるHLAは，免疫応答を遺伝的に制御しており多型性を示す．ベーチェット病ではHLA-B51抗原陽性率が高いことから，発病にHLA-B51が何らかの形で関与していると考えられている．また，HLA-B51以外にもHLA-A26などいくつかの遺伝子多型の関連が報告されている[1]．

ベーチェット病は，増悪と寛解を繰り返しながら慢性の経過を辿る．特異的な検査所見がないため症状の組み合わせによる診断が行われ[2]，前述した4つの主症状を呈する完全型のほかに，一部の主症状と関節炎，副睾丸炎，消化器病変，血管病変，中枢神経病変といった副症状を呈する不全型がある．また，主症状の一部が出現するが不全型の条件を満たさないもの，および定型的な副症状が反復あるいは増悪するものは疑いとして分類される（表1）[3]．発症時にすべての症状が揃っていることはまれとされるが，口腔内アフタ性潰瘍はほぼ必発であり，その割合は98％との報告がある．

ベーチェット病で生じる口腔内アフタ性潰瘍の特徴としては，潰瘍底が深い，有痛性，辺縁明瞭，多発する，再発を繰り返す，などが挙げられ，口唇，口腔前庭，舌，頬粘膜，歯肉，口蓋など口腔のあらゆる部位に発生する[4]．扁桃や咽頭にアフタ性潰瘍が生じることは少ないとされるが，咽頭痛を主訴に受診した難治性咽頭潰瘍を初発症状とするベーチェット病の報告も散見される[5)6]．自験例では，4例中3例で初診時に口腔内アフタ性潰瘍に加え，咽頭および喉頭のアフタ性潰瘍を呈していた（表2）．Morales-Anguloら[7]は，ベーチェット病と診断された患者の97％が口腔内アフタ性潰瘍を呈していたのに対して，中咽頭のアフタ性潰瘍は24％，喉頭のアフタ性潰瘍は6％であったと報告している．症例4に関しては長年にわたり咽頭痛が続き，喉頭潰瘍および喉頭蓋炎を繰り返す病歴が認められ，喉頭内視鏡検査で喉頭蓋に潰瘍を認めたことからベーチェット病を疑い，免疫内科にコ

表１　厚生労働省ベーチェット病診断基準（2016 年小改訂）

(1) 主症状
1. 口腔粘膜の再発性アフタ性潰瘍
2. 皮膚症状
(a) 結節性紅斑様皮疹
(b) 皮下の血栓性静脈炎
(c) 毛嚢炎様皮疹，座瘡様皮疹
参考所見：皮膚の被刺激性亢進
3. 眼症状
(a) 虹彩毛様体炎
(b) 網膜ぶどう膜炎（網脈絡膜炎）
(c) 以下の所見があれば (a) (b) に準じる
(a) (b) を経過したと思われる虹彩後癒着，水晶体上色素沈着，網脈絡膜萎縮，視神経萎縮，併発白内障，続発緑内障，眼球癆
4. 外陰部潰瘍
(2) 副症状
1. 変形や硬直を伴わない関節炎
2. 精巣上体炎（副睾丸炎）
3. 回盲部潰瘍で代表される消化器病変
4. 血管病変
5. 中等度以上の中枢神経病変
(3) 病型診断の基準
1. 完全型：経過中に 4 主症状が出現したもの
2. 不全型：
(a) 経過中に 3 主症状，あるいは 2 主症状と 2 副症状が出現したもの
(b) 経過中に定型的眼症状とその他の 1 主症状，あるいは 2 副症状が出現したもの
3. 疑い：主症状の一部が出現するが，不全型の条件を満たさないもの，及び定型的な副症状が反復あるいは増悪するもの
4. 特殊病変：完全型または不全型の基準を満たし，下のいずれかの病変を伴う場合を特殊型と定義し，以下のように分類する．
(a) 腸管（型）ベーチェット病―内視鏡で病変（部位を含む）を確認する．
(b) 血管（型）ベーチェット病―動脈瘤，動脈閉塞，深部静脈血栓症，肺塞栓のいずれかを確認する．
(c) 神経（型）ベーチェット病―髄膜炎，脳幹脳炎など急激な炎症性病態を呈する急性型と体幹失調，精神症状が緩徐に進行する慢性進行型のいずれかを確認する．

（ベーチェット病研究班：厚生労働省ベーチェット病診断基準（2016 年小改訂），2016[3]. より引用）

表２　症例一覧

	症例 1	症例 2	症例 3	症例 4
年齢	67	51	30	32
性別	女	女	女	女
初診までの罹患期間	3 ヵ月	3 ヵ月	1 ヵ月	8 年
主症状				
口腔内アフタ	＋	＋	＋	＋
皮膚病変	－	－	＋	＋
眼病変	－	－	－	－
外陰部潰瘍	－	＋	＋	＋
副症状	なし	なし	関節炎	なし
喉頭蓋の変形	＋	＋	±	＋＋
HLA-B51	陽性	陰性	陰性	陰性
病型診断	疑い	疑い	不全型	不全型
治療	コルヒチン	コルヒチン	コルヒチン	ステロイド

ンサルトしたことで診断に至った．症例１～３に関しては，難治性の咽喉頭潰瘍からベーチェット病を含めた自己免疫性疾患の可能性を考え，免疫内科にコンサルトしたことで比較的早期に診断に至った．遷延する咽喉頭潰瘍の鑑別疾患としては，ベーチェット病をはじめとした自己免疫疾患や感染症，腫瘍などが挙げられ，必要に応じて問診や診察，専門科へのコンサルトを行うことが重要である[8]．

症例４は長期にわたる経過で喉頭蓋炎を繰り返しており，ベーチェット病の治療で寛解を得られた状態でも喉頭蓋は舌根部との癒着および瘢痕形成を呈して軽度の狭窄をきたしており，改善しなかった．症例１～３でも，程度の差はあるものの喉頭蓋の変形を認めた．梅野ら[9]は経過中に急性喉頭蓋炎を生じたベーチェット病の１例を報告しており，ベーチェット病に伴う多数のアフタ性潰瘍から細菌が侵入することで急性喉頭蓋炎を生じたと考察している．一方で Hosokawa ら[10]は，ベーチェット病に伴う長期にわたる喉頭蓋の炎症により瘢痕が形成され，気道狭窄をきたした症例を報告している．また，症例４は呼吸困難を生じていないが，本多ら[11]はベーチェット病に伴う気道狭窄に対する形成手術について報告している．喉頭蓋は組織学的に炎症により腫脹をきたしやすい部位であり[12]，またその形態から炎症や繰り返す潰瘍により瘢痕や癒着を生じやすい．したがって喉頭，とくに喉頭蓋に病変が及んだ場合は気道狭窄をきたす可能性があると考えられる．難治性の口内炎の症状があるなどベーチェット病を念頭に置いて診察を行う際には喉頭内視鏡検査を施行し，咽喉頭の潰瘍および気道狭窄の有無を確認することが重要である．

ま と め

咽頭症状を主訴に受診し，喉頭蓋を含む咽喉頭のアフタ性潰瘍を呈していたベーチェット病の４例を経験した．ベーチェット病は咽喉頭にアフタ性潰瘍を呈することが多く，難治性の咽喉頭潰瘍を認めた場合はベーチェット病を鑑別に挙げる必要がある．また，病変が喉頭蓋に及んでいる場合は気道狭窄の評価を要するため，喉頭内視鏡検査での気道評価が重要と考えられる．

参考文献

1) 石ヶ坪良明，寒川　整：自己炎症疾患としてのベーチェット病．日臨免疫会誌 **34:** 408–419, 2011.
2) 岳野光洋：ベーチェット病．日臨 **77:** 558–565, 2019.
3) ベーチェット病研究班：厚生労働省ベーチェット病診断基準（2016 年小改訂），2016．https://www.nms-behcet.jp/patient/behcet/standerd.html
4) 山本祐三，庄田武司，黒川晃夫：ベーチェット病の口腔粘膜病変．JOHNS **32:** 1605–1611, 2016.
5) 野島雄介，生駒　亮，松浦省己，他：発熱，咽頭痛で発症した不全型ベーチェット病症例．口腔咽頭科 **30:** 233–238, 2017.
6) 前谷俊樹，兵頭政光，山形和彦：難治性の口腔・咽頭粘膜潰瘍を呈したベーチェット病の３症例．口腔咽頭科 **14:** 287–292, 2002.
7) Morales-Angulo C, Vergara Pastrana S, Obeso-Agüera S, et al. : Otorhinolaryngological manifestations in patients with Behçet disease. Acta Otorrinolaringol Esp **65:** 15–21, 2014.
8) 高野賢一：難治性口腔咽頭潰瘍．JOHNS **31:** 1288–1290, 2015.
9) 梅野悠太，山野貴史，中川尚志：経過中に急性喉頭蓋炎を生じたベーチェット病不全型の１例．耳鼻臨床 **61:** 170–176, 2015.
10) Hosokawa S and Mineta H : Pharyngolaryngeal Adhesion and Acute Dyspnea in a Patient With Behçet Disease. J Clin Rheumatol **26:** e221–e222, 2020.
11) 本多芳男，堀内博人，宮島逸郎：Behcet 氏病患者に発現した口腔咽頭（舌根喉頭蓋）部の瘢痕狭窄に行った形成手術．耳鼻展望 **26:** 289–293, 1983.
12) 佐藤慎太郎：喉頭蓋の組織学的特徴―急性喉頭蓋炎の視点から―．喉頭 **17:** 61–63, 2005.

別刷請求先：曽根大貴
〒430–8558 浜松市中区住吉2–12–12
聖隷浜松病院耳鼻咽喉科

利益相反に該当する事項：なし