HamaMed-Repository
浜松医科大学学術機関リポジトリ
浜松医科大学
Hamamatsu University School of Medicine

術中持続神経モニタリングを用いて摘出した頸部迷走神経鞘腫例

メタデータ	言語: Japanese 出版者: 公開日: 2022-04-11 キーワード (Ja): キーワード (En): 作成者: 下平, 有希, 今井, 篤志, 瀧澤, 義徳, 足守, 直樹, 曽根, 大貴, 内山, 広大, 松田, 慈, 吉見, 亘弘, 山口, 裕貴, 望月, 大極, 三澤, 清, 細川, 誠二, 峯田, 周幸 メールアドレス: 所属:
URL	http://hdl.handle.net/10271/00004136

術中持続神経モニタリングを用いて摘出した頸部迷走神経鞘腫例

下平　有希[1)2)]・今井　篤志[2)]・瀧澤　義徳[2)]・足守　直樹[1)]
曽根　大貴[2)]・内山　広大[2)]・松田　慈[2)]・吉見　亘弘[2)]
山口　裕貴[2)]・望月　大極[2)]・三澤　清[2)]・細川　誠二[2)]
峯田　周幸[2)]

A Case of Resection of a Vagal Nerve Schwannoma Under Continuous Intraoperative Neuromonitoring

Yuki Shimodaira
(Fujinomiya City General Hospital, Hamamatsu University School of Medicine)

Atsushi Imai, Yoshinori Takizawa, Masataka Sone, Kodai Uchiyama, Shigeru Matsuda, Nobuhiro Yoshimi, Yuki Yamaguchi, Daiki Mochizuki, Kiyoshi Misawa, Seiji Hosokawa and Hiroyuki Mineta
(Hamamatsu University School of Medicine)

Naoki Ashimori
(Fujinomiya City General Hospital)

Schwannomas are rare benign tumors that arise from the neurolemmocytes. Among cases of schwannoma that arise from nerves, vagal nerve schwannoma is the most common in the head and neck region. Surgical resection is the treatment of choice. Postoperative complications such as hoarseness and dysphagia can affect the patients' quality of life, so that attempts at nerve preservation should be made whenever possible.

A 46-year-old female patient underwent resection of a vagal schwannoma under continuous intraoperative neuromonitoring (CIONM) that allows real-time intraoperative feedback. The recurrent laryngeal and vagal nerve activities were monitored using an electromyographic endotracheal tube. We also used Narrow Band Imaging (NBI) to detect the tumor capsule and performed intracapsular excision of the tumor. She had no postoperative complications. In conjunction with NBI, CIONM allows for successful preservation of the vagal nerve and a reduced risk of postoperative complications.

Keywords : vagal nerve schwannoma, continuous intraoperative neuromonitoring (CIONM), cervical

はじめに

頸部神経鞘腫の由来神経としては，迷走神経，腕神経叢，頸神経，交感神経の順に多いと報告されている[1)]．迷走神経由来の頸部神経鞘腫は，摘出に伴い嗄声や嚥下障害などをきたす可能性があり，これらの合併症は術後QOLを著しく障害する．そのため，頸部迷走神経鞘腫の摘出に関しては術後の神経脱落症状を回避するためのさまざまな手術手技が報告されている[1)~7)]．

1）富士宮市立病院耳鼻咽喉科
2）浜松医科大学耳鼻咽喉科・頭頸部外科

今回われわれは，頸部迷走神経鞘腫に対して狭帯域光観察（narrow band imaging：以下NBI）とnerve integrity monitoring system（以下 NIM：NIM Response™ 3.0, Medtronic, USA）に加え，甲状腺手術での有用性が報告されている術中持続神経モニタリング（continuous intraoperative neuromonitoring：以下CIONM）を使用して腫瘍の被膜間摘出術を施行した．術中に迷走神経を持続モニタリングしたことにより，術直後から神経脱落症状をきたさず良好に経過したので報告する．

症例提示

症例：46歳，女性．

主訴：右頸部腫脹．

現病歴：無痛性の右頸部腫脹を自覚して前医を受診した．画像検査で20 mm大の神経原性を疑わせる腫瘤が認められたが，穿刺吸引細胞診（fine needle aspiration cytology：以下FNAC）では悪性所見は認められず，経過観察となっていた．初診5年後に経過観察のために行われた頸部超音波検査で腫瘤が40 mm大に増大していたため，再度FNACを施行したが診断がつかず，精査加療目的に当科を紹介受診した．

初診時所見：右頸部に弾性軟の腫瘤を触知した．軽度の圧痛を認めたが，腫瘤の圧迫による咳嗽反射，反回神経麻痺，嚥下障害，ホルネル症候群，患側上肢の感覚異常感などは認めなかった．

CT所見：右総頸動脈と右内頸静脈の間に両者を押し広げるように介在し，造影効果が乏しく辺縁整で境界明瞭な48 × 34 × 30 mm大の紡錘形腫瘤を認めた（図1）．

MRI所見：腫瘤はT1強調像で筋肉と同程度の信号を呈し，造影により遷延性濃染を認めた．また，STIR画像で不均一な高信号，拡散強調画像で著明な高信号を呈していた（図2）．腫瘤が右総頸動脈と右内頸静脈の間に介在してbeak signを呈していることから，迷走神経由来の神経鞘腫が考えられた．周囲への明らかな浸潤はなく，頸部リンパ節に有意な腫大を認めなかった．

手術所見：反回神経をモニタリングするために気管チューブはTriVantage®（Medtronic, USA）を使用した．腫瘤直上に腫瘤横径程度の皮膚切開を置き，胸鎖乳突筋胸骨頭を一部切離して視野を展開したうえで，内頸静脈および総頸動脈から腫瘤を剥離した．周囲との癒着はなかった．腫瘤頭側で腫瘤に連続する索状物を認めたため，NIMで声帯の動きを確認し，索状物は迷走神経であると判断した．持続神経モニタリングを行うために，Automatic Periodic Stimulation™（以下APS：Medtronic, USA）電極2 mmを装着した（図3 a）．APS電極装着後に，腫瘤尾側でも迷走神経本幹を確認した．

次に，NBIとNIMを使用して腫瘤表面の運動神経線維を確認した（図3 b, c）．NIMを用いて他の運動神経線維がないことを確認したうえで，確認した運動神経線維から離れた部位を15番メスで神経走行と平行に切開した．神経上膜および神経周膜はツッペルなどを用いて剥離した．NBIで腫瘍被膜を確認し，被膜間に摘出した（図3 d, e）．剥離操作や腫瘍の捻転・牽引によってamplitude（振幅（μV））の低下やlatency（潜時（ms））の延長を

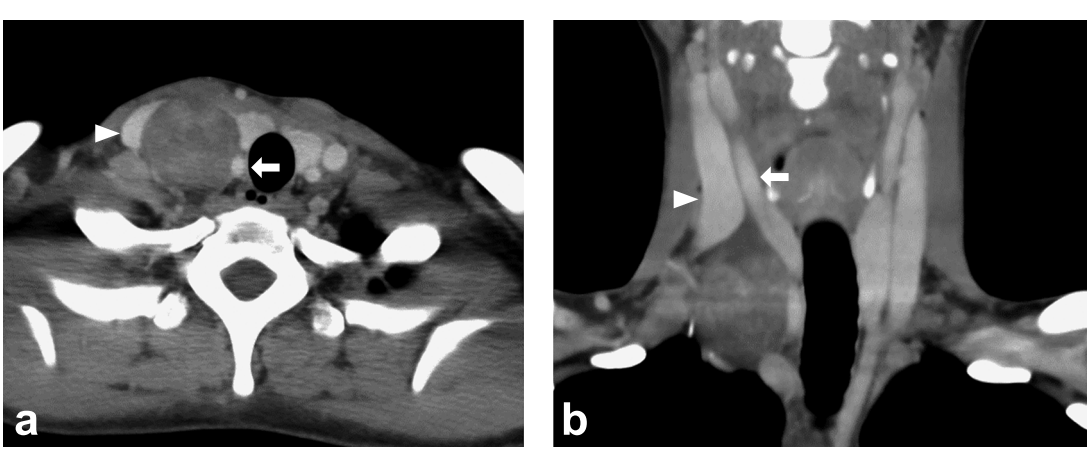

図1　造影CT所見（a：軸位断，b：冠状断）
右総頸動脈（矢印）と右内頸静脈（矢頭）の間に介在し，両者を押し広げるように圧排する境界明瞭な紡錘形腫瘤を認めた．

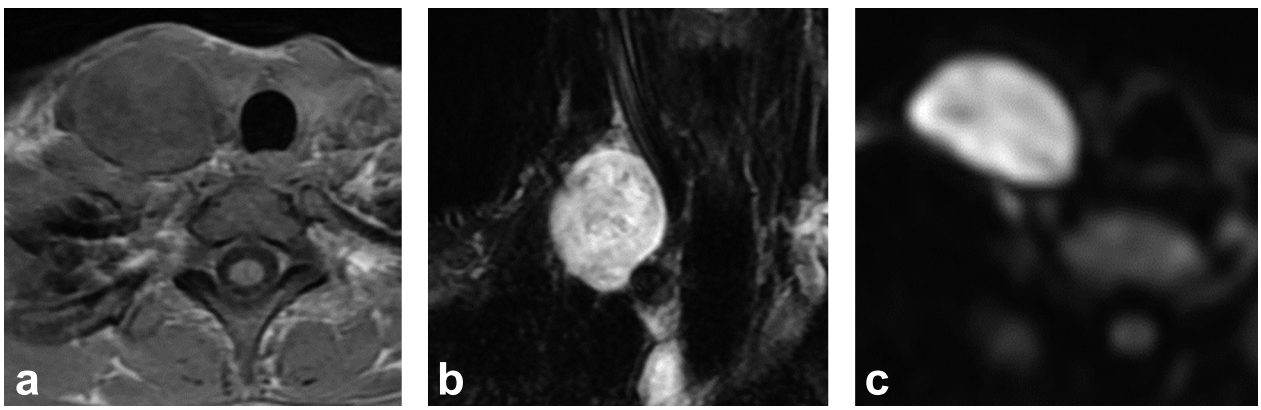

図2　造影 MRI 所見
a：T1 強調像（軸位断）．腫瘤は筋肉と同程度の信号を呈していた．
b：STIR 画像（冠状断）．腫瘤は不均一な高信号を呈しており，beak sign を認めた．
c：拡散強調像（軸位断）．腫瘤は著明な高信号を呈していた．

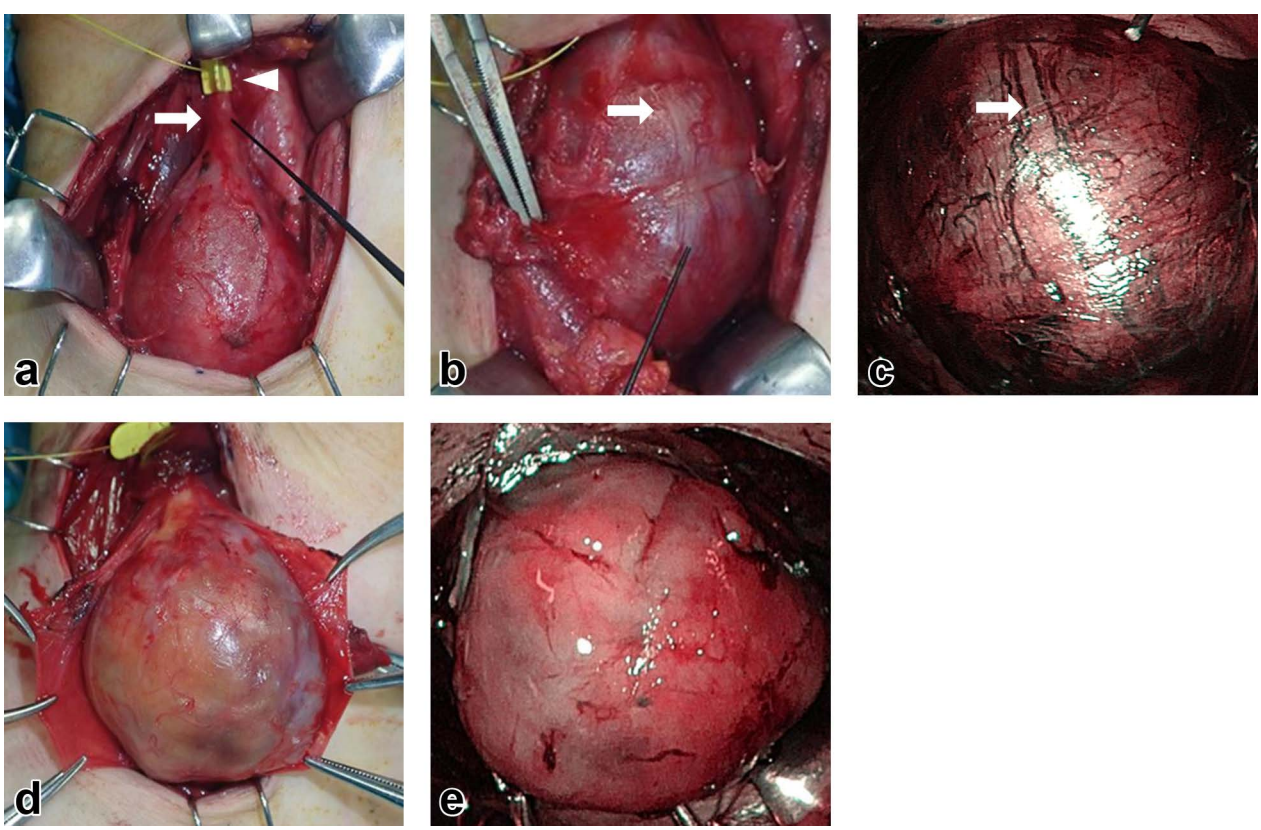

図3　術中所見
a：腫瘤頭側の迷走神経本幹（矢印）に APS 電極（矢頭）を装着した．
b：腫瘤表面の運動神経線維（矢印）を NIM で確認した．
c：b の NBI 所見
d：腫瘍被膜であることを確認した．
e：d の NBI 所見
（すべて図の上方が頭側）

認めた場合はただちに操作を休止したが，速やかに改善が得られたため，操作を再開した．腫瘍摘出後もamplitudeの50%以下への低下やlatencyの10%以上の延長は認めなかった．手術時間は3時間25分，出血量は28 mlであった．

病理所見：紡錘形細胞の束状増殖を認めたこと，S-100蛋白陽性であったこと，検体辺縁に末梢神経を認めたことから神経鞘腫と診断された．悪性所見は認めなかった．

術後経過：術直後から嗄声や誤嚥を認めなかった．喉頭内視鏡検査でも声帯麻痺はなく，嚥下障害も認めなかった．術後経過は良好で，術後4日目に退院となった．術後1ヵ月経過時点で発声は良好で，声帯麻痺も認めていない．

考　察

神経鞘腫はSchwann細胞から発生する腫瘍であり，頸部神経鞘腫の由来神経は迷走神経，腕神経叢，頸神経，交感神経の順に多いとされる[1]．すべての年代で生じ得るが，頸部神経鞘腫の好発年齢は30～50歳台と報告されている[7]．

術前の神経症状について，嶋根ら[8]は22.2%（14/63例：腕神経叢由来（患側上肢の感覚異常）7例，副神経由来（患側の肩こり）2例，迷走神経由来（咳嗽反射）2例，交感神経由来1例，頸神経由来2例）に，三谷ら[9]は16.7%（2/12例：腕神経叢由来（患側の手指感覚異常）1例，迷走神経由来（咳嗽反射）1例）に認めたと報告している．また木田ら[10]は，頸部迷走神経鞘腫65例のうち15例（23.1%）で咳嗽反射を認めたと報告している．なお，本症例では術前に明らかな迷走神経由来と考え得る症状を認めなかった．

頸部神経鞘腫の取り扱いについては一定の見解がないのが現状であるが，神経鞘腫の悪性化はきわめてまれであり，自覚症状を有する割合も低いため経過観察される症例も多い．しかし，好発年齢が30～50歳台であることや，年間2～4 mm程度増大するとの報告[1]，腫瘍最大径が36 mm以上の場合は術後に神経脱落症状をきたしやすいといった報告[8]もあることから，経過観察する場合であっても今後の見通しを立てた治療方針の検討が必要と考える．

術式に関しては，由来神経の両端を切断して摘出する全摘出術，神経上膜，神経周膜，腫瘍被膜を切開して腫瘍のみを摘出する被膜下摘出術，神経上膜と神経周膜のみに切開を加え，腫瘍被膜を確認したうえで被膜上で摘出する被膜間摘出術[2]がある．全摘出術は再発の可能性は低いが，神経脱落症状をきたし，また被膜下摘出術では神経脱落症状はきたしにくいが，核出術であることから再発の可能性がある[6]．再発のリスクや神経脱落症状の回避を考慮すると，被膜間摘出術が第一選択と考えられる．なお，嶋根ら[7]は被膜間摘出術を施行した頸部神経鞘腫90例において，術後に神経脱落症状をきたさなかった症例が64例（71%），一過性麻痺をきたした症例が19例（21%），永続的麻痺をきたした症例が3例（3%），不変（術前から症状があり術後も変化のない症例）が4例（4%）であったと報告しており，その有用性を示している．

今回われわれは，迷走神経鞘腫の摘出に際してNBIとNIMにCIONMを併用した．CIONMはAPS電極を迷走神経に装着し，筋収縮を反映するamplitudeと神経伝達速度を反映するlatencyのベースラインを設定して毎秒1 mAの持続刺激を与えると，神経損傷リスクがあると判断された場合（設定：amplitudeが50%低下，かつlatencyが10%延長）にアラームが鳴る．甲状腺悪性腫瘍やバセドウ病，巨大甲状腺腫，縦隔甲状腺腫などの甲状腺疾患においては，CIONMの使用により術後反回神経麻痺のリスクが軽減される可能性[11)12)]が報告されている．

神経鞘腫に対する被膜間摘出術において，NIMは腫瘍被膜上の運動神経の有無を確認する際に有用であり，被膜上の神経走行を確認することで，より安全な被膜切開位置の決定が可能となる．またNBIで腫瘍を観察すると，神経線維をより明瞭にコントラストが付いた状態で確認することができ，腫瘍被膜に到達したかを確認する際にも非常に有用である．しかし，腫瘍被膜の剥離や捻転・牽引などの操作が加わることで神経を損傷する可能性があり，NIMやNBIのみではこれらの神経損傷についてモニタリングすることはできないが，CIONMを使用することでリアルタイムに神経損傷を検知することができる．神経損傷の有無を確認しながら手術操作を進め，アラームが鳴った場合はただちに操作を休止することで，神経へのダメージを軽減して神経脱落症状を回避できる可能性がある．本症例でも腫瘍被膜を剥離する際に生じてしまう捻転・牽引操作でアラームが鳴った場合は操作を休止し，amplitudeとlatencyがベースラインに戻ったことを確認したうえで操作を再開した．なお，本症例では術直後から神経脱落症状を認めていない．

本症例のように，CIONMは頸部の神経鞘腫のなかで実臨床で遭遇する頻度がもっとも高い迷走神経鞘腫で神経脱落症状を回避するための工夫の一つとなり得るが，上頸部や傍咽頭間隙に存在する迷走神経鞘腫ではAPS電極を腫瘍頭側の迷走神経本幹に装着することが困難な場合があると予想され，今後も工夫する余地があると思われる．また，神経鞘腫は腫瘍と神経との移行部の近くで神経が太くなることが多く，超音波検査で索状物として同定しやすいとされる[13]．本症例の術中所見でも腫瘍と神経との移行部から迷走神経本幹が太くなっており，2 mmのAPS電極では小さく何度か外れたが，その都度付け直して対応した．APS電極は2 mmのものだけでなく3 mmのものも用意しておくことが必要と思われた．

ま と め

頸部迷走神経鞘腫の被膜間摘出術にCIONMを使用し，術直後から神経脱落症状をきたさずに良好な経過をたどった1例を経験した．CIONMを使用することで手術操作による神経損傷の軽減につながり，術後の神経脱落症状を回避できる可能性がある．

参考文献

1) 嶋根俊和，江川峻哉，池田賢一郎，他：被膜間摘出術を行った頸部神経鞘腫症例の検討．頭頸部外 **25:** 185–189, 2015.
2) 橋本　省：神経鞘腫　頸部神経鞘腫の被膜間摘出術による機能保存．JOHNS **20:** 591–593, 2004.
3) 馬場　優，西山崇経，吉浜圭祐：上頸部神経鞘腫手術におけるNerve Integrity Monitoring（NIM）の有用性．耳鼻臨床 **107:** 153–158, 2014.
4) 永島義久，伊地知圭，村上信五：副咽頭間隙腫瘍における下位脳神経モニタリングの有用性．耳鼻展望 **54:** 363–365, 2011.
5) 嶋根俊和，池田賢一郎，櫛橋幸民，他：Narrow Band Imagingを応用した頸部神経鞘腫摘出術．頭頸部外 **27:** 211–215, 2017.
6) 嶋根俊和：頸部神経鞘腫手術の最前線．昭和学士会誌　**77:** 409–414, 2017.
7) 嶋根俊和，池田賢一郎：頸部神経鞘腫摘出術．JOHNS **35:** 1269–1272, 2019.
8) 嶋根俊和，櫛橋幸民，江川峻哉，他：頸部神経鞘腫における手術選択時期の臨床的検討．昭和学士会誌 **78:** 520–525, 2018.
9) 三谷壮平，鵜久森徹，川元日向子，他：頸部神経鞘腫手術症例の検討．日耳鼻会報 **121:** 673–678, 2018.
10) 木田亮紀，藤井まゆみ，穴澤卯恭，他：頸部の迷走神経鞘腫―症例報告と本邦例の集計―．耳鼻臨床 **83:** 275–286, 1990.
11) 黒瀬　誠，近藤　敦，高野賢一，他：甲状腺手術における術中持続神経モニタリング（CIONM）の経験．頭頸部外 **28:** 233–237, 2018.
12) 鈴木基之：甲状腺手術における術中持続神経モニタリング（CIONM）の使用経験．耳鼻と臨 **64** 補 1: S45–S49, 2018.
13) 古川まどか：頸部神経鞘腫の診断―転移リンパ節との鑑別．耳鼻咽喉科　てこずった症例のブレークスルー（本庄　巌編）．220–221頁，中山書店，東京，2013.

別刷請求先：下平有希
〒418–0076 富士宮市錦町3–1
富士宮市立病院耳鼻咽喉科

利益相反に該当する事項：なし