The Japanese Society of Gastroenterological Surgery

日消外会誌　34（2）：146～149，2001年

直腸癌の異時性肝転移，乳房転移，腋窩リンパ節転移切除後長期生存男性の1例

浜松医科大学第2外科，同　第2病理*

平山　一久　中村　利夫　木俣　博之　柏原　秀史
砂山　健一　大端　　考　鈴木　昌八　今野　弘之
馬場　　聡*　中村　　達

直腸癌の乳房転移はきわめてまれで，悪性腫瘍乳房転移は全身的疾患の要素が強く，根治術をしても予後不良である．今回我々は，直腸癌の乳房転移に対し，根治的乳房切除術後，無再発で長期生存している1例を経験した．症例は52歳の男性．1994年5月，進行直腸癌にて低位前方切除術を施行し，1995年1月，肝転移に対し肝部分切除術を行った．同年3月，右乳房部に境界明瞭な表在性腫瘍を認め切除したところ中分化型腺癌であった．10月にも同様に局所切除が行われた．右腋窩リンパ節が腫大し，転移が疑われた．他部位には転移を認めないため，1995年12月，腋窩リンパ節郭清を伴う非定型乳房切除術を施行した．臨床所見と組織学的所見より最終的に直腸癌乳房転移と診断した．本症例は現在，肝切除後60か月，乳房切除後53か月無再発生存中である．直腸癌の乳房転移切除後長期生存の報告例はない．

はじめに

悪性腫瘍の乳房への転移はまれで，全身的疾患の要素がつよく根治術をしても予後不良である．今回，われわれは極めてまれな直腸癌の異時性肝転移，乳房転移，腋窩リンパ節転移切除後に5年以上の長期生存を得ている男性症例の1例を経験したので報告する．

症　例

患者：52歳，男性

主訴：右乳房腫瘤

家族歴：父親が直腸癌で死亡．

既往歴：1994年5月に当院で直腸癌にて低位前方切除術をうけた．病理組織学的には中分化腺癌で深達度ss，ly_1，v_2，n_4（大動脈周囲リンパ節11個の内1個に転移陽性）でstahe IV，curBであった．初回手術後5'-DFURを800mg/日内服していた．

1995年1月，経過観察の腹部CT検査で発見された肝segment（S）5の腫瘍に対し肝部分切除をうけた．腫瘍は中心壊死を伴う最大径45mmの単結節性病変であった，病理組織学的に中分化腺癌で，直腸癌の肝転移と診断された．

現病歴：肝切除術後，当科外来通院中であったが，1995年3月に右乳頭の15mm下部に無痛性の境界明瞭な径10mmの表在性腫瘤を自覚し，良性腫瘍として切除術を施行した．病理組織学的に管状腺管形成を示す中分化腺癌で，先に切除された直腸癌と同一の組織像であった（**Fig. 1A，B**）．その後他部位に再発転移のないことを認識するため，CT，MRIなどで肺，縦隔，肝，骨盤腔内を中心に厳重に経過観察していた．同年10月，右乳頭より20mm下方の前回腫瘤摘出創外側に再び境界明瞭な径8mmの表在性腫瘤が出現し，摘出したところ病理学的検査で前回同様の腺癌が観察された．11月には右腋窩リンパ節の腫脹を認めるようになり，精査目的で当科に入院した．

入院時検査成績：血液・生化学的検査では異常を認めなかった．腫瘍マーカーも正常範囲内であった．

腋窩超音波検査所見：右腋窩に最大径25mmの腫大したリンパ節を認めた．

胸部CT検査所見：右腋窩に数個の腫大したリンパ節を認めた（**Fig. 2A**）．肺および縦隔に転移性病変は認めなかった．

ガリウムシンチ検査所見：右腋窩に集積像を認めた（**Fig. 2B**）．他部位には異常な集積像を認めなかった．

他に，胸腹部単純X線検査，頭部CT検査，腹部骨

＜2000年10月31日受理＞別刷請求先：平山　一久
〒431-3192　浜松市半田町3600　浜松医科大学第2外科

NII-Electronic Library Service

The Japanese Society of Gastroenterological Surgery

Fig. 1 A：The histological findings from the resected rectal tumor showed a moderately differentiated adenocarcinoma.
B：The excisional biopsy specimen of the right breast tumor showed a moderately differentiated adenocarcinoma histologically, just same as the rectal carcinoma.

A
B

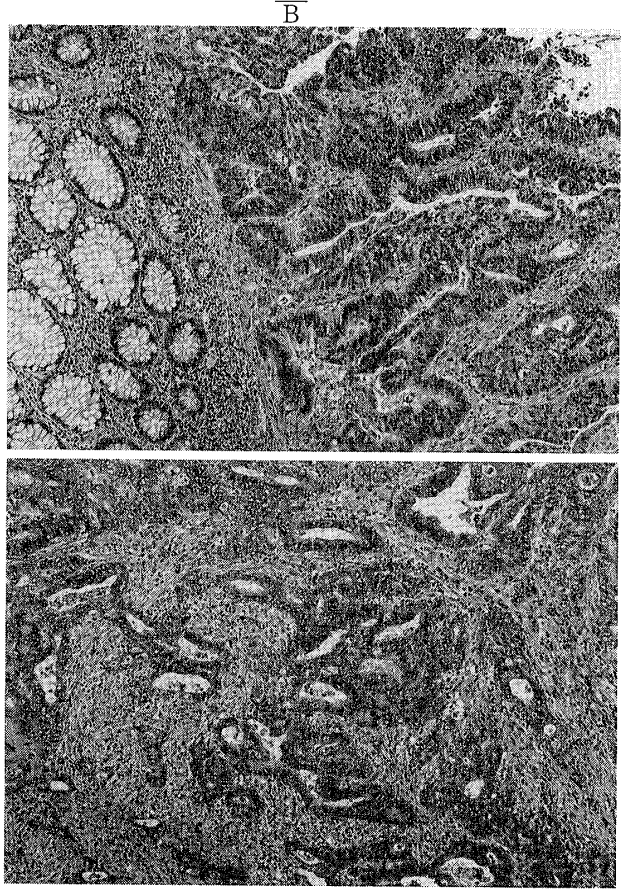

盤部CT検査，上部および下部内視鏡検査を施行したが，他部位への転移再発を認めなかった．これらの結果から臨床的に腋窩リンパ節転移を伴った直腸癌乳房転移と診断し，根治術を行うことにした．

手術所見：1995年12月に非定型乳房切除術（Br+Ax+Mn）を施行した．右腋窩リンパ節外側群に腫大したリンパ節を認め，これをen-blocに郭清した．

切除標本の組織学的所見：右腋窩リンパ節外側群に中分化腺癌の転移を認めた．切断した乳房に癌組織の遺残は認められなかった．転移巣と乳房組織との位置関係を調査するために，2回の乳房腫瘤摘出による瘢痕組織の分布と，乳管の分布を再構築した．乳輪とその近傍の皮膚および皮下組織は保たれており，その下層の乳腺間質と思われる線維組織と同様の部位に瘢痕組織の主座が存在し，その一部は乳管と重なっていたため，直腸癌の乳房間質内転移で矛盾ないと診断した（**Fig. 3**）．さらに，直腸腫瘍と乳房腫瘍に以下の免疫染色検査を施行した．抗CEA抗体，抗CA19-9抗体はともに陽性だったが，抗エストロゲンレセプター，抗プロゲステロンレセプター，抗Gross Cystic Disease Fluid Protein-15，抗Surfactant Apoprotein A，抗Tyhroid Transcription Factor-1，抗Prostate Specific Antigen，抗Prostatic Acid Phosphataseは何れも両腫瘍で陰性だった．画像診断と併せて免疫染色検査からは今回の乳房腫瘍は肺，前立腺および乳房のoccult cancerからの転移は考えづらいと判断した．

術後経過：術後順調で15日目に退院した．肝切除後60か月，乳房切除術後53か月経過した2000年5月現在，腫瘍の再発を認めない．

考　察

乳房は原発癌が多いが他臓器からの転移のまれな臓器であり，乳房悪性腫瘍のうち転移性腫瘍は1.2%にすぎない[1]．桧垣ら[2]は本邦の転移性乳癌80例について検討しているが，原発巣は，80例中胃癌が15例（18.8%）で一番多く，白血病11例（13.8%），悪性リンパ腫9例（11.3%）と続く．大腸癌からの転移は1例（1.3%）とまれであった．性差は原発性乳癌と同様，女性に多く，性別の判明している68例中男性は3例（4.4%）のみであった．欧米の報告で直腸癌の乳房転移はLalら[3]が1999年に69歳の女性患者をfirst case reportとして報告しているにすぎない．本例は男性患者の直腸癌の乳房転移で，きわめてまれな症例である．

臨床における転移性乳癌の特徴は境界鮮明な腫瘍を多発性，表在性に触知することであり[4)5)]，時に良性腫瘍との鑑別を要する．本例も経過中に2個の腫瘤を表在性に触知し，初回は良性腫瘍として切除した．

Hajduら[1]は転移性乳癌の組織学的診断は，乳管と小葉の構造が保たれ，間質内に癌細胞の浸潤を認めるものとしている．また，霞[6]はintraductal cancerの部位があれば原発乳癌，同部位を認めなければ転移性乳癌という組織学的基準を提唱し，本邦ではこれが広く採用されている．自験例は，乳房腫瘍にはintraductal cancerの部位を認めなかった．さらに，腫瘍の存在部位を示す腫瘍切除に伴う瘢痕組織が，乳房間質において乳管の分布と重なって存在したため直腸癌の乳腺転移と診断した．

乳房への転移経路としては血行性転移[7]とリンパ行性転移[5)8)9)]の両方が支持されている．リンパ行性転移では，腋窩リンパ節から乳房へいわゆる逆行性に転移

NII-Electronic Library Service

The Japanese Society of Gastroenterological Surgery

Fig. 2　A：CT revealed swollen right axillar lymph nodes (white arrow head).
B：Gallium scintigram showed a hot spot in the right axilla (black arrow head).

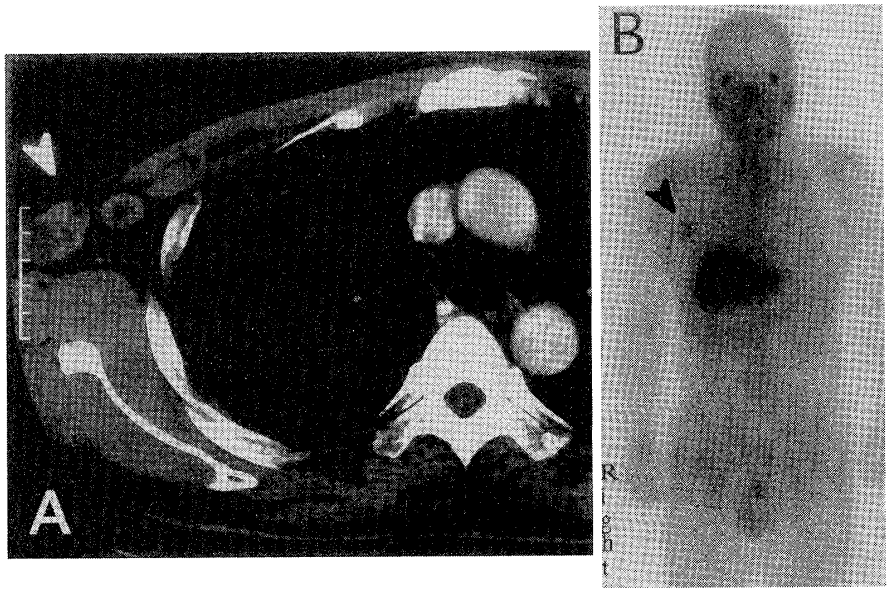

Fig. 3　Resected specimen of the right breast. The distribution of lactiferous ducts (white lines) and operation scar (black lines) was confirmed by tuissue examination. The extent of lactiferous ducts and operation scar overlaped each other.

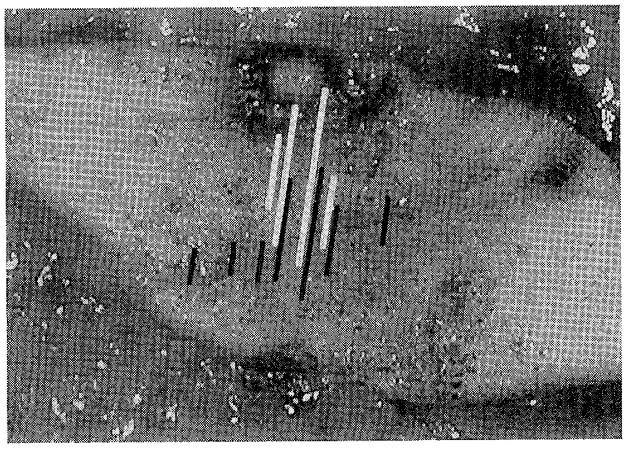

すると推察されている．しかし，自験例においては腋窩リンパ節が腫脹してきたのは乳房腫瘍の切除後であり，乳房腫瘍から順行性に腋窩リンパ節に転移したと考えるのが妥当である．

転移性乳癌は全身的疾患としての要素が強く予後も不良で，Toombs ら[10]によると平均予後10.9か月であった．

Chaignaud ら[4]は80%が1年以内に死亡したと報告している．そのため，外科的治療は腫瘍切除術程度にとどめるべきで，侵襲の大きい根治的乳房切除術をするべきではないとする報告が多い[1)4)9)10)~12)]．わずかに悪性神経鞘腫で2年[13]，胃癌で9年6か月[14]などの根治術後長期生存例の報告があるが，直腸癌からの転移で長期生存の報告はなく Lai ら[3]の直腸癌乳房転移例も乳房転移発症後4か月で死亡している．自験例においては，1回目の乳房腫瘍切除後，半年間厳重に経過観察したところ，腋窩リンパ節転移をおこしたが，他臓器の転移再発を認めなかったため，腋窩リンパ節郭清を伴う乳房切除術を施行した．本例が長期生存したことは原発巣ならびに肝転移巣切除から6か月以上経過したあとに顕性化したことから比較的 slow growing な腫瘍であったのではないか[15]と考えられた．転移性乳癌の治療を選択する上で，乳房以外に再発や転移がないことを詳細に確認し，再発巣が乳房およびその所属リンパ節に限局している場合は根治術を考慮すべきであると考えられた．

過去の報告で直腸癌乳房転移の術後長期生存例はなかった．

文　献

1) Hadju SI, Urban JA：Cancer metastatic to the breast. Cancer **12**：1691—1696, 1972
2) 桧垣健二，桑田康典，柏原　爾ほか：同側乳腺に原発性乳癌と転移性卵巣ディスゲルミノームとが合併した1例．臨外　**37**：993—997, 1982
3) Lal RL, Joffe JK：Rectal carcinoma metastatic to

NII-Electronic Library Service

The Japanese Society of Gastroenterological Surgery

the breast. Clin Oncol **11**：422—3
4) Chaignaud B, Hall TJ, Powers S et al：Diagnosis and natural history of extramammary tumors metastatic to the breast. J Am Coll Surg **179**：49—53, 1994
5) 富田正雄, 羅向　喜, 北里精司ほか：転移性乳腺腫瘍の臨床経験．臨外　**29**：87—91, 1974
6) 霞富士雄：両側乳癌．日外会誌　**86**：266—279, 1985
7) 渋谷智顕, 須原邦和, 三尾六蔵ほか：胃癌の乳腺転移症例について．臨外　**31**：1507—1510, 1976
8) 岩佐善二, 野口貞夫, 山岡勝彦ほか：乳癌を疑わしめた胃癌の2例．外科治療　**31**：342—346, 1974
9) 小林浩司, 芳賀駿介, 清水忠夫ほか：リンパ行性転移が示唆された胃癌乳腺転移の1例．日臨外医会誌　**52**：84—88, 1991
10) Toombs BD, Kalisher L：Metastatic Disease to the breast：clinical, pathologic, and radiographic features. Am J Roentgenol **129**：673—676, 1977
11) 橋本　哲, 田淵純宏, 高橋孝郎ほか：胃癌乳腺転移の1例．日臨外医会誌　**51**：516—519, 1992
12) 中野聡子, 内田　賢, 長原修司ほか：胃癌の乳腺転移の1例．日臨外医会誌　**53**：1597—1601, 1992
13) Matsuda M, Sone H, Ishiguro S et al：Fine needle aspiration cytology of malignant schwannoma metastatic to the breast. Acta Cytol **33**：372—376, 1989
14) 小坂昭夫, 伊藤三千郎, 松岡宏彰ほか：胃癌からの乳腺転移．日癌治療会誌　**10**：537—538, 1975
15) Suzuki S, Nakamura S, Ochiai H et al：Surgical management of recurrence after resection of colorectal liver metastases. J Hep-Bil-Panc Surg **4**：103—112, 1997

A Long Survival Male Case of Liver, Breast and Axillary Lymph Nodes Metastasis from Rectal Carcinoma

Kazuhisa Hirayama, Toshio Nakamura, Hiroyuki Kimata, Hidehumi Kashiwabara
Kenichi Sunayama, Kou Oohata, Shohachi Suzuki, Hiroyuki Konnon,
Satoshi Baba[1] and Satoshi Nakamura
Department of Surgery II, Department of Pathology[1], Hamamatsu University of Medicine

The breast metastasis of colorectal carcinoma to the breast is rare, and radical surgery for this disease rarely improves a patient's prognosis due to the frequency of multiple metastasis. A 52-year-old man underwent low anterior resection for rectal carcinoma in March 1994 and partial hepatectomy for solitary metachronous hepatic metastasis 1 year after resection of the primary lesion. The patient underwent excision 2 more times for painless flat tumors of the right breast in May and October 1995, both tumors being histologically moderately differentiated adenocarcinoma compatible with rectal carcinoma. Since the right axillary lymph nodes became gradually swollen and no other metastatic lesions were identified, we conducted radical mastectomy (Br + Ax + Mn) in December 1995. Histological examination showed 5 further axillary lymph node metastases. The man remains disease-free 53 months after the radical mastectomy. No report has been made, to our knowledge, of such a long-surviving case following breast resection from colorectal carcinoma.

Key words：colorectal carcinoma, breast metastasis, liver metastasis

〔Jpn J Gastroenterol Surg 34：146—149, 2001〕

Reprint requests：Kazuhisa Hirayama　Department of Surgery II, Hamamatsu University of Medicine
3600 Handa-cho, Hamamatsu, 431-3192 JAPAN

NII-Electronic Library Service