

胃癌術後虫垂転移による急性虫垂炎の1例

浜松医科大学第2外科

田中 達郎 今野 弘之 丸尾 祐司 西野 暢彦
松田 巖 青木 克憲 馬場 正三

転移性虫垂癌はまれな疾患であり、本邦において今までに16例の報告を見るのみである。われわれは今回長期生存中の胃癌虫垂転移例を経験したので報告する。

症例は76歳の男性で、Borrmann 3型胃癌に対する治癒切除術施行後、経過観察を行っていたが、術後4年6か月目に下腹部痛と発熱が出現した。急性虫垂炎による汎発性腹膜炎と診断し、虫垂切除術を施行した。肉眼的には虫垂は根部を除き全長に渡り壊死に陥っていたが、腹膜播種の所見はなかった。病理組織学的検索では、虫垂の粘膜下層から漿膜にかけて低分化型腺癌細胞の小集塊が多数浸潤し、一部腺管構造を呈していることより、胃癌虫垂転移と診断した。虫垂切除術後2年1か月、初回術後6年7か月現在再発の徴候なく健在である。

癌患者における虫垂炎症状の出現に対しては、虫垂転移の可能性を念頭に入れる必要があるものと思われた。

Key words: appendiceal metastasis of gastric cancer, acute appendicitis caused by metastatic carcinoma

はじめに

転移性虫垂癌はきわめてまれな疾患である¹⁾。われわれは、胃癌治癒切除後虫垂転移により汎発性腹膜炎を来した症例を経験したので、若干の文献的考察を加えて報告する。なお本稿における胃癌に関する記載は胃癌取扱い規約²⁾に従って行った。

症 例

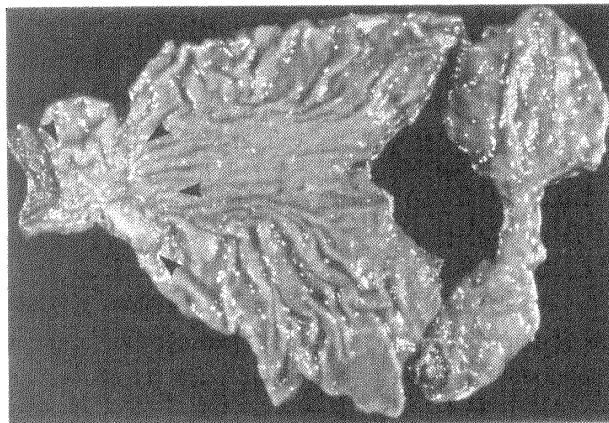
症例：76歳，男性。

主訴：下腹部痛。

家族歴：特記すべきことなし。

現病歴：1985年4月12日胃体部から幽門に及ぶBorrmann 3型胃癌のため、胃全摘および脾摘出術が施行された(Fig. 1)。病理組織所見では、規約上 moderately differentiated tubular adenocarcinoma, n₂(+) , ss γ , v₁, ly₂, Inf γ であった(Fig. 2)。組織学的進行程度はstage IIIであり、相対的治癒切除が施行された。術後経過は良好で、術後28日目に退院し、外来にて経過観察していた。術後補助化学療法としては、術当日にmitomycin C20mgが静脈内投与され、術後21日目よりtegafur 600mg/日が1年間投与された。経

Fig. 1 Macroscopic findings of the resected specimen of the stomach; Borrmann type-3 gastric cancer (arrows).



過観察期間中1年ごとにcomputed tomography, 超音波断層写真, 腫瘍マーカー, 免疫能などの精査が施行されたが、臨床所見も含め再発の徴候を認めなかった。1989年10月15日嘔気が出現し、10月17日より38°Cの発熱を合併し、20日下腹部痛も出現したため当科外来を受診した。

入院時現症：下腹部全体に圧痛と筋性防禦およびBlumberg徴候を認めた。聴診上腸音は減弱していた。

<1992年7月6日受理> 別刷請求先：田中 達郎
〒431-31 浜松市半田町3600 浜松医科大学第2外科

Fig. 2 Microscopic findings of the stomach; moderately differentiated tubular adenocarcinoma. (H.E. stain, $\times 25$)

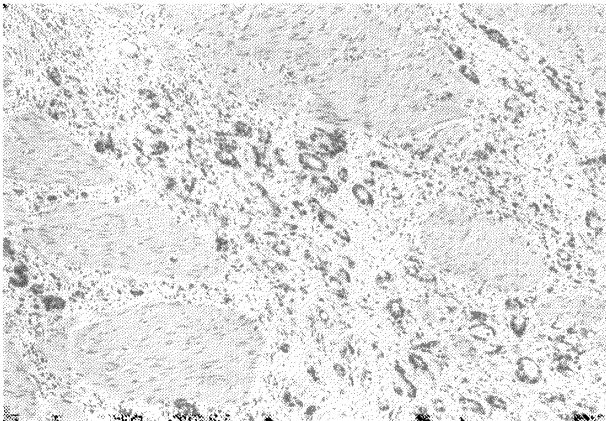
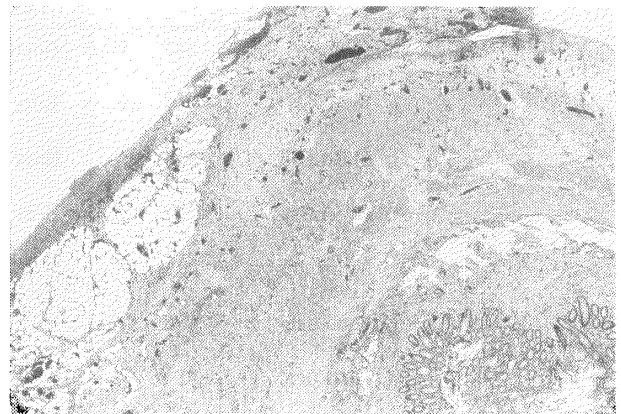


Fig. 3 Microscopic findings of the appendix show many small foci of poorly differentiated adenocarcinoma. (H.E. stain, $\times 2.5$)



体温は38.5℃.

入院時検査所見: carcinoembryonic antigen (CEA) 2.2ng/dl, 白血球数9,300/ μ l, CRP 21.2mg/dl. 腹部単純X線では回腸末端にガス像を認めた.

入院後経過: 輸液・抗生剤 (CEZ 1g \times 2/日) 投与により経過観察していたが, 10月24日白血球数19,000/ μ lと上昇し, 右下腹部に圧痛が限局してきたため, 手術適応と判断し緊急手術を施行した.

手術所見: 回盲部から骨盤腔内にかけておよそ300mlの濃性浸出液の貯留を認め, 虫垂は根部を除き全長に渡り壊死に陥っていた. 腹膜播種所見などの胃癌再発転移の肉眼的所見を腹腔内に認めなかった. 虫垂切除, 腹腔内洗浄, ドレーン留置を施行した.

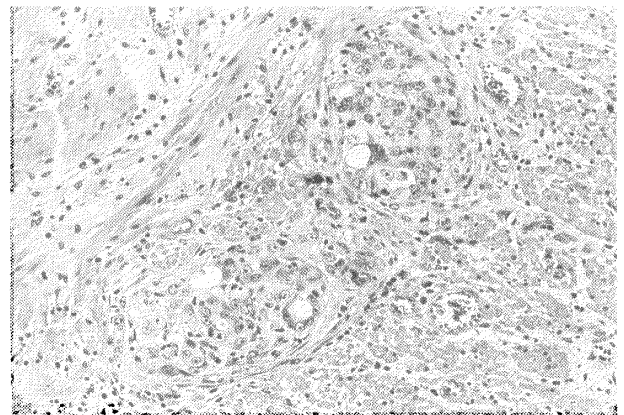
病理組織所見: 虫垂の粘膜下層から漿膜にかけて, 低分化型腺癌細胞の小集塊が多数浸潤する像を認めた (Fig. 3). 一部腺管構造を呈しており, Fig. 2に示した胃癌組織に類似している (Fig. 4). 腫瘍の浸潤形式, 組織の類似性より胃癌の虫垂転移と診断した.

手術後経過: ドレーンより濃性浸出液の排出が続いたが, 保存的治療にて改善しドレーンを抜去した. その後は著変なく, 1991年11月現在 (初回手術より6年7か月, 虫垂切除より2年1か月) 再発の徴候を認めず生存中である.

考 察

Burney¹⁾が30例の転移性虫垂癌を集計しており, 原発は乳癌12例, 肺癌5例, 胃癌3例, 大腸癌, 膵癌各2例, 胆嚢癌, 子宮癌, 卵巣癌, 腎癌, 膀胱癌各1例であった. 本邦では今回われわれが調べた限りでは, 自験例も含め17例であり, 原発巣は胃癌10例^{3)~6)}, 胆嚢

Fig. 4 Microscopic findings of the appendix; adenotubular structures were partly observed. (H.E. stain, $\times 50$)



癌3例⁷⁾, 肺癌2例⁸⁾, 乳癌2例⁹⁾であった. 本邦報告例で原発巣が胃癌の10例を, Table 1に示した. 男女比7:3で, 平均年齢60.3歳. 肉眼型の判明している6例では, Borrmann 2型1例, Borrmann 3型4例, Borrmann 4型1例であった. 胃癌の手術前に虫垂切除が施行されたものが3例で, 他の7例は胃癌手術後に虫垂切除が施行された. その間隔は術後35日から5年で平均30か月であった.

全例急性虫垂炎の臨床症状で発症しており, 腫瘍が虫垂内腔を閉塞することにより内腔の圧が高まり, 粘膜損傷, 細菌浸潤が生じたものと思われる. 自験例においては, 癌巣部より中枢側の虫垂粘膜には炎症性変化が比較的乏しいことから, 腫瘍が虫垂内腔を閉塞し, その末梢側の粘膜損傷, 細菌浸潤が生じ, 虫垂炎が発症したものと考えられる (Fig. 3, 4). 穿孔率の高いこ

Table 1 Cases of acute appendicitis caused by metastatic carcinoma of the stomach

Author	Age & Sex	Gastric cancer		Onset from primary ope.	Metastases
		Type	Findings		
1. Koderu (1979)	34 y F	Borr. 4	?	*	Dissemination
2. Koderu (1979)	71 y F	Borr. 3	P ₁ H ₀ S ₃	1year	?
3. Hakube (1983)	46 y M	Borr. 3	P ₀ H ₀	*	Lymphogenous
4. Ohshima (1984)	75 y M	Borr. 3	P ₂ H ₀ N ₃ S ₃	35days	Lymphogenous
5. Minakami (1984)	58 y F	?	?	3years	?
6. Asakura (1985)	46 y M	?	?	*	Lymphogenous
7. Asakura (1985)	61 y M	?	?	27months	Dissemination
8. Sefuji (1986)	76 y M	?	P ₀ H ₀ N ₀ S ₃	5years	Dissemination
9. Sako (1987)	60 y M	Borr. 2	P ₀ H ₀ N ₂ S ₂	18months	Lymphogenous
10. Present case	76 y M	Borr. 3	P ₀ H ₀ N ₂ S ₂	54months	Lymphogenous

*: Cases taken appendectomy prior to the diagnosis of gastric cancer

とが特徴的で本邦の17例中12例(70%)が穿孔性虫垂炎であった。原発性虫垂癌の穿孔率5%⁴⁾に比べ、転移性虫垂癌は穿孔により汎発性腹膜炎を併発しやすい。また転移性虫垂癌の場合は、それまでに施行された化学・放射線療法による自己免疫力の低下などにより、より重篤な経過をたどる可能性があるものと思われる。初回手術時の予防的虫垂切除を勧めている報告⁴⁾もあるが、発生頻度などを考慮すると議論のあるところである。

虫垂転移の経路は播種性およびリンパ行性が主体と考えられる。本邦報告例では播種性3例、リンパ行性5例、不明2例であり、リンパ行性が最も多かった。1) 腫瘍の増殖が粘膜下層から漿膜下層を中心としている、2) 胃癌の播種状転移を認めていない(P₀)、3) 胃癌組織のリンパ管侵襲を認めるなどが挙げられる。自験例ではn₂(+)であり、虫垂切除時に腹膜播種所見がないことよりリンパ行性と判断した。

転移性虫垂癌に対する治療は一定した見解がなく、虫垂切除のみが6例、回盲部切除を追加したものが2例、右半結腸切除を追加したものが1例である。自験例は虫垂切除のみであるが、切除後2年1か月現在再発の徴候なく健在である。転移巣が虫垂のみに限局し、切除断端に腫瘍浸潤がなければ、虫垂切除のみで自験例のように長期生存が得られる可能性があるものと考

える。

文 献

- 1) Richard FB, Neal K, Ira SG: Acute appendicitis secondary to metastatic carcinoma of the breast. Arch Surg 108: 872-875, 1974
- 2) 胃癌研究会編: 胃癌取扱い規約. 第7版. 金原出版, 東京, 1985
- 3) 小寺太郎, 増田富一, 高橋正司ほか: 胃癌転移による2次的急性虫垂炎の2例. 日臨外医会誌 40: 822, 1979
- 4) 大島 昌, 川合重夫, 富永秀次ほか: 胃癌虫垂転移による急性虫垂炎の1例. 臨外 39: 1305-1308, 1984
- 5) 瀬藤晃一, 花畑雅明, 西松信一ほか: 胃癌虫垂転移による急性虫垂炎の1例. 外科 48: 762-765, 1986
- 6) 迫 順一, 安田是和, 柏井昭良ほか: 胃癌の転移による急性虫垂炎様虫垂癌の1例. 外科 49: 839-840, 1987
- 7) 大西 真, 方 栄哲, 児玉龍彦ほか: 急性腹膜炎を合併した胆嚢癌の虫垂転移の1例. 日消病会誌 83: 1540-1543, 1986
- 8) 吉田 淳, 岩佐 真, 世古口務ほか: 肺癌虫垂転移による急性虫垂炎の1例. 日消外会誌 14: 113-116, 1981
- 9) 杉谷 篤, 山下弘幸, 尾畑秀明ほか: 乳癌虫垂転移による虫垂穿孔の1剖検例. 臨外 43: 261-264, 1988

A Case of Acute Appendicitis Caused by Metastatic Carcinoma of the Stomach

Tatsuo Tanaka, Hiroyuki Konno, Yuji Maruo, Nobuhiko Nishino, Iwao Matsuda,
Katsunori Aoki and Syozo Baba

Second Department of Surgery, Hamamatsu University, School of Medicine

Metastatic appendiceal cancer is rare; only 16 cases have been reported in Japan. A case of appendiceal metastasis of gastric cancer is presented. A 76-year-old man, who had undergone gastrectomy for Borrmann type-3 gastric cancer 4.5 years earlier, was admitted to our department because of high fever and lower abdominal pain. Appendectomy was performed under a diagnosis of acute appendicitis. At the operation no sign of recurrence including peritoneal dissemination was observed, and the macroscopic appearance of the appendix was consistent with gangrenous appendicitis. However, histological examination showed many small foci of poorly differentiated adenocarcinoma, in part of which adenotubular structures were observed. Therefore, he was diagnosed histologically as having appendiceal metastasis of gastric cancer. The patient has survived without recurrence for two years and one month after the appendectomy. When cancer patients have symptoms compatible with appendicitis, metastatic appendiceal cancer should always be considered.

Reprint requests: Tatsuo Tanaka Second Department of Surgery, Hamamatsu University, School of Medicine
3600 Handa-cho, Hamamatsu, 431-31 JAPAN
