The Japanese Association for Chest Surgery

症 例

縦隔副甲状腺嚢腫の2例

伊藤　靖*，太田伸一郎，稲葉　浩久，西村　俊彦

要　旨

我々は機能性と非機能性の縦隔副甲状腺嚢腫の2例を経験したので報告する．機能性の症例は32歳の女性で，検診で胸部異常陰影を指摘され当院に入院した．高カルシウム血症を認めたが，画像検査から胸腺嚢腫を疑って胸骨正中切開により摘出術を施行した．胸腺と連続性を有する嚢腫で，胸腺とともに摘出した．甲状腺との連続性は認めなかった．病理学的に胸腺右葉に発生した異所性副甲状腺腺腫の嚢胞変性と診断された．術後血清カルシウムは正常化し，PTHは正常範囲内であった．非機能性の症例は62歳の女性で，顔面浮腫を主訴に入院した．血清カルシウム及びPTHは正常で，画像検査で縦隔に嚢腫を認めた．頚部に嚢腫の一部を触知したため経皮的嚢腫穿刺を施行し，穿刺液中のPTHが高値を示したことから副甲状腺嚢腫と診断した．頚部襟状切開にて嚢腫摘出術を施行し，病理学的に嚢腫壁に副甲状腺組織を認めた．

索引用語：縦隔副甲状腺嚢腫，高カルシウム血症，嚢腫穿刺
mediastinal parathyroid cyst, hypercalcemia, cyst aspiration

はじめに

縦隔副甲状腺嚢腫は稀な疾患とされ，副甲状腺機能亢進症の有無により機能性と非機能性に分類されるが，文献的には無症状でも高カルシウム血症を呈すれば機能性とされることが多く，Gurbuz[1]らは高カルシウム血症と関連するものを機能性とすべきであるとしている．我々は，機能性及び非機能性の縦隔副甲状腺嚢腫を1例ずつ経験し，1例は経皮的嚢腫穿刺により術前診断し得たので，文献的考察を加えて報告する．

症　例

症例1：32歳，女性．

主　訴：微熱，労作時息切れ．

家族歴，既往歴：特記すべきことはない．

現病歴：1991年5月より微熱と労作時息切れが出現，近医を受診したが原因不明とされていた．1992年6月の検診で胸部異常陰影を指摘され，8月14日当科受診．精査加療目的で9月4日入院．

入院時現症：身長163 cm，体重52 kg．血圧110/68 mmHg，脈拍82/分・整，体温37.3 ℃．嗄声はなく，頚部腫瘤及び表在リンパ節は触知しなかった．

血液検査所見：入院時，血清Caが12.2(正常8.0～9.9) mg/dl，CEAが4.2 (正常<2.5) ng/mlと上昇していた．CA 19-9，AFP，SCC，SLX，NSE，HCGは正常範囲内であった．

胸部X線写真：右上縦隔の腫瘤影とわずかな気管の左方への偏位を認めた (Fig. 1a)．

胸部造影CT：腫瘤は境界明瞭で内部は均一なwater densityを示し，左無名静脈を取り囲むように存在していた (Fig. 1b)．

胸腺嚢腫を疑い9月8日に手術を施行した．

手術所見：胸骨正中切開で縦隔に到達すると，胸腺左葉が嚢腫前面を被っていた．最大径5 cmの嚢腫が左無名静脈を取り囲むように存在

静岡県立総合病院　呼吸器外科
*現　浜松医科大学　第1外科
原稿受付　1998年5月12日
原稿採択　1998年9月16日

NII-Electronic Library Service

The Japanese Association for Chest Surgery

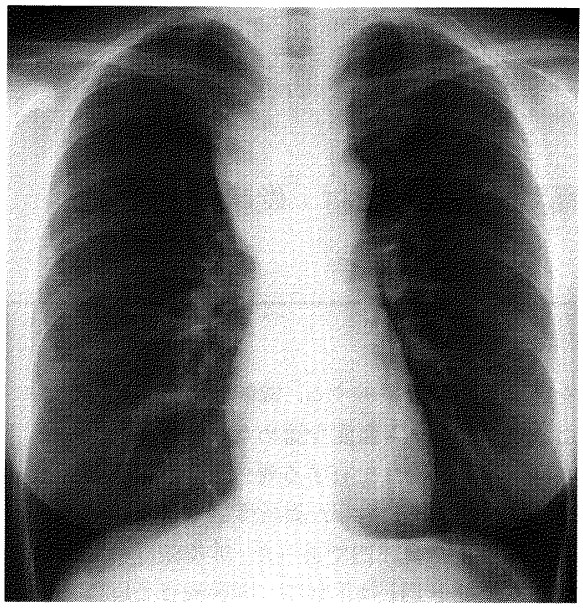

a

b

Fig. 1　**a**. Chest X-ray film showing a right mediastinal mass shadow with slight tracheal deviation to the left.
b. Chest CT scan revealed a well defined smooth cystic mass shadow in the right upper mediastinum.

A

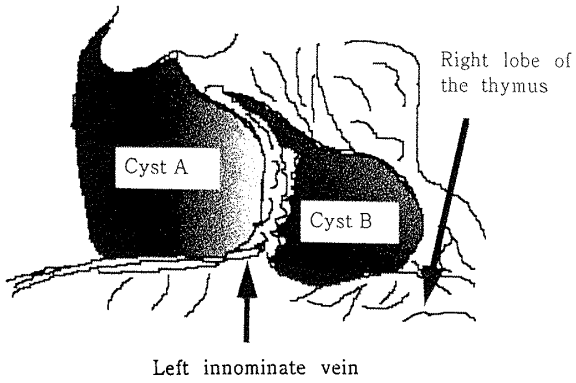

B

Fig. 2　Operative findings: the tumor consisted of a large cyst (**A**) and a small cyst (**B**). The cyst (**B**) was behind the left innominate vein and connected with the right lobe of the thymus.

しており，無名静脈より背側の嚢腫部分が胸腺右葉に連続していた．甲状腺との連続性は認めなかった．胸腺とともに嚢腫を一塊として摘出した（Fig. 2）．嚢腫内溶液は血性であった．術後第1日めに測定したCEA及び，術後第13日めの血清Caと血清PTHは正常範囲内であった．

病理学的所見：腫瘍は嚢腫状であったが一部に結節が存在し，結節及び嚢腫壁に主細胞から成る腺腫が認められた．胸腺内に発生した異所性副甲状腺腺腫の嚢胞変性と診断された（Fig. 3）．

術後症状は消失し，9月24日に退院した．

症例2：62歳，女性．

主　訴：顔面浮腫．

家族歴，既往歴：特記すべきことはない．

現病歴：1994年1月，顔面浮腫を自覚して近医を受診．胸部異常陰影を指摘され，当科紹介受診．精査加療目的で3月15日入院．

入院時現症：身長152 cm，体重51 kg．血圧160/86 mmHg，脈拍68/分・整，体温36.0 ℃．右頚部から鎖骨上窩にかけて波動を伴う腫瘤を触知した．

血液検査所見：入院時一般検査は特に異常を認めず，血清Caは8.3 mg/d*l*と正常範囲内であった．甲状腺ホルモン及びPTHは正常範囲内であった（Table 1）．

胸部X線写真：上縦隔の腫瘤影と気管の左方への偏位を認めた（Fig. 4a）．

NII-Electronic Library Service

The Japanese Association for Chest Surgery

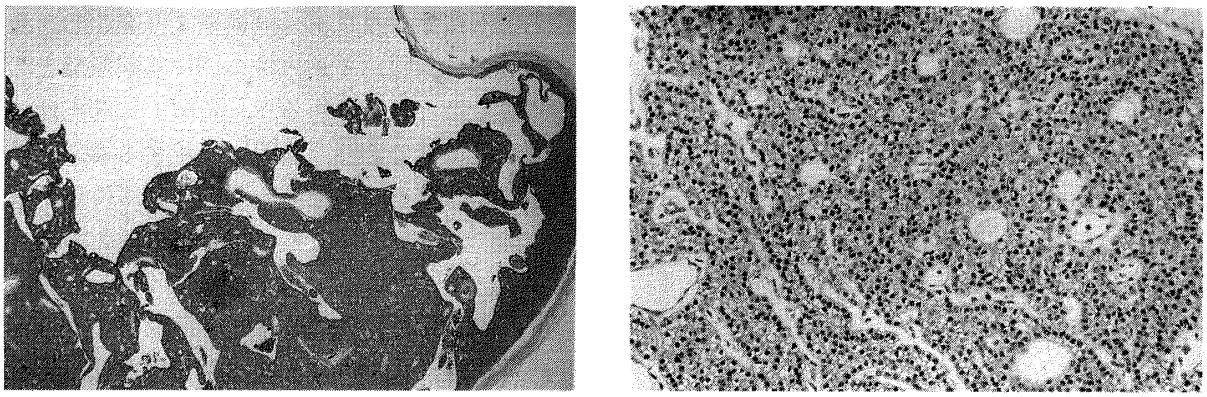

Fig. 3 Histological examination showed parathyroidal adenoma consisting of chief cells in the cyst wall.

Table 1 Endocrinological findings in the second case.

Hormone levels in the serum		Hormone levels in the aspirated fluid	
PTH-C	0.42 ng/m*l* (0.20～1.00)	PTH-C	27.0 ng/m*l*
PTH-MID	0.73 ng/m*l* (0.30～1.00)	PTH-MID	54.5 ng/m*l*
Calcitonin	41 pg/m*l* (<110)	Calcitonin	<25 pg/m*l*
Alegro Intact-PTH	46 pg/m*l* (10～60)	Alegro Intact-PTH	1830 pg/m*l*
T3	1.2 ng/m*l* (0.9～2.0)		
T4	7.3 μg/m*l* (6.0～12.6)		
Free T4	1.1 ng/d*l* (0.7～2.0)		

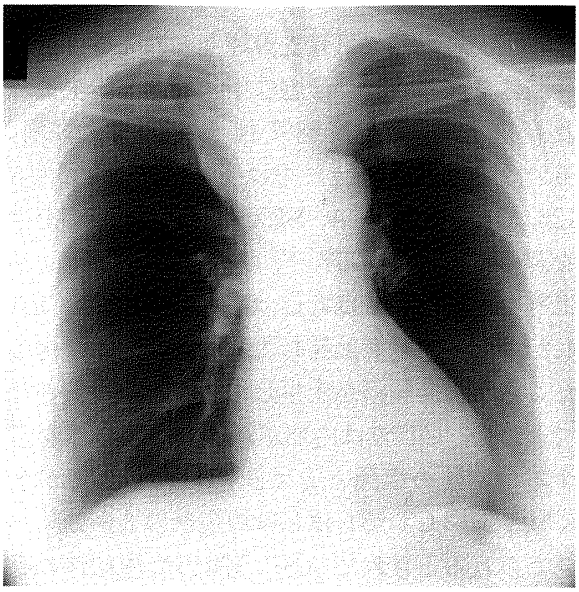

a

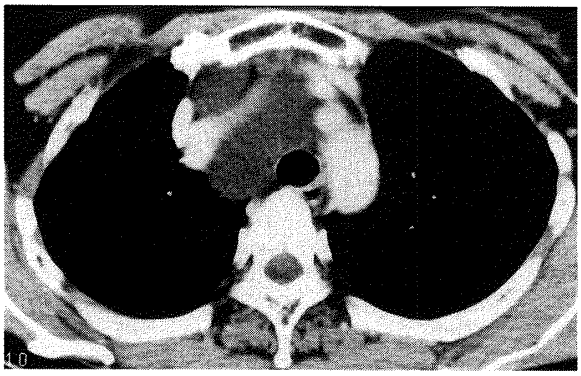

b

Fig. 4 **a**. Chest X-ray film showing a right mediastinal mass shadow and tracheal deviation to the left.
b. Chest CT revealed a well defined cystic mass shadow surrounding the left innominate vein in the right upper mediastinum.

胸部造影CT：境界明瞭で，内部は均一なwater densityを示す腫瘤が，左無名静脈を取り囲むように認められた（Fig. 4b）.

画像上症例1に酷似していたため副甲状腺嚢腫を疑い，経皮的嚢腫穿刺を施行した.

嚢腫穿刺液検査：黄色・透明でPTH-C末端，PTH-中間部，intact-PTHのいずれも高値を呈していた（Table 1）.

縦隔副甲状腺嚢腫の診断で，3月29日に頚部襟状切開により嚢腫摘出術を施行した.

手術所見：右甲状腺下極付近から生じた嚢腫が右鎖骨背側を通り，胸骨背側の前上縦隔に進

NII-Electronic Library Service

The Japanese Association for Chest Surgery

展していた．胸腺との連続性は認められなかった．嚢腫は長径10 cmで，周囲組織から剝離しながら頚部に引き出して摘出した．

病理学的所見：嚢腫の内腔側には，一層の立方上皮で覆われる部分が存在した．嚢腫壁内には散在性に副甲状腺組織が認められ，縦隔副甲状腺嚢腫と診断された（Fig. 5）．

術後症状は消失し，4月10日に退院した．

考　　察

縦隔副甲状腺嚢腫は稀な疾患とされ，我々の検索では1925年のde Quarvainの報告以来，本邦報告の17例を含め58例が報告されている[1-16]．成因については正常副甲状腺にも認められる微小嚢胞が増大もしくは癒合したとする説や，副甲状腺腺腫の嚢胞変性とする説などがある[1-5,16]．機能性の場合は後者の成因が有力で，変性の過程で嚢胞内に出血を来すことがあるとされ，機能性嚢腫の貯留液が血性であったとする報告は少なくない[3,7-9,16]．また，副甲状腺は胸腺とともに第3及び第4鰓嚢壁より発生し，発生学的には胸腺内の迷入性の副甲状腺組織として生じることもあり得る[10]．症例1は機能性で，内容液は血性であり，胸腺に連続する嚢腫壁に副甲状腺腺腫を認めたことから，異所性副甲状腺腺腫の嚢胞変性による副甲状腺嚢腫と考えられた．

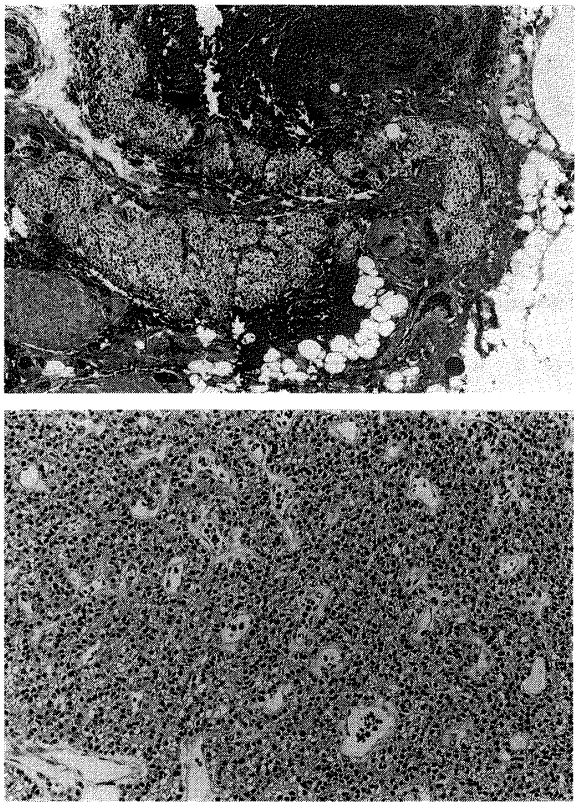

Fig. 5　Microscopically the cyst wall consisted of parathyroidal tissue.

自験例を含む60例の臨床的特徴をまとめると，年齢は29歳から83歳で小児の報告はなく，男性32例，女性28例である．機能性24例，非機能性29例，不明7例で，大部分上縦隔に存在し，一側発生が多い[1-16]．胸部X線写真で偶然見つかることが多いが，頚部腫瘤として触知されたり[13]，嗄声や気道圧迫による呼吸困難など腫瘍による圧迫症状で発見されることもある[8,14]．症例2の顔面浮腫は上大静脈が圧排された影響と考えられた．機能性の場合，高カルシウム血症による骨や関節の痛み，上腹部痛，失神や意識障害，精神症状などが主訴となることがあり，腎結石の存在や既往が認められることもある[1,8,11,12,16]．

鑑別疾患として気管支嚢腫などの先天性嚢腫，嚢胞性リンパ管腫，嚢胞性甲状腺腫，胸腺嚢腫，及び悪性腫瘍の嚢胞変性などが挙げられる[1,5-7,11]．腫瘍マーカーでは嚢腫内容液中のCA 125, CA 19-9, TPA, SLX, フェリチンが上昇を認めた報告があるが[14]，血中腫瘍マーカーが上昇を示した報告はない．症例1では血中CEA 4.2 ng/mlと軽度上昇していたが術後正常化したことから，腫瘍が産生していた可能性も否定できない．CTでは内部が均一な低吸収域を呈する単胞性の嚢腫として認められることが多く[6,11]，造影CTでしばしば周辺部の造影効果が認められるとされている[1]．MRIは，機能性の場合嚢腫内容液が血性で，T1強調画像で高信号を呈することがある[3,6]．^{201}Tl-^{99m}Tcサブトラクションシンチグラムは副甲状腺腺腫が存在すれば有用な場合もあると考えられる[8,16]．画像検査は診断の一助であるが，正確な診断には，部位的に可能であれば嚢腫穿刺による貯留液の検索が有用とされる[7,9,12,15]．おそらく嚢腫壁の副甲状腺組織が嚢腫内にPTHを分泌しているため

NII-Electronic Library Service

The Japanese Association for Chest Surgery

に，機能性と非機能性とに関わらず貯留液中のPTHは高値を示すとされている[7,9]．Spitzら[7]は，PTH中間部の測定値がintact-PTHの測定値よりも信頼性が高いとしている．機能性の場合嚢腫液中のPTHが血中に漏出している可能性があり，嚢腫穿刺後副甲状腺機能が改善するという報告もある[9]．自験例の嚢腫内容液は，機能性の症例1ではPTHは測定し得なかったが外観は血性で，非機能性の症例2では黄色透明でPTHが高値を示した．いずれも文献報告に一致する特徴を備えていた．

治療は，副甲状腺嚢腫の壁内に腺癌を認めたとする報告もあり，手術が第一選択とされる[11,13]．ただしpoor risk例で副甲状腺機能亢進症によるcrisisの可能性がある場合などは，嚢腫穿刺により症状の改善を図ることも考慮すべきと思われる[9]．手術に関しては，機能性副甲状腺腺腫の多発例に縦隔内副甲状腺嚢腫が合併したとの報告があり[8]，高カルシウム血症を呈する場合は全ての副甲状腺を検索する必要がある．症例1は，術前胸腺嚢腫を疑ったこともあり術中に副甲状腺の検索は施行していない．術後副甲状腺機能は正常化したが慎重な経過観察が必要と思われた．症例2では肉眼的に副甲状腺腫大は認めなかった．現在2症例とも問題なく経過している．

まとめ

縦隔内副甲状腺嚢腫の術前診断には嚢腫穿刺液のPTH測定が有用であった．縦隔に発生した嚢腫の場合本疾患を念頭におき，嚢腫穿刺などで術前に診断をつけるとともに甲状腺疾患や，他に副甲状腺腫が併存する可能性も考慮して，慎重に治療方針を決定することが重要であると思われた．

文献

1) Gurvuz AT, Peetz MD：Giant mediastinal parathyroid cyst：An unusual cause of hypercalcemic crisis-case report and review of the literature. Surgery **120**：795-800, 1996.
2) 平野博嗣，室谷陽裕，宮本良文，他：縦隔内副甲状腺嚢胞の2例．日胸疾会誌 **35**：82-88, 1997.
3) 高橋恵理子，河野 敦，成松明子，他：縦隔副甲状腺嚢胞（機能性）の1例．臨放 **33**：393-396, 1988.
4) 松岡英仁，坪田紀明，吉村雅裕，他：縦隔内副甲状腺嚢胞の1手術例．日呼外会誌 **5**：420-425, 1991.
5) Petri N, Holten I：Parathyroid cyst：Report of case in the mediastinum. J Laryngol Otol **104**：56-57, 1990.
6) 宍戸道弘，長尾充展：気管の偏位で発見された縦隔副甲状腺嚢胞の1例．日胸疾会誌 **34**：894-897, 1996.
7) Spitz AF：Management of a functioning mediastinal parathyroid cyst. J Clin Endocrinol Metab **80**：2866-2868, 1995.
8) Guvendik L, Oo LKM, Roy S：Management of a mediastinal cyst causing hyperparathyroidism and tracheal obstruction. Ann Thorac Surg **55**：167-168, 1993.
9) Ramos-Gabatin A, Mallette LE, Bringhurst FR, et al.：Functional mediastinal parathyroid cyst. Am J Med **79**：633-639, 1985.
10) 富樫賢一，佐藤良智，矢沢正和：縦隔内副甲状腺嚢腫．日胸外会誌 **39**：1117-1120, 1991.
11) Downey RJ, Cerforio RJ, Deschamps C, et al.：Mediastinal parathyroid cyst. Mayo Clin Proc **70**：946-950, 1995.
12) 岡崎美樹，松本久子，富岡洋海，他：経気管的針穿刺にて診断した縦隔内副甲状腺嚢腫の1例．日胸疾会誌 **32**：1104-1108, 1994.
13) 藤田正弘，西 隆，松浦 修，他：副甲状腺のう胞の1例．函医誌 **24**：109-112, 1993.
14) 成田吉明，岡安健至，大久保哲之，他：縦隔内上皮小体嚢腫の1例．臨外 **47**：525-528, 1992.
15) 松下 明，土光壮六，稲田 洋，他：縦隔内副甲状腺嚢腫の1例．川崎医会誌 **20**：47-51, 1994.
16) 清水雅人，赤松秀樹，吉崎智也，他：機能亢進症と嚢腫を伴う縦隔内副甲状腺腺腫に対する胸腔鏡下切除治験例．日胸外会誌 **45**：1972-1975, 1997.

NII-Electronic Library Service

The Japanese Association for Chest Surgery

Two cases of mediastinal parathyroid cyst

Yasushi Ito, Shinichiro Ohta, Hirohisa Inaba, Toshihiko Nishimura

Department of Thoracic Surgery, Shizuoka General Hospital, Shizuoka, Japan

Two cases of mediastinal parathyroid cyst were described. Case 1.- A 32-year-old woman was admitted to our hospital for a right upper mediastinal shadow on the chest X ray film. The serum calcium level was high on her admission. A CT scan of the chest revealed a homogenos water density mass in the superior mediastinum. As a thymic cyst was suspected, the cyst was removed through a median sternotomy, together with the thymus. It was connected with the thymus, but there was no connection with the thyroid gland. Histological diagnosis was the cystic degeneration of the aberrant paratyroid adenoma of the thymus. Both serum calcium and PTH levels after operation returned to normal limits. It was considered a functional aberrant parathyroid cyst. Case 2.-A 62-year-old woman complained of facial edema. As the cyst was palpable at the lower anterior neck, a percutaneous cyst aspiration by a fine needle was performed. As PTH level in the content fluid was high, we could diagnos this case as parathyroid cyst preoperatively. The cyst was removed by transcervical approach and the parathyroid gland was histologically recognized in the cyst wall. It was considered a non-functional parathyroid cyst.

NII-Electronic Library Service